UNIVERZITA PAVLA JOZEFA ŠAFÁRIKA V KOŠICIACH

VASKULITÍDY

Katarína Tokarčíková

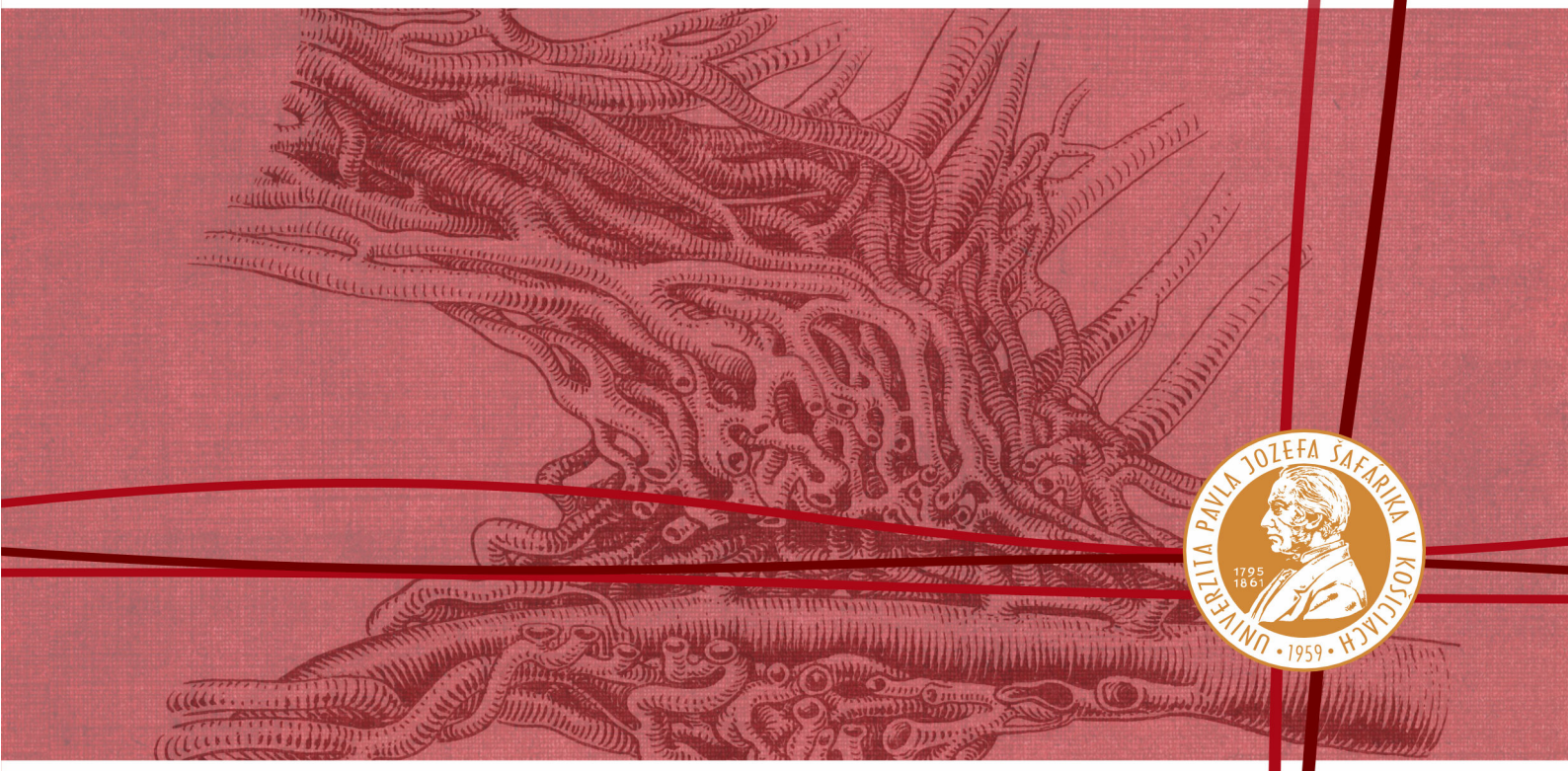

Lekárska fakulta

Vydavateľstvo ŠafárikPress
Košice 2026

UNIVERZITA PAVLA JOZEFA ŠAFÁRIKA V KOŠICIACH

Lekárska fakulta

IV. interná klinika LF UPJŠ a UNLP

Vaskulitídy

Učebnica pre vysoké školy

MUDr. Katarína Tokarčíková, PhD.

Košice 2026

Vaskulitídy

Učebnica pre vysoké školy

Autor:

MUDr. Katarína Tokarčíková, PhD.

IV. interná klinika Lekárskej fakulty Univerzity Pavla Jozefa Šafárika a Univerzitnej nemocnice Louisa Pasteura v Košiciach

Recenzenti:

doc. MUDr. Mária Rašiová, PhD.

Klinika angiológie Lekárskej fakulty Univerzity Pavla Jozefa Šafárika a Východoslovenského ústavu srdcových a cievnych chorôb, a. s. v Košiciach

MUDr. Katarína Dostálová, PhD., MPH

Slovenská zdravotnícka univerzita v Bratislave, Univerzitná nemocnica Bratislava, Angiologická ambulancia, Nemocnica akademika L. Dérera, Univerzitná nemocnica Bratislava

Tento text je publikovaný pod licenciou Creative Commons 4.0 license - CC BY-NC-SA ("Attribution-NonCommercial-ShareAlike").

Licencia umožňuje dielo voľne zdieľať a upravovať len s uvedením autora, bez komerčného použitia a za podmienky, že všetky odvodené diela budú šírené pod rovnakou licenciou.

Za odbornú a jazykovú stránku tejto publikácie zodpovedá autorka. Rukopis neprešiel redakčnou ani jazykovou úpravou.

Umiestnenie: unibook.upjs.sk

Dostupné od: 03.02.2026

DOI: https://doi.org/10.33542/VAS-0482-8

ISBN 978-80-574-0482-8 (e-publikácia)

OBSAH

ÚVOD **5**

1. VASKULITÍDY **6**

1.1. Definícia vaskulitíd 6

1.2. Etiológia vaskulitíd 6

1.3. Klasifikácia vaskulitíd 7

1.4. Prevencia vaskulitíd 9

1.5. Skríning vaskulitíd 10

1.6. Epidemiológia vaskulitíd 11

2. VASKULITÍDY VEĽKÝCH CIEV **13**

2.1. Takayasuova arteriitída 13

2.2. Obrovskobunková arteriitída (temporálna arteriitída, Hortonova arteriitída) 19

3. VASKULITÍDY STREDNE VEĽKÝCH CIEV **26**

3.1. Kawasakiho choroba (mukokutánny lymfonodálny syndróm) 26

3.2. Polyarteriitis nodosa (morbus Kussmaul-Maier) 31

4. VASKULITÍDY MALÝCH CIEV **41**

4.1. ANCA-asociované vaskulitídy 41

4.1.1. Mikroskopická polyangiitída 41

4.1.2. Eozinofilná granulomatóza s polyangiitídou (syndróm Churga a Straussovej) 47

4.1.3. Granulomatóza s polyangiitídou (Wegenerova granulomatóza, Klingerov syndróm, Klingerov-Wegenerov syndróm) 51

4.2. Imunokomplexové vaskulitídy 59

4.2.1. IgA vaskulitída Henochova-Schönleinova (Henochova-Schönleinova purpura) 59

4.2.2. Kryoglobulinemická vaskulitída 63

4.2.3. Anti-GBM choroba (Goodpastureova choroba) 67

4.2.4. Hypokomplementemická urtikariálna vaskulitída (anti-C1q vaskulitída) 68

5. VASKULITÍDY ZASAHUJÚCE RÔZNE VEĽKOSTI CIEV **69**

5.1. Behçetova choroba 69

6. VASKULITÍDY S LIMITOVANÝM POSTIHNUTÍM JEDNÉHO ORGÁNU **76**

6.1. Leukocytoklastická vaskulitída 76

7. THROMBOANGIITIS OBLITERANS (OBLITERUJÚCA TROMBOANGIITÍDA, WINIWARTEROVA-BUERGEROVA CHOROBA) **77**

8. SEKUNDÁRNE VASKULITÍDY **85**

ZÁVER **87**

ZOZNAM POUŽITEJ LITERATÚRY **89**

ZOZNAM SKRATIEK **92**

ZOZNAM OBRÁZKOV **96**

ZOZNAM TABULIEK **98**

ÚVOD

Vaskulitídy predstavujú skupinu zápalových ochorení cievnej steny, ktoré môžu postihovať akékoľvek cievy v ľudskom tele od malých kapilár až po veľké tepny. Zápal spôsobuje poškodenie cievnej steny, v dôsledku ktorého dochádza k narušeniu perfúzie tkanív a orgánov a následnému ohrozeniu životných funkcií. Klinické prejavy vaskulitíd sú mimoriadne variabilné, od celkových nešpecifických symptómov systémového zápalu, ako sú únava či horúčka, až po dramatické manifestácie vo forme renálnej insuficiencie, ischemických lézií alebo život ohrozujúcich hemorágií.

Vaskulitídy predstavujú významnú výzvu pre dnešnú medicínu na viacerých úrovniach. Pokroky v zobrazovacích metódach, imunológii a molekulárnej diagnostike umožňujú presnejšie a skoršie rozpoznanie zápalových procesov v cievnej stene. Tieto inovácie zásadným spôsobom menia diagnostický prístup a prognózu pacientov. Zavádzanie biologickej liečby, imunomodulancií a cielenej terapie transformovalo manažment vaskulitíd. Liečba, ktorá predtým spočívala hlavne v nešpecifickej imunosupresii so značným rizikom komplikácií, je dnes čoraz cielenejšia, bezpečnejšia a efektívnejšia. Odporúčania lekárskych spoločností aktualizujú diagnostické a terapeutické postupy na základe najnovších dôkazov. To podporuje jednotnejší prístup v klinickej praxi. Téma vaskulitíd sa dotýka viacerých špecializácií ako reumatológia, nefrológia, angiológia, kardiológia, vnútorné lekárstvo a ďalších. Ich diagnostika a liečba si často vyžaduje multidisciplinárnu spoluprácu. Znalosť vaskulitíd je preto kľúčová nielen pre špecialistov, ale aj pre všeobecných lekárov, absolventov klinických odborov a študentov medicíny.

Táto učebnica si kladie za cieľ prehľadne a systematicky predstaviť vaskulitídy, ich definíciu, etiopatogenézu, epidemiológiu, klinickú symptomatológiu, odporúčané diagnostické a terapeutické postupy podľa najnovších medzinárodných odporúčaní, a poskytnúť pevný teoretický základ pre pochopenie tejto náročnej, ale mimoriadne dôležitej oblasti medicíny.

1. VASKULITÍDY

1.1. Definícia vaskulitíd

Vaskulitídy predstavujú heterogénnu skupinu ochorení s rôznou etiológiou, patogenézou, klinickým obrazom, liečbou a prognózou, ktorých spoločným charakteristickým znakom je zápalové postihnutie cievnej steny. Pri fokálnom postihnutí cievnej steny môže dochádzať ku vzniku aneuryziem, ktoré môžu byť komplikované ruptúrou. Častejšie sa vyskytuje segmentálne postihnutie celého obvodu cievy, čo spôsobuje stenózu alebo oklúziu lúmenu cievy. V dôsledku toho môže byť porušená integrita cievnej steny a perfúzia orgánov. Dochádza k ischémii a nekróze tkanív a orgánov, ktoré sú perfundované postihnutými cievami. Klinické príznaky sú jednak spôsobené ischémiou tkanív zásobovaných poškodenými cievami a jednak ide o príznaky systémového zápalu, ako je horúčka, myalgie, artralgie, anémia, nechutenstvo, hmotnostný úbytok. Krvácanie alebo infarkt životne dôležitých orgánov sú najzávažnejšími komplikáciami vaskulitíd.

1.2. Etiológia vaskulitíd

Vaskulitídy môžu byť spôsobené:

1. priamym pôsobením toxického alebo infekčného podnetu na cievnu stenu, napr. rickettsiová vaskulitída,
2. hypersenzitívnymi (alergickými) reakciami včasného typu sprostredkovanými imunoglobulínom E (IgE),
3. pôsobením antiendotelových protilátok, napr. vaskulitídy veľkých tepien,
4. pôsobením protilátok proti bazálnej membráne, napr. Goodpastureov syndróm s typickým postihnutím kapilár v pľúcach a obličkách,
5. tvorbou patogénnych imunokomplexov,
6. pôsobením protilátok proti cytoplazme neutrofilov (ANCA),
7. porušenou imunoreguláciou,
8. bunkovou imunitnou odpoveďou oneskoreného typu a tvorbou granulómov,
9. môže ísť o cievne poškodenie podmienené nádorovými bunkami,
10. ako komplikácia systémového ochorenia spojiva, napr. systémový lupus erythematodes (SLE) či Sjögrenov syndróm.

Vaskulitída môže postihnúť cievu akejkoľvek veľkosti aj typu v akomkoľvek orgáne. Môže byť *infekčná* (vírusová, bakteriálna, mykotická, spirochétová, mykobakteriálna, rickettsiová, mykoplazmová, protozoárna) alebo *neinfekčná* (vaskulitídy veľkých, stredne veľkých alebo malých ciev).

Vaskulitída môže vznikať ,,de novo" ako *primárne* postihnutie cievnej steny neznámej etiológie alebo vzniká *sekundárne* pri niektorých infekčných, nádorových ochoreniach, systémových ochoreniach spojiva alebo poliekovo (obr. 1).

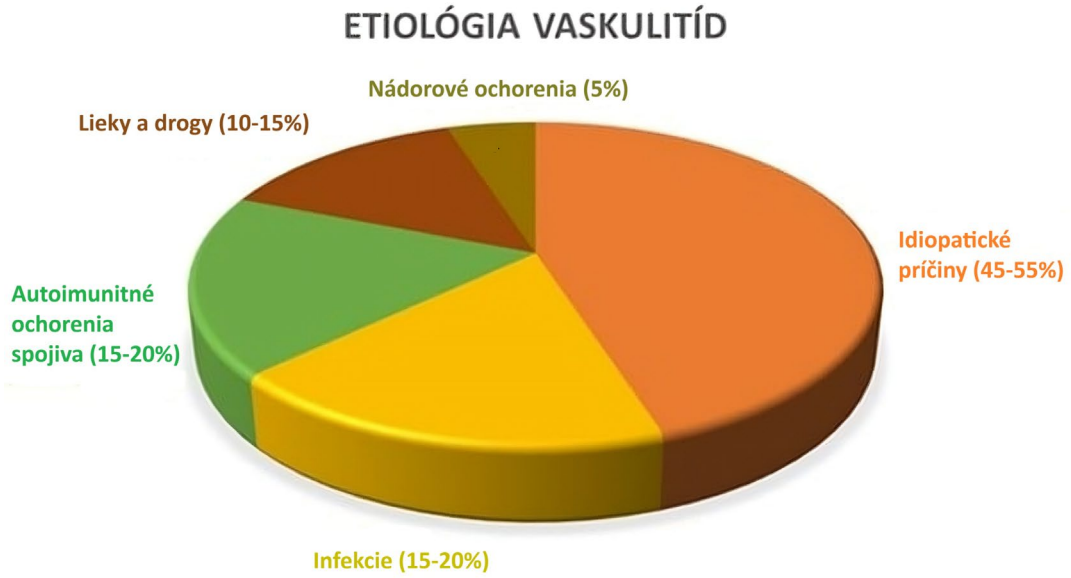

Obr. 1 Etiológia vaskulitíd (upravené podľa Bolognia, Schaffer, Cerroni, 2017)

1.3. Klasifikácia vaskulitíd

Klasifikácia vaskulitíd v závislosti od typu a priemeru postihnutých ciev (na základe konsenzu z konferencie v Chapel Hill) (tabuľka 1):

1. *vaskulitídy veľkých ciev* – postihujú typicky aortu a jej vetvy, najčastejšie karotické, podkľúčne a renálne tepny,
2. *vaskulitídy stredne veľkých ciev* – postihujú stredné a malé tepny, často viscerálne tepny, ale nepostihujú arterioly, venuly a kapiláry,
3. *vaskulitídy malých ciev* – postihujú stredné, malé tepny, arterioly, venuly a kapiláry.

Konsenzus konferencie v Chapel Hill o nomenklatúre vaskulitíd je medzinárodne uznávaný systém na štandardizáciu názvov a definícií vaskulitíd. Prvá konferencia sa konala v roku 1994 a revidovaná, aktuálne najpoužívanejšia verzia, bola vydaná v roku 2012. Revidovaná nomenklatúra z roku 2012 pomohla zjednotiť terminológiu, znížiť používanie eponým a lepšie odráža patogenetické poznatky.

Tabuľka 1. Názvoslovie vaskulitíd (podľa International Chapel Hill Consensus Conference Nomenclature of Vasculitides)

Kategória	**Typy vaskulitíd**
Vaskulitídy veľkých ciev	Takayasuova arteriitída Obrovskobunková arteriitída
Vaskulitídy stredne veľkých ciev	Polyarteriitis nodosa Kawasakiho choroba
Vaskulitídy malých ciev – asociované s ANCA	Mikroskopická polyangiitída Granulomatóza s polyangiitídou Eozinofilná granulomatóza s polyangiitídou
Vaskulitídy malých ciev – imunokomplexové	Goodpastureov syndróm (Anti-GBM choroba) Kryoglobulinemická vaskulitída IgA vaskulitída (Henochova-Schönleinova) Hypokomplementemická urtikariálna vaskulitída (anti-C1q vaskulitída)
Vaskulitídy zasahujúce rôzne veľkosti ciev	Behçetova choroba Coganov syndróm
Vaskulitídy s limitovaným postihnutím jedného orgánu	Kutánna leukocytoklastická angiitída Kutánna arteriitída Primárna vaskulitída centrálneho nervového systému Izolovaná aortitída
Vaskulitídy spojené so systémovými ochoreniami	Lupusová vaskulitída Reumatoidná vaskulitída Vaskulitída pri sarkoidóze
Vaskulitídy s pravdepodobne známou etiológiou	Kryoglobulinemická vaskulitída asociovaná s vírusom hepatitídy C Vaskulitída asociovaná s vírusom hepatitídy B Aortitída asociovaná so syfilisom Imunokomplexová vaskulitída asociovaná s liekmi ANCA-asociovaná vaskulitída asociovaná s liekmi Vaskulitída asociovaná s malignitou

Zdroj: upravené podľa Jennette, 2013

Vaskulitídy môžu byť *lokalizované* alebo *generalizované*. Lokalizované vaskulitídy sa vyskytujú zriedka, obvykle postihujú iba kožu, svaly alebo črevá, neskôr v priebehu ochorenia však často dochádza k systémovému postihnutiu organizmu.

Klasifikácia vaskulitíd je zložitá, keďže ide o heterogénnu skupinu ochorení, ich príčina je väčšinou neznáma, klinické obrazy sa môžu prekrývať a sú variabilné. Pre potvrdenie diagnózy je potrebný histologický nález z biopsie, niekedy stačí zobrazovacia metóda.

1.4. Prevencia vaskulitíd

Možnosti prevencie vaskulitíd závisia od konkrétneho typu vaskulitídy. Mnohým vaskulitídam sa nedá úplne predchádzať, keďže sa rozvíjajú na autoimunitnom podklade. Preventívne opatrenia však môžu znížiť riziko ich vzniku alebo zhoršenia priebehu.

1. Prevencia infekcií

Pri rozvoji niektorých vaskulitíd sa uplatňujú infekcie (napr. vírusom hepatitídy B alebo C). Preto je odporúčané očkovanie proti hepatitíde B, testovanie na hepatitídu C po rizikových expozíciách, používanie ochrany pri pohlavnom styku, vyhýbanie sa použitiu spoločných ihiel, dodržiavanie hygieny. U detí je odporúčané absolvovať očkovania podľa schémy, u ľudí vo veku nad 65 rokov alebo s chronickými ochoreniami je odporúčané očkovanie proti chrípke, pneumokokom a vyhýbanie sa kontaktu s chorými.

2. Minimalizácia rizikových faktorov

Vzhľadom na to, že chronický stres oslabuje reguláciu imunity, je vhodné vyhýbať sa dlhodobému stresu, používať techniky na zvládanie stresu (dychové techniky, meditácia, organizácia času), zabezpečiť kvalitný spánok (ideálne 7-9 hodín denne), znižovať expozíciu toxínom, chemikáliám (pri práci používať ochranné pomôcky), podporovať imunitný systém zdravým životným štýlom.

3. Vyhýbanie sa liekom a látkam spôsobujúcim vaskulitídu

Vaskulitídu môžu spustiť určité antibiotiká, dlhodobé užívanie nesteroidných antiflogistík (NSAIDs, napr. ibuprofén), niektoré antivirotiká, drogy (napr. kokaín). Ak sa už v minulosti objavila liekmi indukovaná vaskulitída, je potrebné sa danému lieku trvalo vyhnúť.

4. Kontrola chronických ochorení

Dobre liečená reumatoidná artritída, psoriáza, Sjögrenov syndróm alebo SLE znižujú riziko rozvoja sekundárnych vaskulitíd. Je potrebné absolvovať pravidelné kontroly u reumatológa, dôsledne liečiť základné ochorenie, sledovať výskyt nových prejavov, minimalizovať výskyt infekcií.

Dôsledná kontrola krvného tlaku, hladiny cholesterolu a glykémie môže znížiť poškodenie ciev. Kontrola a liečba alergií a atopických stavov znižuje zápalovú záťaž organizmu. Infekcie a zápalové ochorenia je potrebné začať liečiť čo najskôr.

5. Zdravý životný štýl

Zdravý životný štýl zahŕňa konzumáciu vyváženej, pestrej stravy, udržiavanie normálnej hmotnosti, pravidelný pohyb (minimálne 150 minút týždenne), vyhýbanie sa fajčeniu, aktívnemu aj pasívnemu fajčeniu, obmedzenie príjmu alkoholu.

6. Pravidelné preventívne prehliadky

Pravidelné preventívne prehliadky sú osobitne dôležité najmä v prípade pacientov s autoimunitným ochorením alebo pozitívnou rodinnou anamnézou. Včasné zachytenie symptómov je kľúčové. Vzhľadom na to, že Henochova-Schönleinova purpura je najčastejšou vaskulitídou v detskom veku, je potrebné si u detí po prekonaní vírusových infekcií všímať pretrvávajúce bolesti nôh, edémy, purpuru alebo bolesti brucha.

1.5. Skríning vaskulitíd

Vaskulitídy predstavujú rôznorodú skupinu ochorení, a preto neexistuje univerzálny plošný skríning vaskulitíd. Realizujú sa však cielené vyšetrenia u ľudí, ktorí majú zvýšené riziko rozvoja vaskulitíd alebo u nich existuje dôvodné podozrenie na vaskulitídu vzhľadom na prítomné symptómy alebo rizikové faktory. Ide o kombináciu fyzikálneho vyšetrenia, laboratórnych vyšetrení vrátane vyšetrenia špecifických protilátok, zobrazovacích metód a biopsie.

1. Anamnéza a fyzikálne vyšetrenie

U pacientov zisťujeme výskyt symptómov ako je dlhodobá únava, febrility nejasného pôvodu, hmotnostný úbytok, kožné prejavy (purpura, noduly, ulkusy), myalgie, artralgie, postihnutie obličiek (hematúria), pľúc (kašeľ, hemoptýza), cefalea, poruchy vízu.

2. Základné laboratórne vyšetrenia

Vyšetrujeme krvný obraz, zápalové, renálne a hepatálne parametre v krvi. V moči zisťujeme prítomnosť proteinúrie, hematúrie (pri ANCA-asociovaných vaskulitídach a polyarteriitis nodosa).

3. Špecifické protilátky (cielený skríning)

Vyšetrenia špecifických protilátok sa robia iba vtedy, keď existuje podozrenie na konkrétny typ vaskulitídy. ANCA protilátky sa vyšetrujú pri klinickom podozrení na granulomatózu s polyangiitídou, eozinofilnú granulomatózu s polyangiitídou alebo mikroskopickú polyangiitídu.

Antinukleárne protilátky (ANA) a protilátky proti extrahovateľným nukleárnym antigénom (ENA) sa vyšetrujú ak sa zvažuje systémové autoimunitné ochorenie. Kryoglobulíny sa vyšetrujú pri podozrení na kryoglobulinemickú vaskulitídu. C3 a C4 zložka komplementu je znížená pri niektorých imunitne podmienených vaskulitídach. Sérologické vyšetrenia na hepatitídu B a C sú dôležité pri polyarteriitis nodosa alebo kryoglobulinémii.

4. Zobrazovacie vyšetrenia

Používajú sa pri podozrení na vaskulitídy postihujúce veľké cievy. Ultrasonografia (USG), počítačová tomografická angiografia (CTA), magnetická rezonančná angiografia (MRA), pozitrónová emisná tomografia/počítačová tomografia (PET/CT) preukážu prítomnosť zápalu cievnej steny, stenóz alebo aneuryzmatických dilatácií.

5. Biopsia

Nie je skríningová metóda, ale slúži na potvrdenie diagnózy. Biopsia sa môže realizovať z kože, obličky, temporálnej artérie, pľúc — podľa typu vaskulitídy.

Biopsiu sa odporúča realizovať u pacientov s prítomnými symptómami ako nevysvetliteľné febrility, purpura, cefalea u ľudí vo veku nad 50 rokov, s prítomnosťou poškodenia obličiek, dyspnoe, hemoptýzou, neuropatiou.

Skríning sa odporúča tiež u ľudí s autoimunitnými ochoreniami (reumatoidná artritída, SLE, Sjögrenov syndróm), s chronickou hepatitídou B alebo C, u narkomanov, u pacientov s anamnézou liekmi indukovanej vaskulitídy a genetickou predispozíciou.

1.6. Epidemiológia vaskulitíd

Vaskulitídy predstavujú heterogénnu skupinu zriedkavých ochorení, ktoré sa líšia podľa typu postihnutých ciev, imunologického mechanizmu aj veku pacientov. Incidencia vaskulitíd sa udáva približne 4,5 prípadov na 100 000 obyvateľov ročne (Kodet, 2021). Najčastejšie sa diagnostikujú u dospelých pacientov v strednom a vyššom veku, ale niektoré formy postihujú hlavne deti.

V epidemiológii vaskulitíd existujú geografické rozdiely. V severnej Európe sa vo zvýšenej miere vyskytuje obrovskobunková arteriitída a ANCA-asociované vaskulitídy. V okolí Stredozemného mora a na Blízkom východe (oblasť ,,hodvábnej cesty“ – Turecko, Irán) je vyšší výskyt Behçetovej choroby. Kawasakiho choroba má extrémne vysokú prevalenciu v Japonsku a Južnej Kórei. Takayasuova arteriitída má vyšší výskyt v Ázii.

Ženy častejšie postihuje obrovskobunková arteriitída, Takayasuova arteriitída, eozinofilná granulomatóza s polyangiitídou. Muži sú častejšie postihnutí pri polyarteriitis nodosa, granulomatóze s polyangiitídou a Behçetovej chorobe.

V detskom veku sa vyskytuje Kawasakiho choroba a IgA vaskulitída. V strednom veku polyarteriitis nodosa, Behçetova choroba, ANCA-asociované vaskulitídy. U starších dospelých sa vyskytuje obrovskobunková arteriitída, mikroskopická polyangiitída, granulomatóza s polyangiitídou.

Výskyt polyarteriitis nodosa klesol v regiónoch, kde je bežné očkovanie proti hepatitíde B.

2. VASKULITÍDY VEĽKÝCH CIEV

Do skupiny vaskulitíd veľkých ciev patrí obrovskobunková arteriitída a Takayasuova arteriitída, primárne vaskulitídy, ktoré vznikajú na autoimunitnom podklade. Ich príčina je neznáma. Majú pravdepodobne spoločný histopatologický základ. Ide o nález infiltrátov s obrovskými mnohojadrovými bunkami v cievnej stene, ktoré vznikajú splynutím tkanivových makrofágov a CD4+ T lymfocytov. Spôsobujú poškodenie cievnej steny s následnou dilatáciou alebo častejšie so zúžením alebo uzáverom cievy. Zápal je buď lokalizovaný alebo postihuje viac segmentov, alebo splýva do difúzneho postihnutia.

2.1. Takayasuova arteriitída

Definícia

Takayasuova arteriitída je chronické zápalové ochorenie neznámej etiológie, ktoré primárne segmentálne postihuje aortu a jej hlavné vetvy, najčastejšie spoločné karotídy, renálne a podkľúčne artérie. Vzhľadom na to, že pri postihnutí podkľúčnych artérií (častejšie ľavej) postupne vedie k ich uzáveru, sa nazýva ,,bezpulzová choroba“. Ide o granulomatóznu panarteriitídu, teda s transmurálnym zápalom cievnej steny. Na začiatku zápalového procesu je prítomné zhrubnutie cievnej steny, následne dochádza k tvorbe stenóz a oklúzií. Dilatácia artérií a tvorba aneuryziem sa vyskytujú vzácne. Zápalový proces v cievnej stene obvykle vedie k predčasnej aterogenéze.

V roku 1856 Savory a v roku 1873 Kussmaul opísali prvé prípady nešpecifickej arteriitídy neznámej etiológie, ktorá postihovala aortu a jej vetvy. V roku 1908 očná lekárka Mikie Takayasu referovala o očných zmenách u 21-ročnej ženy, ktoré boli spojené s neprítomnosťou pulzu na horných končatinách. Následne viacerí autori zistili podobné príznaky u mladých ázijských žien. Práve neprítomnosť pulzu na horných končatinách prispela k najčastejšie používanému názvu ochorenia – ,,bezpulzová choroba“.

Epidemiológia

Predilekčne postihuje ženy (90% prípadov). Najčastejšie sa vyskytuje u žien mladších ako 40 rokov, prvé príznaky sa môžu objaviť už vo veku 15-25 rokov. Ochorenie sa vyskytuje celosvetovo, je vzácne, incidencia predstavuje 1-3 pacientov na milión obyvateľov ročne (Češka a kol., 2020). Takayasuova arteriitída sa vyskytuje častejšie v ázijskej a juhoamerickej populácii, menej často postihuje kaukazskú populáciu.

Etiopatogenéza

Etiológia nie je známa. Pravdepodobne ide o bunkovo sprostredkovanú *imunitnú reakciu*. Zvažuje sa aj asociácia so streptokokovou *infekciou*, *genetická predispozícia*, asociácia s haplotypom BW52 a DR4, bola popísaná hypersenzitivita na tuberkulínový test, úlohu môžu zohrávať cirkulujúce imunokomplexy. Boli popísané aj cirkulujúce protilátky proti zložkám cievnej steny, hlavne antiendotelové protilátky. Ide o panarteriitídu s postihnutím všetkých troch vrstiev cievnej steny. Cievna stena je infiltrovaná makrofágmi, NK bunkami, CD4+ a CD8+ T lymfocytmi. Pre neskoré štádiá choroby je charakteristická fibróza a intimálna hyperplázia.

Klinický obraz

Ochorenie prebieha v dvoch fázach:

1. *Systémová zápalová fáza* – sa prejavuje nešpecifickými prejavmi zápalu – febrilitami, únavou, slabosťou, nevoľnosťou, nočným potením, myalgiami, artralgiami, hmotnostným úbytkom, bolesťou v mieste postihnutej artérie, občas sa objaví synovitída na dolných končatinách eventuálne symetrická polyartritída. Táto fáza môže trvať niekoľko mesiacov.
2. *Chronická okluzívna fáza* – je charakteristická vznikom príznakov cievnej insuficiencie. Vznikajú klaudikácie horných končatín, bolesti hlavy, polohové vertigo, ortostatické ťažkosti, synkopy, mozgová ischémia, parestézie, poruchy zraku ako rozmazané videnie, diplopia, prchavá unilaterálna amauróza, poruchy pamäti. Posturálna nevoľnosť, závrat a hypotenzia sú príznakmi oklúzie karotíd a/alebo vertebrobazilárneho riečiska a toto postihnutie môže vyvolať typické držanie čiastočnej flexie krčnej chrbtice. Viscerálna ischémia sa môže prejaviť bolesťou brucha a hnačkou. Angína pectoris je dôsledkom postihnutia koronárnych artérií vaskulitídou. Objavuje sa dyspnoe a palpitácie ako dôsledok artériovej hypertenzie, srdcového zlyhania, pľúcnej hypertenzie, vzniká aortálna regurgitácia, známky ischemizácie periférie, ako je Raynaudov syndróm, pocit chladu končatiny, akrocyanóza. Lézie na koži sa môžu vyskytovať vo forme erythema nodosum alebo vredov predkolenia. Môže sa vyvinúť mezangioproliferatívna glomerulonefritída, amyloidóza obličiek.

Raynaudov syndróm, známy aj ako Raynaudov fenomén, je zdravotný problém, pri ktorom spazmy malých tepien spôsobujú epizódy zníženého prietoku krvi do koncových arteriol. Typicky postihuje prsty na rukách a menej často prsty na nohách. Zriedkavo sú postihnuté nos, uši, bradavky alebo pery. Auguste Gabriel Maurice Raynaud (5. júl 1834 – 29. jún 1881) bol francúzsky lekár, ktorý objavil Raynaudov syndróm.

Takayasuova arteriitída je chronické, relabujúce a progresívne prebiehajúce ochorenie. Na zápalové zmeny v cievnej stene typické pre vaskulitídu často nasadá akcelerovaný aterosklerotický proces. Priebeh ochorenia môže byť mierny až takmer asymptomatický alebo dramatický so vznikom cievnej mozgovej príhody (CMP).

Tabuľka 2. Klasifikácia Takayasuovej arteriitídy

Typ	**Miesto postihnutia**
I	Vetvy aortálneho oblúka
II	Ascendentná aorta, oblúk aorty a jeho vetvy
III	Ascendentná aorta, oblúk aorty a jeho vetvy a hrudníková aorta
IV	Brušná aorta a/alebo renálne tepny
V	Kombinácia typu II a IV

Zdroj: upravené podľa Pavelka, Vencovský, Horák, a kol., 2018

Diagnostika

Pri *fyzikálnom vyšetrení* je možné auskultačne zachytiť šelesty nad karotídami, nad podkľúčnymi, brušnými a niekedy aj femorálnymi artériami. Pulzácie nad artériou radialis, ulnaris, brachialis môžu byť oslabené alebo absentujúce (preto sa Takayasuova arteriitída nazýva aj ,,bezpulzová choroba“). Môže sa objaviť tlakový rozdiel medzi hornými končatinami. Vyskytuje sa renovaskulárna hypertenzia v dôsledku stenózy aorty alebo renálnych artérií. Pri vyšetrení očného pozadia zisťujeme zmeny v dôsledku artériovej hypertenzie, mikroaneuryzmy, dilatáciu vén a ich korálkovatenie, krvácanie do sietnice, atrofiu optického nervu spôsobenú jeho ischémiou, amóciu sietnice a krvácanie do sklovca. Asi 2/3 pacientov majú ťažkosti pri pohľade nahor, čoho dôsledkom je, že zaujímajú polohu s mierne ohnutým krkom hlavou dolu a s pohľadom do zeme, aby zamedzili poklesu zrakovej ostrosti a zúženiu zorného poľa, ktoré sú spôsobené úbytkom prítoku krvi do centrálneho nervového systému (CNS) pri vzpriamení hlavy, teda vaskulárnou insuficienciou. V takmer 50% prípadov je prítomná dilatácia koreňa aorty, insuficiencia aortálnej chlopne, pri postihnutí koronárnych artérií môže dochádzať ku vzniku infarktu myokardu.

Tabuľka 3. Klasifikačné kritériá American College of Rheumatology/European Alliance of Associations for Rheumatology pre Takayasuovu arteriitídu z roku 2022

Absolútne odporúčania	
Vek ≤ 60 rokov v čase diagnostiky	
Dôkaz vaskulitídy zobrazovacou metódou (CTA, MRA, USG, PET/CT, angiografia)	
Doplnkové klinické kritériá	
Ženské pohlavie	+1
Angína pectoris alebo bolesť na hrudníku na ischemickom podklade	+2
Klaudikácie hornej alebo dolnej končatiny	+2
Vaskulárny šelest (zistený auskultačne nad aortou, karotickými, podkľúčnymi, axilárnymi, brachiálnymi, renálnymi alebo iliofemorálnymi artériami)	+2
Oslabený alebo chýbajúci pulz na hornej končatine (pri fyzikálnom vyšetrení axilárnych, brachiálnych alebo radiálnych artérií)	+2
Abnormalita karotickej artérie (redukcia alebo absencia pulzu alebo citlivosť artérie)	+2
Rozdiel systolických tlakov na oboch ramenách ≥ 20 mmHg	+1
Doplnkové zobrazovacie kritériá	
Počet postihnutých úsekov artérií (stenóza, oklúzia alebo aneuryzma, diagnostikovaná angiografiou alebo ultrasonografiou, spomedzi 9 úsekov: hrudníková aorta, abdominálna aorta, ľavá alebo pravá karotická artéria, ľavá alebo pravá podkľúčna artéria, ľavá alebo pravá renálna artéria) - Jeden úsek - Dva úseky - Tri alebo viac úsekov	 +1 +2 +3
Symetrické postihnutie párových artérií (stenóza, oklúzia, aneuryzma zistená angiografiou alebo ultrasonografiou v oblasti karotických, podkľúčnych alebo renálnych artérií)	+1
Postihnutie abdominálnej aorty s postihnutím renálnych alebo mezenterických artérií (stenóza, oklúzia alebo aneuryzma zistená angiografiou alebo ultrasonografiou)	+3

Zdroj: upravené podľa Grayson, Ponte, Suppiah et al., 2022

V roku 2022 boli vydané nové klasifikačné kritériá American College of Rheumatology/European Alliance of Associations for Rheumatology pre Takayasuovu arteriitídu (tabuľka 3). Tieto nové klasifikačné kritériá by sa mali využívať na klasifikáciu pacientov s Takayasuovou arteriitídou vtedy, keď je potvrdená vaskulitída ciev veľkého alebo stredného kalibru a sú vylúčené iné ochorenia napodobňujúce vaskulitídu. Je potrebné zhodnotiť všetkých 10 kritérií a ak je skóre ≥ 5, diagnóza Takayasuovej arteriitídy je potvrdená.

V *laboratórnom obraze* býva prítomná normocytová normochrómna anémia ľahkého stupňa, mierna leukocytóza, zvýšená sedimentácia erytrocytov (FW), elevácia C-reaktívneho proteínu (CRP), hypoalbuminémia, zvýšené hladiny imunoglobulínu A (IgA), imunoglobulínu G (IgG) a imunoglobulínu M (IgM). Reaktant akútnej fázy pentraxín 3 dobre koreluje s aktivitou ochorenia. Elevované môžu byť aj metalloproteinázy, hlavne metalloproteináza 9, solubilný E-selektín, trombomodulín.

Biopsiu je možné realizovať iba zriedka, perioperačne. V histologickom obraze granulomatózna fáza predstavuje obdobie aktívneho zápalu so zmenami na médii a adventícii so zmiešaným bunkovým infiltrátom lymfocytov, plazmocytov a histiocytov s obrovskými mnohojadrovými bunkami. Neskoré štádium choroby je charakteristické miernou väzivovou hyperpláziou intimy, degeneráciou médie a fibrózou adventície.

Zo *zobrazovacích vyšetrení* sa ako prvá metóda pri podozrení na Takayasuovu arteriitídu odporúča magnetická rezonancia (MR). PET/CT, počítačová tomografia (CT) a ultrasonografia predstavujú alternatívy. USG Doppler môže zobraziť stenózy alebo aneuryzmy. Aktivitu ochorenia je schopné posúdiť PET/CT, typický je obraz lokalizovaného zvýšeného vychytávania fluorodeoxyglukózy v dôsledku segmentálneho zápalu. Slúži aj na monitorovanie efektu liečby. Aortálnu insuficienciu potvrdíme echokardiograficky. Röntgenová (RTG) snímka hrudníka môže preukázať rozšírenie tieňa aorty alebo rozšírenie tieňa srdca.

Na dlhodobý monitoring pacienta s potvrdenou Takayasuovou arteriitídou sa odporúča realizácia CT angiografie, MR angiografie alebo ultrasonografie extrakraniálnych ciev v pravidelných intervaloch.

Diferenciálna diagnóza

Je potrebné odlíšiť aterosklerózu, SLE, Behçetovu chorobu, aortitídu pri reumatickej horúčke, ankylozujúcej spondylitíde, Crohnovej chorobe, syfilitickú aortitídu, fibromuskulárnu dysplóziu, thromboangiitis obliterans, vrodenú koarktáciu, ergotizmus.

Terapia

Základom indukčnej liečby sú perorálne *kortikosteroidy* v úvodnej dávke 1 mg/kg. Môže sa podávať aj intravenózny metylprednizolón v dávke 1 g/deň v sérii 5 aplikácií. Keď zápalové parametre poklesnú pod 50% iniciálnych hodnôt a zmiznú klinické prejavy, je možné začať s detrakciou dávky kortikosteroidov. V udržiavacej liečbe sa využívajú perorálne kortikosteroidy v dávke 5-10 mg prednizónu denne minimálne po dobu 1-2 rokov.

U pacientov s Takayasuovou arteriitídou refraktérnou na liečbu kortikosteroidmi alebo pri relapse ochorenia na významnej dávke kortikosteroidov sa odporúča kombinovať kortikosteroidy s *azathioprinom* (2 mg/kg/deň) alebo *metotrexátom* (20-25 mg/týždenne).

U pacientov neodpovedajúcich ani na kombinovanú liečbu alebo s relapsom ochorenia je optimálnou voľbou biologická liečba *inhibítorom tumor nekrotizujúceho faktora-α (inhibítorom TNF-α)* ako infliximab, adalimumab, golimumab alebo etanercept.

U pacientov neodpovedajúcich na liečbu kortikosteroidmi ani na kombinovanú liečbu, alebo s relapsom ochorenia, sa môže použiť *tocilizumab* v dávke 162 mg raz týždenne subkutánne alebo v dávke 8 mg/kg každé 4 týždne intravenózne.

U pacientov s veľkým relapsom je odporúčané vrátiť sa k iniciálnej dávke kortikosteroidov, pri malom relapse je odporúčané vrátiť sa k poslednej efektívnej dávke, ktorá ešte udržala remisiu.

Cyklofosfamid má v liečbe Takayasuovej arteriitídy rezervné miesto, používa sa pri ťažkých, život alebo orgán ohrozujúcich formách ochorenia, alebo pri zlyhaní biologickej liečby, v dávke 0,5-0,75 g/m^2 každé 3-4 týždne, obvykle v 6 pulzoch indukčnej liečby.

Antiagregačná liečba kyselinou acetylsalicylovou (ASA) v dávke 100 mg denne nie je indikovaná u všetkých pacientov, zvažuje sa individuálne na základe prítomných komorbidít ako ischemická choroba srdca, cerebrovaskulárne ochorenie. V prípade disekcie alebo kritickej končatinu ohrozujúcej ischémie si stav vyžaduje okamžité chirurgické riešenie. Dôležitá je aj liečba artériovej hypertenzie.

Stenózy a uzávery ciev je možné riešiť *perkutánnou angioplastikou* alebo *chirurgickým bypassom*. Endovaskulárna liečba je preferovaná, ale časté sú restenózy. K realizácii endovaskulárnych či chirurgických intervencií je odporúčané pristúpiť až po zvládnutí akútnej zápalovej fázy ochorenia. Je tiež potrebné zohľadniť prognózu proximálne pokračujúceho ochorenia, aby neboli zasiahnuté zápalovým procesom proximálne uložené ústia bypassov, lebo by to mohlo viesť k uzáveru bypassu. Bypassy môžu byť komplikované aj tvorbou aneuryziem

v mieste inzercie. V prípade rozvoja závažnej aortálnej regurgitácie sa realizuje náhrada aortálnej chlopne, prípadne aj s rekonštrukciou ascendentnej aorty.

Prognóza

V prípade neliečenej Takayasuovej arteriitídy je prognóza variabilná. U niektorých pacientov bola popísaná spontánna remisia, u iných zase rýchla progresia do vzniku uzáverov ciev. Príčinou mortality u neliečenej Takayasuovej arteriitídy býva srdcové zlyhanie, infarkt myokardu, cievne mozgové príhody, zlyhanie obličiek, multiorgánové zlyhanie. U liečených pacientov 5 rokov prežíva 83% pacientov, 10 rokov 58% pacientov.

2.2. Obrovskobunková arteriitída (temporálna arteriitída, Hortonova arteriitída)

Definícia

Obrovskobunková arteriitída (OBA) je chronická systémová granulomatózna vaskulitída veľkých a stredne veľkých ciev, ktorá typicky postihuje staršiu populáciu a často sa vyskytuje spolu s polymyalgia rheumatica. Najčastejšie postihuje externé karotídy a ich vetvy superficiálne temporálne artérie, a podľa tejto typickej lokalizácie postihnutia sa zvykne nazývať temporálna arteriitída. Postihuje tiež oblúk aorty a jeho vetvy – podkľúčne, axilárne, brachiálne, vertebrálne artérie, menej často artérie dolných končatín. OBA je panarteriitída sprevádzaná intenzívnym systémovým zápalom. Vaskulitické lézie spôsobujú luminálnu oklúziu a tkanivovú ischémiu či vznik aneuryzmy alebo disekcie aorty. Postihnutie má segmentálny charakter.

Klinický popis choroby prvýkrát prezentoval Dr. Hutchinson v roku 1890. Ale až v roku 1930 Dr. Horton popísal jej histopatologický obraz (po ňom je pomenovaná ako Hortonova choroba).

Epidemiológia

Ochorenie začína typicky po 50. roku života s maximom výskytu medzi 70. a 75. rokom života, 2/3 chorých predstavujú ženy. Takmer výhradne postihuje jedincov bielej rasy. Najvyšší výskyt je pozorovaný na severe Spojených štátov amerických (USA) a v severnej Európe, kde incidencia predstavuje 20 pacientov na 100 000 obyvateľov ročne (Karetová, Chochola a kol., 2017). Je najčastejšou vaskulitídou dospelých.

Etiopatogenéza

Etiológia OBA nie je známa, pravdepodobne ide o *imunitne podmienené* ochorenie, ktorého najvýznamnejším rizikovým faktorom je narastajúci vek. Podiel pri vzniku OBA majú defekty vo vrodenej imunite cievnej steny, ktoré vyvolávajú stimuláciu mechanizmov imunity s aktiváciou CD4+ T lymfocytov. Pri histologickom vyšetrení zápalom postihnutých artérií nachádzame infiltráciu cievnej steny T lymfocytmi a makrofágmi, asi v 50% prípadov sú prítomné aj obrovské mnohojadrové bunky (obr. 5), môžu byť prítomné depozity imunoglobulínov a komplementu, ktoré môžu predstavovať buď protilátky proti cievnej stene alebo cirkulujúce imunokomplexy. Pri OBA je zvýšená systémová koncentrácia interleukínu-6 (IL-6), pričom vplyvom kortikoidnej liečby koncentrácia IL-6 klesá. Uvažuje sa aj o *genetickej predispozícii*, u týchto pacientov je vyššia incidencia antigénu HLA-DR4 a alel DRB1. Zvažuje sa aj úloha *infekcie*, u časti pacientov boli prítomné zvýšené protilátky proti vírusu parainfluenzy. Spúšťačom by mohli byť infekcie vyvolané Mycoplasmou pneumoniae, Chlamydiou pneumoniae alebo parvovírusom B19. U pacientov s OBA je zvýšený výskyt hypotyreózy, u 10% pacientov sa našli antityreoidové autoprotilátky (Hellmann, 1993).

Klinický obraz

Ochorenie sa rozvíja vo väčšine prípadov postupne a príznaky sa postupne stupňujú. V menšine prípadov začína náhle, napr. stratou zraku.

Pacienti majú celkové nešpecifické prejavy systémového zápalu ako nechutenstvo, hmotnostný úbytok, nevoľnosť, horúčku, nočné potenie, slabosť, únavnosť, vyčerpanosť, depresie, artritídu, synovitídu kolien, členkov, zápästí.

Medzi vaskulitické prejavy patria bolesti hlavy, ktoré môžu byť intermitentné, ale častejšie sa objavujú na dennej báze, lokalizované do jedného alebo niekoľkých miest, najčastejšie v temporálnej oblasti. Ďalej citlivosť kože na hlave, prevažne v temporálnej oblasti, ktorá môže byť vyvolaná česaním, dotykom, nosením okuliarov. Temporálna artéria môže byť zhrubnutá, prominujúca nad úroveň kože (obr. 2), začervenalá, uzlovitá, citlivá, vlasy nad postihnutou artériou môžu vypadať. Pri postihnutí musculus masseter alebo temporálnych svalov sa vyskytujú klaudikácie čeľusti, jednostranné alebo častejšie obojstranné, sú spôsobené žuvaním tuhej potravy alebo dlhým rozhovorom. Klaudikácie môžu postihnúť aj jazyk, svaly, ktoré sa uplatňujú pri prehĺtaní, môže dochádzať ku spazmu žuvacieho svalstva, tuhnutiu čeľusti, necitlivosti jazyka. Spomedzi očných príznakov, ktoré sú spôsobené ischémiou oftalmickej artérie,

sa môže vyskytovať čiastočná alebo kompletná nebolestivá strata zraku, v úvode prechodná amauróza, neskôr obvykle trvalá unilaterálna alebo bilaterálna slepota, očný motorický deficit, diplopia. Môže sa vyskytnúť dysfágia, bolesť v krku, bolesť pri prehĺtaní, respiračné príznaky, suchý neproduktívny kašeľ, klaudikácie horných končatín spúšťané používaním horných končatín, parestézie, farebné zmeny prstov typu Raynaudovho syndrómu. Keďže veľmi charakteristické je postihnutie tepien horných končatín, môžu sa vyskytnúť asymetrické alebo neprítomné pulzácie na radiálnej, ulnárnej alebo brachiálnej artérii, tiež asymetrické hodnoty krvného tlaku pri meraní na oboch horných končatinách. Ischémia CNS sa prejaví zmätenosťou, nevoľnosťou, poruchou rovnováhy, vertebrobazilárnou insuficienciou. Môže sa vyskytnúť tinnitus, jednostranná porucha sluchu, mononeuropatia alebo periférna polyneuropatia. Komplikáciou môže byť vznik infarktu myokardu, tkanivovej gangrény v oblasti prstov, jazyka alebo pokožky hlavy. Asi 50% pacientov má príznaky polymyalgia rheumatica (bolesť a ranná stuhnutosť v oblasti šije, ramenného a panvového pletenca, symetrické bilaterálne postihnutie, artritída rôznych kĺbov).

Obr. 2 70-ročný pacient s kraniálnou OBA s postihnutím superficiálnej temporálnej artérie

Diagnostika

V *laboratórnom obraze* je charakteristický nález normocytovej normochrómnej anémie ľahkého stupňa, je znížená hladina železa a saturácia transferínu, býva zvýšené CRP, IL-6, FW, mierna trombocytóza, nízke hodnoty sérového albumínu a zvýšenie α_2-globulínov, niekedy elevácia hepatálnych a cholestatických enzýmov.

Spomedzi *zobrazovacích metód* by sa ako prvý mal realizovať USG Doppler temporálnych a axilárnych artérií, aby sa preukázala prítomnosť zápalových zmien v cievnej stene (kraniálna forma OBA). Využíva sa na meranie prietoku krvi v artérii, môže pomôcť určiť miesto vhodné na biopsiu pri nevýraznom klinickom náleze. Postihnutý úsek artérie je nekompresibilný, zápalom spôsobený edém cievnej steny sa javí ako hypoechogénne lokalizované zhrubnutie tepny, tzv. ,,halo“, a v mieste stenózy je pozorovaná akcelerácia krvného toku.

MR s vysokým rozlíšením a PET/CT predstavujú alternatívu ultrazvuku na posúdenie zápalu kraniálnych artérií. V prípade extrakraniálnych artérií sa ako alternatíva ultrasonografie využíva PET/CT (obr. 3 a 4), MR alebo CT (extrakraniálna forma OBA). Na dlhodobý monitoring pacienta s potvrdenou OBA sa odporúča realizácia CT angiografie, MR angiografie alebo ultrasonografie extrakraniálnych ciev v pravidelných intervaloch.

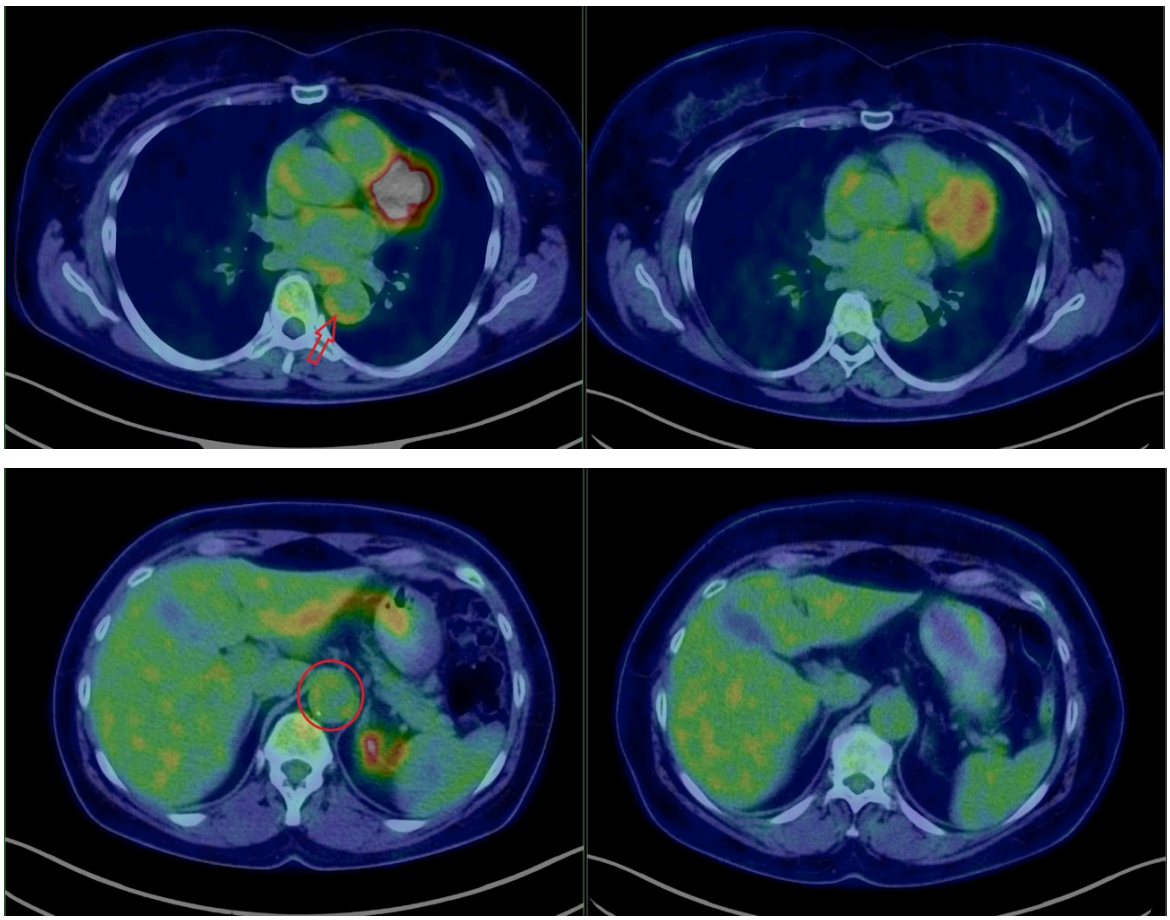

Obr. 3 a 4 PET/CT skeny u 56-ročnej pacientky s extrakraniálnou OBA – porovnanie na rovnakých úrovniach pred zahájením liečby (vľavo) a po 6 mesiacoch liečby (vpravo). Vľavo sú červenou farbou vyznačené segmenty aorty so zvýšenou metabolickou aktivitou, vpravo vidíme pokles metabolickej aktivity v stene aorty po liečbe.

Biopsia temporálnej artérie absolútne potvrdzuje diagnózu. Mala by byť realizovaná čo najskôr, ešte pred začatím liečby kortikosteroidmi. Pretože postihnutie cievnej steny je segmentálne, je potrebné odobrať viacero vzoriek. Očná pneumopletyzmografia je schopná odhaliť zníženie prietoku v artérii centralis retinae, čo môže včas odhaliť riziko poruchy zraku. Oftalmologické vyšetrenie preukáže ischemický edém papily zrakového nervu. Krvný tlak je potrebné merať na oboch horných končatinách.

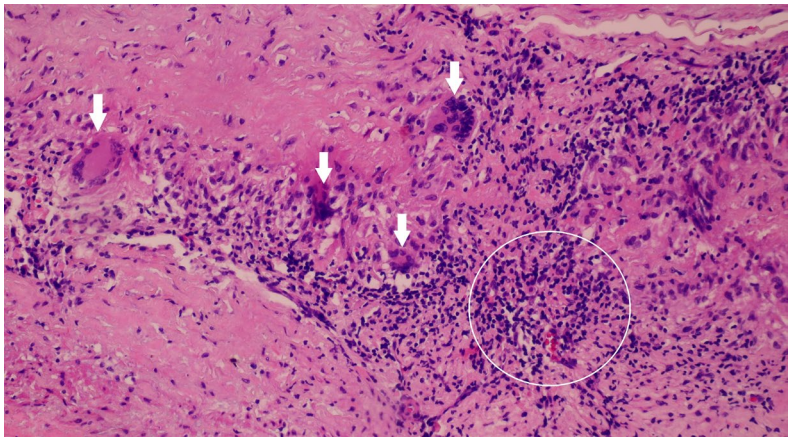

Obr. 5 Histologický obraz aorty 68-ročnej pacientky s extrakraniálnou OBA, po Bentallovej operácii pre aneuryzmatickú dilatáciu ascendentnej aorty a aortálnu stenózu pri bikuspidálnej aortálnej chlopni, farbenie hematoxylín-eozín (HE), zväčšenie 20x. Biele šípky znázorňujú obrovské mnohojadrové bunky, v bielom kruhu je znázornený zápalový infiltrát tvorený lymfocytmi a makrofágmi.

V roku 2022 boli vydané nové klasifikačné kritériá American College of Rheumatology/European Alliance of Associations for Rheumatology pre OBA (tabuľka 4). Tieto nové klasifikačné kritériá by sa mali využívať na klasifikáciu pacientov s OBA vtedy, keď je potvrdená vaskulitída ciev veľkého alebo stredného kalibru a sú vylúčené iné ochorenia napodobňujúce vaskulitídu. Je potrebné zhodnotiť všetkých 10 kritérií a ak je skóre ≥ 6, diagnóza OBA je potvrdená.

Tabuľka 4. Klasifikačné kritériá American College of Rheumatology/European Alliance of Associations for Rheumatology pre OBA z roku 2022

Absolútna požiadavka	
Vek ≥ 50 rokov v čase diagnostiky	
Doplnkové klinické kritériá	
Ranná stuhnutosť v oblasti ramien/krku	+2
Náhla strata zraku	+3
Klaudikácie čeľusti alebo jazyka	+2
Novovzniknutá bolesť hlavy v temporálnej oblasti	+2
Citlivosť pokožky hlavy	+2
Zistená abnormalita pri vyšetrení temporálnej artérie (oslabený alebo chýbajúci pulz, citlivosť, tuhosť na pohmat, korálkovitý vzhľad)	+2
Laboratórne, zobrazovacie a bioptické kritériá	
Maximálna FW ≥ 50 mm/hod. alebo maximálne CRP ≥ 10 mg/l (pred iniciáciou liečby)	+3
Pozitívna biopsia temporálnej artérie (prítomnosť obrovských buniek, infiltrácia mononukleármi, fragmentácia lamina elastica interna) alebo znak ,,halo“ pri ultrasonografickom vyšetrení temporálnej artérie (homogénne hypoechogénne zhrubnutie cievnej steny)	+5
Bilaterálne postihnutie axilárnej artérie (stenóza, oklúzia alebo aneuryzma zistená CT, MR alebo katétrovou angiografiou, alebo ultrasonografiou, ,,halo“ znak na ultrazvuku, alebo vychytávanie fluorodeoxyglukózy na PET/CT)	+2
Aktivita fluorodeoxyglukózy v stene aorty na PET/CT (abnormálne vychytávanie fluorodeoxyglukózy v cievnej stene aorty)	+2

Zdroj: upravené podľa Ponte, Grayson, Robson et al., 2022

Diferenciálna diagnóza

Podobný morfologický obraz má Takayasuova arteriitída, ale tá sa vyskytuje v mladšom veku a v Európe je jej výskyt vzácny. Je potrebné vylúčiť malígne a infekčné ochorenia, hypotyreózu, reumatoidnú artritídu a aterosklerózu.

Terapia

Liekom voľby sú *glukokortikoidy*, liečba má byť zahájená čo najskôr, aby sa predišlo rozvoju CMP alebo strate zraku. Iniciálna dávka perorálnych kortikosteroidov je 60 mg prednizónu denne, ak sa efekt neprejaví do 5 dní, je možné dávku zvýšiť na 80 mg/deň. V prípade očných príznakov by mala byť iniciálna dávka 100 mg prednizónu per os denne. Prípadne sa môže podať infúzia metylprednizolónu v dávke 500-1000 mg (15 mg/kg) denne po dobu 3-5 dní s následným prechodom na perorálny prednizón v dávke 60 mg. Keď FW a CRP klesnú pod 50% iniciálnych hodnôt a zmiznú klinické príznaky (väčšinou po 2-4 týždňoch), je možné začať s pomalou detrakciou. Redukcia dávky kortikosteroidov je možná o 10% každé 2-4 týždne. Liečba udržiavacou dávkou 5-10 mg prednizónu pokračuje dlhšie ako 2 roky.

U pacientov s relapsom alebo nemožnosťou dosiahnuť remisiu pri monoterapii kortikosteroidmi sa pridáva do liečby *tocilizumab* v dávke 162 mg raz týždenne subkutánne. Má výrazný protizápalový účinok a šetriaci efekt na kortikosteroidy. Alternatívu predstavuje *metotrexát* v dávke 7,5-15 mg/týždeň, prípadne *azathioprin* v dávke 100-150 mg/deň. Metotrexát má mierny efekt na zníženie množstva relapsov a aj zníženie celkovej kumulatívnej dávky kortikosteroidov. Ďalšou alternatívou je *upadacitinib* v dávke 15 mg per os raz denne v kombinácii s postupným znižovaním dávky kortikosteroidov. Neexistujú priame dôkazy, že by upadacitinib zmierňoval zápal aorty alebo mal vplyv na štrukturálne zmeny (aneuryzmatické dilatácie/stenózy). Má hlavne vplyv na celkovú kontrolu ochorenia.

U pacientov s veľkým relapsom je odporúčané vrátiť sa k iniciálnej dávke kortikosteroidov, pri malom relapse je odporúčané vrátiť sa k poslednej efektívnej dávke, ktorá ešte udržala remisiu.

Antiagregačná liečba ASA v dávke 100 mg denne nie je indikovaná u všetkých pacientov, zvažuje sa individuálne na základe komorbidít ako ischemická choroba srdca, cerebrovaskulárne ochorenie. V prípade disekcie alebo kritickej končatinu ohrozujúcej ischémie si stav vyžaduje okamžité chirurgické riešenie. Plánované *endovaskulárne angioplastiky* alebo *chirurgické bypassy* by mali byť realizované v čase remisie ochorenia. Dôležitá je aj *liečba artériovej hypertenzie*.

Prognóza

Po zavedení kortikosteroidnej liečby sa prognóza OBA významne zlepšila, pacienti sa dožívajú rovnakého priemerného veku ako ostatná populácia a prípady oslepnutia sú odvtedy veľmi zriedkavé. U neliečených pacientov však až u polovice môže dôjsť k strate zraku, CMP alebo smrti. Prognóza závisí od lokalizácie oklúzií a účinnosti liečby.

3. VASKULITÍDY STREDNE VEĽKÝCH CIEV

Vaskulitídy stredne veľkých ciev sú primárne vaskulitídy, ktoré postihujú prevažne stredne veľké artérie – viscerálne artérie a ich vetvy. Sú často komplikované vznikom zápalových aneuryziem a stenóz. Začiatok ochorenia býva akútnejší ako v prípade vaskulitíd veľkých artérií.

3.1. Kawasakiho choroba (mukokutánny lymfonodálny syndróm)

Definícia

Kawasakiho choroba predstavuje akútne horúčkovité ochorenie s postihnutím kože a slizníc, ktoré môže byť komplikované nekrotizujúcou vaskulitídou stredne veľkých artérií s dominantným postihnutím koronárnych artérií. Vaskulitída koronárnych artérií je charakteristická tvorbou aneuryziem a uzáverov, s tendenciou k spontánnej remisii.

Kawasakiho choroba bola prvýkrát opísaná v roku 1967 japonským pediatrom Dr. Tomisaku Kawasakim, po ktorom dostala aj svoje pomenovanie.

Epidemiológia

Kawasakiho choroba je druhou najčastejšou systémovou vaskulitídou u detí (po IgA vaskulitíde, Henochovej-Schönleinovej purpure). Postihuje deti vo veku do 12 rokov, najčastejšie deti vo veku do 5 rokov, výnimkou nie je ani postihnutie dojčiat. Incidencia v Európe je 0,8-8,0 prípadov na 100 000 detí vo veku do 5 rokov ročne, ale u ázijskej populácie je výskyt až 100-krát vyšší (Karetová, Chochola a kol., 2017). O niečo častejšie postihuje mužské pohlavie.

Etiológia a patogenéza

Etiológia nie je známa. Vzhľadom na akútny priebeh, sklon k spontánnej remisii a endemický výskyt sa za možný etiologický agens považujú mikroorganizmy.

U pacientov bola preukázaná *asociácia s infekciou* Staphylococcus aureus, Yersinia pseudotuberculosis, Propionibacterium acnes, Streptococcus sanguis, Epstein-Barrovej vírusom (EBV). Úlohu však môžu zohrávať aj *neinfekčné agens* (napr. detergenciá), častá je prítomnosť antiendotelových protilátok. U japonskej populácie je výskyt tohto ochorenia asociovaný s alelou HLA-Bw22, u belošskej populácie s alelou HLA-Bw51. Kawasakiho choroba je charakteristická agresívnou neutrofilmi-mediovanou panmurálnou vaskulárnou nekrózou bez tvorby granulómov,

ktorá je nasledovaná hyperpláziou intimy a subakútnym lymfocytárnym zápalom pri pokročilom ochorení.

Klinický obraz

Priebeh ochorenia môžeme rozdeliť do 3 fáz. *Akútna fáza* je charakteristická febrilitami, *subakútna fáza* postupným ústupom febrilít a symptomatológie, a *fáza rekonvalescencie* trvá do vymiznutia všetkých klinických príznakov.

V klinickom obraze dominujú horúčka, únava, mukokutánne postihnutie (krčná lymfadenopatia, postihnutie pier a sliznice dutiny ústnej, nehnisavá konjunktivitída, polymorfný exantém, zmeny na periférii končatín). Pacienti sú unavení, nepokojní, niekedy sa vyskytuje vracanie či hnačka. Febrility až do 41 ºC nereagujú na antibiotiká, trvajú dlhšie ako 5 dní, občas môžu trvať až 3 týždne. Makulopapulózny polymorfný exantém na trupe pripomína šarlach, osýpky alebo erythema multiforme, pľuzgiere a krusty nebývajú prítomné. Na končatinách býva erytém chodidiel a dlaní, neskôr tuhý edém rúk a nôh (akútna fáza) a nakoniec deskvamácia pokožky na končekoch prstov (subakútna fáza). Na perineu je exantém často splývajúci a olupujúci sa. Oropharynx je presiaknutý, jazyk červený s prominujúcimi papilami (malinový jazyk), pery sú zdurené, suché, červené, praskajú a krvácajú. Pacienti mávajú gingivitídu, bilaterálne nastrieknuté spojivky a artritídu. Krčné uzliny bývajú palpačne citlivé a výrazne zväčšené (priemer >1,5 cm), ide o nehnisavú cervikálnu lymfadenitídu. Tieto príznaky miznú bez následkov. Oveľa závažnejšia je myokarditída a postihnutie koronárnych artérií, ktoré je často asymptomatické, ale približne u 20% pacientov komplikované formáciou mikroaneuryziem vo fáze rekonvalescencie. Následkom toho môže dôjsť k infarktu myokardu v priebehu ochorenia, ale aj roky potom.

Niekedy je klinický obraz neúplný, a vtedy sa ochorenie nazýva ,,atypický“ alebo ,,inkompletný Kawasakiho syndróm“. Je pre neho charakteristická prolongovaná nevysvetliteľná horúčka dojčiat a detí s prítomnosťou menej ako 4 hlavných klinických prejavov Kawasakiho choroby. Prítomná je elevácia zápalových markerov, hepatálnych enzýmov a echokardiografické znaky, dilatácia koronárnych artérií. Je odporúčané promptné začatie liečby intravenóznymi imunoglobulínmi (IVIG).

Diagnostika

V *laboratórnom obraze* nachádzame eleváciu reaktantov akútnej fázy, leukocytózu, normocytovú normochrómnu anémiu, menej často eleváciu hepatálnych enzýmov. Vo fáze rekonvalescencie je prítomná významná trombocytóza, zvýšená koncentrácia cirkulujúcich imunokomplexov, akútny vzostup a následný pokles všetkých tried imunoglobulínov, môžu sa vyskytovať protilátky proti antigénom endotelových buniek a prechodná pyúria.

Na *EKG* sú charakteristické zmeny svedčiace pre myokarditídu, dopĺňame *echokardiografiu* a *selektívnu koronarografiu*. Myokarditída postihuje asi 20% pacientov s Kawasakiho syndrómom, je sprevádzaná hypertrofiou myokardu, perikardiálnym výpotkom, zväčšením srdcového tieňa na *RTG hrudníka*, rozvojom prejavov srdcového zlyhávania či arytmií. Stav môže byť komplikovaný tvorbou mnohopočetných aneuryziem koronárnych artérií a nasadajúcich trombov. Cievna stena v oblasti aneuryziem je stenčená, intima a média sú infiltrované polymorfonukleármi a deštruované. Zápal sa šíri aj perivaskulárne. Zhrubnutie intimy spôsobuje stenózy a uzávery. V neskoršej fáze dochádza k jazveniu, kalcifikácii stien a rekanalizácii. V srdcovom svale pokračuje koagulačná nekróza, následná fibróza a dochádza k fibroelastóze endokardu.

Príznaky sa často nevyskytujú súčasne a môžu sa objaviť v rôznom poradí. Typický klinický obraz s prítomnosťou kožného a slizničného postihnutia, horúčky a postihnutia srdca vedie väčšinou k včasnému stanoveniu diagnózy, čo má veľký význam, vzhľadom na to, že postihnutie koronárnych artérií sa hlavne u najmladších detí objavuje veľmi skoro.

Diferenciálna diagnóza

Je potrebné vylúčiť šarlach, osýpky a rubeolu, pri ktorých chýba kardiálne postihnutie.

Terapia

Vzhľadom na postihnutie dutiny ústnej deti často odmietajú potravu, vtedy je potrebná *infúzna liečba*. Pokým sa nevylúči infekčná etiológia ťažkostí, často sú podávané *antibiotiká*. Pri rozvoji myokarditídy s rozvojom srdcového zlyhávania sa podávajú *diuretiká, inotropiká*, v prípade rozvoja srdcového zlyhávania s redukovanou ejekčnou frakciou je niekedy potrebná *implantácia kardiostimulátora*. Liekom voľby v akútnej a subakútnej fáze je podanie *ASA* v protizápalovej dávke 80-100 mg/kg denne za pravidelnej kontroly hepatálnych enzýmov. ASA pôsobí antiinflamatórne a antiagregačne. Dávka ASA sa u afebrilných pacientov znižuje na 3-5 mg/kg/deň. Včasné podanie vysokodávkovaných *intravenózne podávaných*

imunoglobulínov skracuje trvanie febrilít a znižuje tvorbu aneuryziem koronárnych artérií. Odporúčaná denná dávka je 2 g/kg v priebehu prvých 4 dní. U pacientov v akútnej fáze, u ktorých pretrvávajú febrility aj po liečbe intravenózne podávanými imunoglobulínmi, je možné ich podanie zopakovať. Ak u pacientov pretrvávajú febrility aj po opakovanom podaní intravenóznych imunoglobulínov, je u nich odporúčané podanie *kortikosteroidov* alebo *cyklosporínu* či *monoklonálnych protilátok*. U pacientov v akútnej fáze Kawasakiho choroby, ktorí majú vysoké riziko rezistencie voči intravenóznym imunoglobulínom a majú vysoké riziko tvorby aneuryziem koronárnych artérií, je odporúčané už v iniciálnej fáze kombinovať IVIG s kortikosteroidmi. Kortikosteroidy tiež spomaľujú progresiu aneuryziem koronárnych artérií, ktoré sú prítomné už v čase diagnostiky ochorenia. Používa sa prednizón v iniciálnej dávke 2 mg/kg/deň (maximálna denná dávka 60 mg) s postupnou detrakciou á 15 dní. U pacientov v akútnej fáze Kawasakiho choroby, ktorí majú vysoké riziko rezistencie voči intravenóznym imunoglobulínom a majú vysoké riziko tvorby aneuryziem koronárnych artérií, a kortikosteroidy sú u nich kontraindikované, je možné v iniciálnej fáze kombinovať IVIG s imunosupresívami ako je cyklosporín, alebo monoklonálnymi protilátkami ako infliximab či anakinra.

U pacientov v akútnej fáze Kawasakiho choroby, u ktorých došlo k rozvoju artritídy, ktorá perzistuje aj po liečbe IVIG, a ktorí nemajú aneuryzmy koronárnych artérií, je možné v liečbe artritídy použiť *NSAIDs*. Artritída pri Kawasakiho chorobe zvyčajne trvá 7-21 dní. NSAIDs znižujú antiagregačný účinok ASA, preto nie je odporúčané tieto lieky kombinovať. Pacienti bez aneuryziem koronárnych artérií nevyžadujú dlhodobú liečbu ASA, väčšinou iba po dobu 6-8 týždňov. Pacienti s aneuryzmami koronárnych artérií vyžadujú dlhodobú liečbu ASA. Pacienti bez aneuryziem koronárnych artérií, ktorí nevyžadujú dlhodobú liečbu ASA a majú artritídu vyžadujúcu dodatočnú terapiu, môžu ASA dočasne vysadiť a užívať krátkodobú liečbu NSAIDs po dobu 3-4 týždňov. Ak je kvôli aneuryzme koronárnych artérií potrebné dlhodobé užívanie ASA, možno použiť buď acetaminofén, krátkodobú liečbu kortikosteroidmi alebo nesystémové lokálne NSAIDs. V prípade potreby dlhodobého užívania systémových NSAIDs (> 3 týždne), najmä u pacienta s aneuryzmami koronárnych artérií, je potrebné zvážiť alternatívnu antiagregačnú liečbu, napr. klopidogrelom.

Pri patologickom náleze na koronarografii je indikované podanie *intrakoronárnej trombolýzy*, pokiaľ nie je podanie úspešné, je potrebná warfarinizácia. Lokalizovaná stenóza sa rieši *perkutánnou transluminálnou angioplastikou*. Pri oklúzii väčších vetiev koronárnych artérií je indikovaný *aortokoronárny bypass*.

Prognóza

Ide o ochorenie so sklonom k spontánnej remisii, avšak ak sa nelieči, môže viesť k ireverzibilným zmenám koronárnych artérií a myokardu. Mortalita liečeného ochorenia predstavuje asi 0,5%. V ekonomicky vyspelých krajinách predstavuje najčastejšiu príčinu získaného ochorenia srdca v detstve. U 25% neliečených pacientov a u 5% liečených pacientov dochádza k tvorbe aneuryziem koronárnych artérií. Trvanie febrilít je prediktorom tvorby koronárnych aneuryziem. U dojčiat mladších ako 6 mesiacov je riziko aneuryzmy koronárnej artérie 50%, dokonca aj u pacientov s Kawasakiho chorobou, ktorí boli liečení intravenóznymi imunoglobulínmi v priebehu prvých 10 dní trvania ochorenia. Pacienti by mali byť po prepustení z nemocnice monitorovaní ešte 1-2 týždne či u nich nedôjde k opätovnému rozvoju febrilít vzhľadom na možnosť rekurencie Kawasakiho choroby. Odporúča sa dlhodobá dispenzarizácia detským kardiológom so sledovaním echokardiografického nálezu a nálezu na koronárnych artériách.

Tabuľka 5. Odporúčania American Heart Association pre diagnostiku Kawasakiho syndrómu

1. Pretrvávajúca horúčka minimálne 5 dní a:
2. Aspoň 4 z 5 hlavných klinických prejavov: • Zmeny na končatinách – Akútne: palmárny a plantárny erytém; opuch rúk, nôh – Subakútne: deskvamácia okolo nechtov na prstoch v priebehu 2 až 3 týždňov • Polymorfný exantém • Nastrieknuté spojivky bez exsudátu • Zmeny na perách a v dutine ústnej: erytém, popraskané pery, malinový jazyk, difúzne zdurenie ústnej a faryngeálnej sliznice • Zdurenie uzlín na šiji (priemer nad 1,5 cm), obvykle jednostranné
3. Vylúčenie iných ochorení s podobnými príznakmi (napr. šarlach, vírusové infekcie ako osýpky, adenovírusové infekcie, Stevensov-Johnsonov syndróm, syndróm toxického šoku)

Zdroj: upravené podľa Singh, Jindal, Pilania, 2018

3.2. Polyarteriitis nodosa (morbus Kussmaul-Maier)

Definícia

Polyarteriitis nodosa (PAN) je vzácne ochorenie, ktoré postihuje stredne veľké, prevažne muskulárne artérie, môže postihovať aj malé artérie, ale nikdy nepostihuje arterioly, venuly a kapiláry. Ide o systémovú nekrotizujúcu vaskulitídu s predilekčným postihnutím kože, periférnych nervov, gastrointestinálneho traktu, obličiek a svalov, ktorá charakteristicky postihuje všetky 3 vrstvy cievnej steny, čo vedie ku vzniku mnohopočetných aneuryziem, trombov a infarktov. PAN môže sprevádzať aj ochorenia ako reumatoidná artritída, systémová skleróza a ďalšie difúzne ochorenia spojiva. Od mikroskopickej polyangiitídy, s ktorou bola v minulosti zlučovaná, ju odlišuje neprítomnosť ANCA protilátok.

Polyarteriitis nodosa je pomenovaná morbus Kussmaul-Maier na počesť nemeckého internistu Adolfa Kussmaula a patológa Rudolfa Maiera, ktorí v roku 1866 ako prví opísali túto vaskulitídu.

Epidemiológia

Postihuje všetky etnické skupiny, o niečo častejšie mužov ako ženy, môže sa vyskytovať v akomkoľvek veku, ale najčastejšie medzi 40. a 60. rokom života. Incidencia predstavuje 5-10 prípadov na 100 000 obyvateľov (Roztočil, Piťha a kol., 2017). V niektorých oblastiach a skupinách pacientov s hepatitídou B a C, HIV pozitivitou je výskyt vyšší.

Etiopatogenéza

Etiológia nie je známa. Pravdepodobný vplyv pri rozvoji ochorenia majú *vírusy* hepatitídy B a C, HIV, cytomegalovírus (CMV), parvovírusy a tiež *imunokomplexy*, ich ukladanie do rôznych tkanív. Proces na autoimunitnom podklade spôsobuje nekrózu v stene stredne veľkých a malých artérií s predilekciou (z neznámeho dôvodu) v oblasti kože, gastrointestinálneho traktu a obličiek. Dochádza k imunokomplexmi mediovanému postihnutiu cievnej steny, napr. povrchový antigén vírusu hepatitídy B (HBsAg) s protilátkou vytvára imunokomplexy, ktoré je možné potvrdiť v cirkulácii veľkého množstva týchto pacientov. Podobným mechanizmom je navodené postihnutie cievnej steny aj inými vírusmi. Nejasnú úlohu majú ANCA protilátky, ktoré sú prítomné u malej časti pacientov, a hypersenzitívne reakcie. S rozvojom očkovania výskyt PAN asociovanej s hepatitídou B klesá. V patogenéze PAN sa môžu uplatňovať aj niektoré lieky, vakcíny a drogy. Defekty mononukleárneho fagocytového systému pri odstraňovaní cirkulujúcich imunokomplexov a tiež porušená imunoregulácia patria medzi faktory predisponujúce ku vzniku PAN.

Klinický obraz

Klinický obraz je veľmi variabilný, od limitovaného ochorenia až po rýchlo progredujúci fulminantný priebeh vedúci ku zlyhaniu životne dôležitých orgánov s fatálnym koncom. Pacienti majú celkové nešpecifické príznaky zápalu ako febrility, únava, slabosť, malátnosť, anorexia, hmotnostný úbytok, artralgie, myalgie. Príznaky sa niekedy objavia náhle u zdravého človeka, ale častejšie sa rozvíjajú po prekonaní nejakého ochorenia, napr. respiračnej infekcie alebo po liekovej reakcii.

Okrem celkových príznakov býva prítomný polymorfný exantém, hlavne livedo reticularis, nešpecifické artritídy a artralgie, postihnutie periférnych nervov, obličiek a gastrointestinálneho traktu.

Kožné prejavy sa objavujú po týždňoch až mesiacoch a vyskytujú sa vo forme ulcerácií, liveda reticularis (červenomodré mramorovanie so svetlými centrami na koži podobné sieti, obr. 6), podkožných nodulácií (veľkosti 0,5-1 cm), makulopapulózneho exantému, nekrotizujúcej hmatnej purpury a trofických ischemických zmien na distálnych článkoch prstov (obr. 7 – 10). Ak dôjde k ruptúre ciev, objavujú sa sufúzie a ekchymózy. Občas sa vyskytujú trieskové hematómy pod nechtami a malé periunguálne infarkty. Môže sa vyskytnúť lokalizovaný edém tváre, trupu alebo končatín.

Obr. 6 Livedo reticularis u 32-ročného pacienta s PAN

Obr. 7 Kožné postihnutie u 32-ročného pacienta s PAN

Obr. 8 Kožné postihnutie u 32-ročného pacienta s PAN s nekrotizujúcou vaskulitídou

Obr. 9 a 10 Kožné postihnutie u 32-ročného pacienta s PAN s nekrotizujúcou vaskulitídou, po transmetatarzálnej amputácii ľavej dolnej končatiny pre gangrénu po trombotizácii digitálnych artérií

Postihnutie kĺbov zahŕňa artralgie a artritídy, môže sa vyskytnúť aj polymyalgia rheumatica. Kĺby v oblasti dolných končatín môže postihnúť asymetrická epizodická nedeformujúca polyartritída.

Myalgie sú spôsobené difúznym postihnutím muskulárnych artérií, niekedy sa prejavujú ako intermitentné klaudikácie. Neskôr sa objavuje slabosť a svalové atrofie asi u 50-75% pacientov.

Neurologické prejavy sa vyskytujú vo viac ako 80% prípadov vo forme periférnej neuropatie jedného či viacerých hlavných nervových kmeňov (mononeuritis multiplex) v oblasti horných či dolných končatín. Začiatok môže byť náhly, bolesť a parestézie sa šíria v priebehu periférneho nervu a následne dochádza k paréze periférneho nervu. Neuritídu sprevádza senzorický aj motorický deficit. Postupné postihnutie nervov môže vyústiť do symetrickej polyneuropatie. Postihnutie karotických, vertebrálnych, meningeálnych alebo hĺbkových intracerebrálnych ciev môže vyústiť do hemiplégie, transverzálnej myelitídy, kŕčov, mozočkovej dysfunkcie, extrapyramídových porúch, atrofie optického nervu alebo subarachnoidálneho krvácania. Môžu sa tiež objaviť epileptické záchvaty. Pri vzniku mozgového krvácania zohráva úlohu aj ťažká artériová hypertenzia.

Postihnutie obličiek je menej časté (70% pacientov), môže byť asymptomatické, môže sa objaviť malá proteinúria a glomerulárna erytrocytúria s postupným rozvojom renálnej insuficiencie. Renálna hypertenzia sa vyvíja ako dôsledok postihnutia renálnych artérií alebo glomerulov. Ak dôjde k ruptúre renálnych mikroaneuryziem, manifestuje sa to infarktom obličky alebo hematómom. Ak sa vyvinie glomerulonefritída, je väčšinou segmentálna a proliferatívna, ale nie je typická.

Postihnutie gastrointestinálneho traktu sa vyskytuje u cca 50% pacientov. Bežne sa prejavuje vznikom nauzey, vomitu, hnačiek, bolestí brucha, krvácania z čriev. Najčastejšou komplikáciou, ktorá ohrozuje život, je infarkt čreva, ruptúra čreva, vážnymi komplikáciami sú gastrointestinálne krvácanie, infarkt pečene, infarkt sleziny. Ischémiou býva najčastejšie postihnuté tenké črevo, niekedy hrubé črevo a žalúdok. Menej častým prejavom je malabsorpcia, intestinálna angína, ktorá je charakteristická postprandiálnymi bolesťami brucha lokalizovanými do oblasti postihnutého orgánu, anorexiou, chudnutím. V prípade vzniku difúznych bolestí brucha je treba myslieť na možnosť vzniku trombózy mezenterických artérií. Tá sa prejavuje aj distenziou brucha, peritonitídou, krvácaním z gastrointestinálneho traktu. Zriedka dochádza k postihnutiu žlčníka či apendixu. Zriedka sa vyskytuje pankreatitída, ktorej prognóza je vážna.

PAN môže byť asociovaná aj s Crohnovou chorobou. PAN môže byť niekedy izolovane lokalizovaná v niektorých orgánoch gastrointestinálneho traktu (črevo, žlčník, pankreas). Lokalizovaná nekrotizujúca vaskulitída sa dá potom liečiť resekciou postihnutého orgánu.

Postihnutie srdca sa vyskytuje asi u tretiny pacientov. Môže sa prejaviť infarktom myokardu a/alebo srdcovým zlyhávaním, ktoré je dôsledkom difúzneho poškodenia myokardu vyvolaného arteriitídou koronárnych artérií alebo dôsledkom sekundárnej artériovej hypertenzie pri renálnej arteriitíde. Častá je perikarditída, môže sa vyskytnúť postihnutie prevodového systému srdca aj náhle kardiálne úmrtie. Na etiopatogenéze infarktu myokardu pri PAN sa zúčastňujú aj spazmy, aj aneuryzmy koronárnych artérií.

Postihnutie očí sa prejavuje exsudatívnou amóciou sietnice a toxickou retinopatiou. Môže sa vyskytovať citlivosť alebo bolestivosť testes, unilaterálna *orchitída, postihnutie maternice a ovárií*.

Postihnutie končatinových ciev sa môže prejaviť vznikom Raynaudovho fenoménu, digitálna arteriitída môže viesť ku gangréne prstov, ku vzniku tepnových ulkusov dolných končatín.

Niekedy PAN postihuje iba jeden orgán, táto lokalizovaná forma je vzácna, s výnimkou izolovanej kožnej manifestácie.

Diagnostika

Stanovenie diagnózy vychádza z klinického obrazu, nálezu na digitálnej subtrakčnej angiografii (event. CTA, MRA) a z výsledku biopsie.

Diagnózu je potrebné potvrdiť *biopsiou*, pokiaľ je postihnutý orgán prístupný biopsii. Realizuje sa biopsia kože, kostrového svalstva, nervus suralis alebo testes. Typický je fokálny, segmentálny, nekrotizujúci zápal a postihnutie artérií v oblasti bifurkácie. Dochádza k fibrinoidnej nekróze a masívnej infiltrácii všetkých troch vrstiev cievnej steny aj perivaskulárneho tkaniva polymorfonukleármi a v menšej miere aj eozinofilmi a lymfocytmi (panarteriitída). Obrovské mnohojadrové bunky a granulómy nie sú prítomné. V postihnutých oblastiach dochádza k tvorbe trombóz, ischémií a aneuryziem viscerálnych ciev. Pri hojení zápalu cievnej steny dochádza k tvorbe väzivového tkaniva, čo vedie k zúženiu až uzáveru ciev. Pri ruptúre viscerálnych aneuryziem dochádza k masívnemu retroperitoneálnemu alebo intraperitoneálnemu krvácaniu.

V prípade lokalizovanej kožnej (benígnej) formy PAN je odporúčané namiesto superficiálnej biopsie kože realizovať hlbokú biopsiu kože, aby bolo možné odobrať vzorku zo steny ciev stredného kalibru prebiehajúcich v dermis a stanoviť diagnózu.

Pri podozrení na PAN a periférnu neuropatiu je odporúčané realizovať biopsiu nervu aj svalu, elektromyografiu, vyšetrenie nervovej vodivosti.

V laboratórnom obraze je prítomná elevácia FW, CRP, leukocytóza, eozinofília, normocytová normochrómna anémia, trombocytóza, znížená hladina sérového albumínu, abnormálne hepatálne funkcie. V elektroforéze bielkovín séra môže byť prítomné zvýšenie gamaglobulínovej a alfa$_2$-globulínovej frakcie. Až u 40% pacientov je prítomná pozitivita HBsAg. V populáciách s vysokou preočkovanosťou proti hepatitíde B klesá na 10%. Znakom aktivity ochorenia je pokles hladiny C3 a C4 zložky komplementu. V aktívnej fáze bývajú zvýšené cirkulujúce imunokomplexy. Môže sa vyskytovať pozitivita reumatoidného faktora.

Pri angiografickom vyšetrení sa zobrazujú vakovité alebo vretenovité mikroaneuryzmy priemeru 1-5 mm, ktoré sa vytvárajú typicky na renálnych, hepatálnych, mezenterických, mozgových, lumbálnych, interkostálnych, dolných frenických, hypogastrických a gastroduodenálnych artériách, alebo dochádza k stenotizácii artérií. Typicky sa aneuryzmatické úseky striedajú so stenotickými úsekmi.

Pre PAN je typické fokálne segmentálne postihnutie, kde sa vedľa normálnej artérie nachádza úsek ťažko poškodenej tepny. Charakteristickým histologickým znakom je koexistencia aktívnych nekrotických lézií s proliferatívnymi fibrotickými ,,hojacimi“ sa zmenami alebo už zahojenými léziami v rôznych častiach toho istého tkaniva.

Diagnóza PAN je potvrdená pri splnení aspoň 3 z 10 podmienok podľa kritérií American College of Rheumatology (tabuľka 6). Nedostatkom tejto klasifikácie je, že dostatočne nezdôrazňuje fakt, že definitívnu diagnózu PAN je možné určiť iba na základe biopsie alebo angiografie.

Tabuľka 6. Klasifikačné kritériá American College of Rheumatology pre PAN

Kritérium	**Definícia**
Hmotnostný úbytok viac ako 4 kg	Hmotnostný úbytok viac ako 4 kg od začiatku ochorenia nespôsobený diétnymi ani žiadnymi inými faktormi
Livedo reticularis	Škvrnitý retikulárny vzor na koži končatín alebo trupu
Bolesť alebo citlivosť semenníkov	Bolesť alebo citlivosť semenníkov nespôsobená infekciou, traumou alebo inou príčinou
Myalgie, slabosť alebo polyneuropatia	Difúzne myalgie (nepostihujúce ramenný a panvový pletenec) alebo svalová slabosť či citlivosť svalov na nohe
Mononeuropatia alebo polyneuropatia	Vývoj mononeuropatie, mnohopočetných mononeuropatií alebo polyneuropatie
Diastolický tlak krvi > 90 mmHg	Vývoj hypertenzie s diastolickým tlakom vyšším ako 90 mmHg
Zvýšená urea alebo kreatinín	Urea vyššia ako 14 mmol/l alebo kreatinín vyšší než 132 µmol/l, vzostup nie je vyvolaný dehydratáciou alebo obštrukciou
Vírus hepatitídy B	Prítomnosť HBsAg v sére
Abnormality na artériografii	Artériografický dôkaz aneuryziem alebo uzáverov viscerálnych artérií nespôsobený artérioskleróozu, fibromuskulárnou dyspláziou alebo inou nezápalovou príčinou
Biopsia stredných alebo malých artérií s nálezom polymorfonukleárov	Histologické zmeny preukazujúce prítomnosť granulocytov alebo granulocytov a monocytov v artériovej stene

Zdroj: upravené podľa Lightfoot, Michel, Bloch et al., 1990

Tabuľka 7. Navrhnuté novšie diagnostické kritériá pre PAN

Kritérium	
Pozitívne pre PAN	**Negatívne (vylučujúce) PAN**
Infekcia vírusom hepatitídy B	Pozitivita ANCA protilátok (hlavne podtypu c-ANCA)
Myalgie	Glomerulonefritída
Mononeuropatia alebo polyneuropatia	Nedávno vzniknutá astma
Artériografické zmeny	
Bolesť alebo citlivosť semenníkov	

Zdroj: upravené podľa Henegar et al., 2008

Diferenciálna diagnostika

Je potrebné odlíšiť mikroskopickú polyangiitídu, IgA vaskulitídu, Goodpastureov syndróm. Histologický nález z biopsie obličky môže byť identický s granulomatózou s polyangiitídou a eozinofilnou granulomatózou s polyangiitídou. Podobný angiografický nález len bez prítomnosti aneuryziem má granulomatóza s polyangiitídou, vaskulitída pri SLE, trombotická trombocytopenická purpura, infekčná endokarditída, metastatické postihnutie peritonea.

Terapia

Kortikosteroidy sa v úvode aplikujú vo forme intravenóznych bolusov metylprednizolónu v dávke 7,5-15 mg/kg á 24 hodín po dobu 3 dní v prípade postihnutia životne dôležitých orgánov. V ostatných prípadoch je iniciálna denná perorálna dávka prednizónu 1 mg/kg. Keď dôjde k poklesu zápalových parametrov (FW) a ústupu klinickej symptomatológie, je možné začať s detrakciou dávky prednizónu o 5-10 mg á 14 dní. Celkovo sú kortikosteroidy podávané po dobu 6 mesiacov až 1 roka. Nízku dávku kortikosteroidov (5-10 mg) je často nutné ponechať dlhodobo za účelom udržania remisie ochorenia. Za účelom steroid šetriaceho efektu je možné ku kortikosteroidom pridať aj pri nezávažnom priebehu menej intenzívne *imunosupresíva* ako *azathioprin* alebo *metotrexát* na dobu 18 mesiacov.

Pri *extenzívnom postihnutí viscerálnych orgánov* s rýchlou progresiou postihnutia je potrebné pridať do kombinácie aj *cyklofosfamid*. Cyklofosfamid sa podáva vo forme pulzov v dávke 5-15 mg/kg po 3-5 týždňoch. Pri kombinovanej liečbe je možné začať s detrakciou dávky kortikosteroidov skôr. Cyklofosfamid je odporúčané podávať iba po dobu 3-6 mesiacov

vzhľadom na jeho toxicitu, s následným prevedením na udržiavaciu terapiu azathioprinom v dávke 2-2,5 mg/kg alebo metotrexátom v dávke 15-25 mg raz týždenne po dobu 18 mesiacov. V prípade, že liečba cyklofosfamidom je kontraindikovaná, je možné do kombinačnej liečby ku kortikosteroidom pridať buď azathioprin v dávke 50-100 mg denne alebo metotrexát v dávke 20-25 mg týždenne, ich nástup účinku je však oneskorený. V prípade neúčinnosti tejto terapie sa dopĺňa *plazmaferéza*.

U prípadov, kedy je *PAN asociovaná s hepatitídou B*, sa kortikosteroidy podávajú iba niekoľko dní za súčasnej liečby *antivirotikom* – vidarabín, lamivudín, interferón alfa-2b alebo entecavir. Po zlepšení stavu sa dávka kortikosteroidov rýchlo detrahuje. V ťažších formách je možné doplniť plazmaferézu.

Doplnkovú liečbu predstavujú *antiagreganciá* a *vazodilatanciá* (napr. pentoxifylín), pretože kortikosteroidy samotné nemajú antiagregačný efekt ani efekt na vazospazmy, a teda nezabránia vzniku trombov a ani vazokonstrikcii. Bolesti kĺbov a svalov je možné symptomaticky ovplyvniť *nesteroidnými antiflogistikami (NSAIDs)*. Dôležitá je aj *liečba artériovej hypertenzie*, najmä inhibítormi angiotenzín konvertujúceho enzýmu (ACE inhibítormi).

Lokalizované formy, hlavne *kožné,* je možné liečiť menej agresívne, liečba sa zahajuje nesteroidnými antiflogistikami a v prípade zlyhania tejto terapie sa pristupuje k liečbe kortikosteroidmi. Lokalizované kožné formy dobre reagujú na kolchicín v kombinácii s topickými kortikosteroidmi.

U pacientov s klinickými prejavmi deficitu adenozín deaminázy 2 (DADA2) a PAN je odporúčané liečbu kortikosteroidmi kombinovať s *inhibítormi TNF-α*. DADA2 bol v klinických štúdiách asociovaný s výskytom rekurentných CMP a kožných zmien podobných PAN. Pri podozrení na DADA2 je potrebné realizovať genetické vyšetrenie respektíve je treba vylúčiť DADA2 u mladých pacientov. U týchto pacientov je odporúčaná liečba TNF-α inhibítormi viac ako liečba cyklofosfamidom, vzhľadom na ich vplyv na prevenciu CMP a tiež vzhľadom na nedostatočný efekt cyklofosfamidu.

Prognóza

Prognóza neliečenej polyarteriitis nodosa je nepriaznivá, 5 rokov prežíva 10% pacientov. Rozhodujúci je rozsah postihnutia a rýchlosť progresie postihnutia životne dôležitých orgánov. Najväčšia časť pacientov umiera v prvom roku ochorenia, čo súvisí s náročnosťou včasného stanovenia správnej diagnózy. Úmrtie môže byť spôsobené nezvládnuteľnou vaskulitídou v dôsledku kardiálnej alebo mozgovej príhody, alebo dôsledkom infekčnej komplikácie pri imunosupresívnej liečbe. Pri liečbe kortikosteroidmi dosahuje 5-ročné prežívanie 60% pacientov, pri kombinovanej imunosupresívnej liečbe s cyklofosfamidom až 82% pacientov.

U pacientov s anamnézou závažného priebehu PAN s gastrointestinálnym postihnutím, u ktorých došlo k remisii, je odporúčané sledovanie a pravidelná realizácia zobrazovacích metód na zobrazenie abdominálnych ciev.

4. VASKULITÍDY MALÝCH CIEV

Vaskulitídy malých ciev predstavujú primárne vaskulitídy, ktoré postihujú prevažne malé intraparenchýmové artérie, arterioly, kapiláry a venuly. Do skupiny vaskulitíd malých ciev zaraďujeme ANCA-asociované vaskulitídy a imunokomplexové vaskulitídy.

ANCA-asociované vaskulitídy sú charakteristické pozitivitou protilátok proti cytoplazme neutrofilov. Rozlišujeme 2 typy ANCA protilátok:

1. *c-ANCA* – cytoplazmatický typ protilátok proti cytoplazme neutrofilov, protilátky proti proteináze 3, ktoré sú pozitívne u granulomatózy s polyangiitídou,
2. *p-ANCA* – perinukleárny typ protilátok proti cytoplazme neutrofilov, protilátky proti myeloperoxidáze, ktoré sú pozitívne u eozinofilnej granulomatózy s polyangiitídou a u mikroskopickej polyangiitídy.

Imunokomplexové vaskulitídy sú heterogénnou skupinou vaskulitíd s prevažným postihnutím malých ciev, ktoré sú charakteristické negativitou ANCA protilátok a ukladaním depozitov imunokomplexov do cievnej steny.

4.1. ANCA-asociované vaskulitídy

ANCA-asociované vaskulitídy sú nekrotizujúce vaskulitídy prevažne malých ciev bez prítomnosti imunokomplexov v cievnej stene. Ochorenie môže postihovať ktorýkoľvek orgán v ľudskom tele, ale najčastejšie postihuje obličky, pľúca a horné dýchacie cesty.

4.1.1. Mikroskopická polyangiitída

Definícia

Mikroskopická polyangiitída (MPA) predstavuje nekrotizujúcu vaskulitídu malých ciev vrátane arteriol, venúl a kapilár, najmä glomerulárnych a alveolárnych kapilár, s fokálne segmentálnou nekrotizujúcou (pauciimúnnou) glomerulonefritídou, bez tvorby granulómov v dýchacích cestách.

Epidemiológia

MPA je vzácne ochorenie, incidencia predstavuje 5 prípadov na 1 milión obyvateľov ročne (Pavelka, Vencovský, Horák, a kol., 2018). Častejšie postihuje mužské pohlavie, bielu rasu,

s maximom výskytu v strednom veku. Často však postihuje aj starších jedincov, vo veku nad 70 rokov.

Etiopatogenéza

Etiológia je neznáma. Ochorenie môže byť *asociované s antigénom HLA-DR2* a *fenotypom BfF faktora B* alternatívnej cesty aktivácie komplementu. Úlohu môžu zohrávať *ANCA protilátky*, predovšetkým aktivácia neutrofilov stimulovaných tumor nekrotizujúcim faktorom-alfa (TNF-α). Ďalším faktorom môžu byť *protilátky proti endotelu (AECA)*, ktoré zvyšujú adhéziu leukocytov na endotel. MPA môže byť u predisponovaných jedincov *indukovaná liekmi*, napríklad penicilamínom, hydralazínom. Vzhľadom na sezónny výskyt ochorenia je pravdepodobná *asociácia s infekčnými (vírusovými) ochoreniami*. Je tu prítomné iba minimálne množstvo resp. úplne chýbajú depozity imunokomplexov v cievnej stene.

Klinický obraz

V začiatočnom období sa vyskytujú *nešpecifické prejavy* ako myalgie, artralgie či artritída, ktoré trvajú 4-6 týždňov.

Neskôr je charakteristické *postihnutie obličiek* (v 95-100% prípadov*)*, rozvíja sa difúzna proliferatívna *rýchlo progredujúca glomerulonefritída*, ktorá sa prejavuje mikroskopickou hematúriou a malou proteinúriou, a rýchlo progreduje (týždne až mesiace) do terminálneho renálneho zlyhania s nutnosťou hemodialýzy. Sekundárna hypertenzia postihuje asi 20-30% pacientov.

Postihnutie pľúc sa môže prejaviť difúznou alveolárnou hemorágiou na podklade alveolárnej kapilaritídy. Prejavuje sa hemoptýzou, vznikom dyspnoe a anémiou. Niekedy prebieha subklinicky, bez hemoptýzy. Je naň potrebné myslieť v prípade nových, inak nevysvetliteľných, bilaterálnych alveolárnych infiltrátov na RTG snímke hrudníka a pri poklese v hemograme. Môže sa rozvinúť aj bronchitída, pleuritída, intersticiálna pľúcna fibróza.

Postihnutie kože je prítomné asi u polovice pacientov, kožné lézie bývajú pestré, od makúl, cez hmatnú purpuru, po ulcerácie na dolných končatinách (obr. 11 a 12).

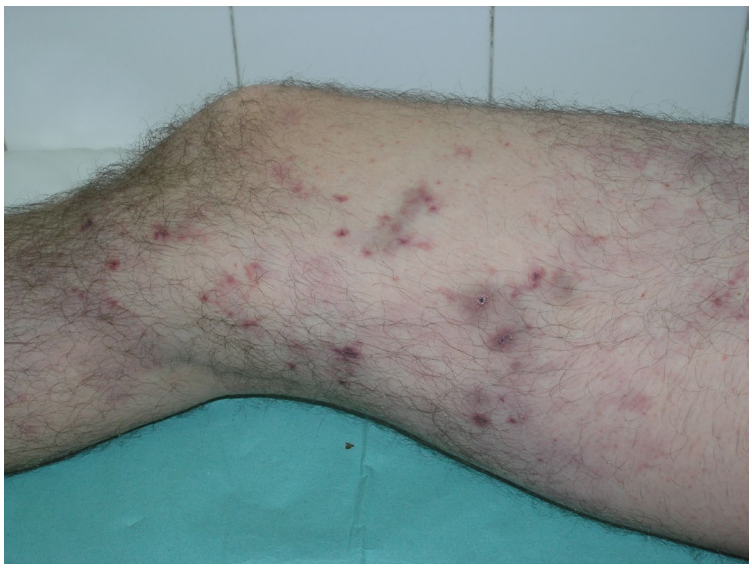

Obr. 11 Kožné postihnutie u 46-ročného pacienta s MPA

Obr. 12 Ulcerácie na predkolení u 46-ročného pacienta s MPA

Postihnutie nervového systému zasiahne asi jednu tretinu pacientov, rozvíja sa periférna neuropatia, najčastejšie mononeuritis multiplex. Postihnutie CNS je vzácne.

Postihnutie gastrointestinálneho traktu je málo časté, môžu sa vyskytnúť bolesti a krvácanie z vredov v tenkom a hrubom čreve.

Postihnutie očí zahŕňa zápal očných viečok, iridocyklitídu, skleritídu, retinálnu vaskulitídu. Môže sa objaviť tiež mierna sinusitída a otitída.

Postihnutie srdca zahŕňa vaskulitídu koronárnych artérií a perikarditídu.

Diagnostika

V *laboratórnom obraze* je typická elevácia reaktantov akútnej fázy (FW, CRP), normocytová normochrómna anémia, pozitivita p-ANCA protilátok namierených proti myeloperoxidáze (perinukleárny typ protilátok proti cytoplazme neutrofilov), menej často proti elastáze a iným enzýmom. Prítomná je mikroskopická hematúria, malá až stredná proteinúria, s rôznym stupňom postihnutia renálnych funkcií.

Histologicky ide o fokálne segmentálnu nekrotizujúcu glomerulonefritídu s prítomnosťou kosáčikov. Imunofluorescenčné vyšetrenie je negatívne, prípadne je prítomná iba slabá pozitivita imunoglobulínov či komplementu. Histologicky je postihnutie obličiek rovnaké ako u granulomatózy s polyangiitídou, nikdy nie sú prítomné granulómy. Nález z kožnej biopsie môže svedčiť pre leukocytoklastickú vaskulitídu malých ciev.

Pri stanovení diagnózy vychádzame z typického histologického obrazu získaného biopsiou obličiek, postihnutia aspoň jedného ďalšieho orgánu a z neprítomnosti nekrotizujúcich granulómov. Renálna angiografia býva normálna.

Tabuľka 8. Klasifikačné kritériá mikroskopickej polyangiitídy podľa American College of Rheumatology/European Alliance of Associations for Rheumatology z roku 2022

Klinické kritériá	
Postihnutie nosa: krvavý výtok, vredy, chrasty, kongescia, upchatie alebo defekt/perforácia septa	-3
Laboratórne, zobrazovacie a bioptické kritériá	
Pozitivita p-ANCA protilátok	+6
Fibróza alebo intersticiálne ochorenie pľúc na snímke hrudníka	+3
Bioptický dôkaz pauciimúnnej glomerulonefritídy	+3
Pozitivita c-ANCA protilátok	-1
Počet eozinofilov ≥ 1 x 10^9/l	-4

Zdroj: upravené podľa Suppiah, Robson, Grayson, et al., 2022

Tieto klasifikačné kritériá by sa mali použiť pri klasifikácii pacienta s MPA, ak už bola stanovená diagnóza vaskulitídy malých alebo stredných ciev. Pred použitím kritérií by sa mali

vylúčiť alternatívne diagnózy napodobňujúce vaskulitídu (infekcie, nevaskulitické zápalové ochorenia). Je potrebné sčítať skóre 6 položiek. Pre potvrdenie MPA je potrebné skóre ≥ 5.

Diferenciálna diagnóza

Je potrebné odlíšiť idiopatickú fokálne segmentálnu nekrotizujúcu glomerulonefritídu a granulomatózu s polyangiitídou.

Terapia

Pacienti s novodiagnostikovanou alebo relabujúcou MPA so závažným orgánovým postihnutím alebo život ohrozujúcim priebehom by mali byť v úvode liečení indukčnou liečbou za účelom navodenia remisie. Odporúča sa liečba *kortikosteroidmi* - perorálnym prednizónom v dávke 1 mg/kg (50-75 mg denne v závislosti od hmotnosti) v kombinácii s liečbou *cyklofosfamidom* alebo *rituximabom*. Je odporúčaná postupná redukcia dávky kortikosteroidov s dosiahnutím dávky 5 mg prednizónu denne po 4-5 mesiacoch (tabuľka 9). Indukčná liečba intravenóznym metylprednizolónom v pulzoch (v dávke 1000-3000 mg denne) sa využíva iba v prípade závažného priebehu s orgánovým postihnutím (buď postihnutie obličiek s glomerulárnou filtráciou (GF) < 50 ml/min./1,73 m^2, alebo difúzna alveolárna hemorágia). Dávka rituximabu na indukciu remisie je 375 mg/m^2 plochy povrchu tela podávaná vo forme intravenóznej infúzie 1x týždenne po dobu 4 týždňov.

Avacopan v kombinácii s rituximabom alebo cyklofosfamidom sa môže zvážiť na indukciu remisie pri MPA ako súčasť stratégie na podstatné zníženie expozície kortikosteroidom.

Plazmaferéza je na zváženie ako súčasť liečby na indukciu remisie MPA u pacientov so sérovým kreatinínom > 300 µmol/l v dôsledku aktívnej glomerulonefritídy. Rutinné využívanie plazmaferézy v liečbe alveolárnej hemorágie u MPA sa neodporúča.

U pacientov s MPA refraktérnou na indukčnú liečbu, je možné pridať *intravenózne imunoglobulíny* v dávke 2 g/kg krátkodobo k súčasnej liečbe dovtedy, kým sa nedosiahne remisia.

U pacientov s aktívnou GPA, u ktorých je iná imunomodulačná liečba kontraindikovaná (napr. pri sepse, tehotenstve), je možné krátkodobo podávať intravenózne imunoglobulíny dovtedy, kým sa nebude môcť použiť konvenčná liečba na indukciu remisie.

V udržiavacej liečbe na udržanie remisie po indukcii remisie rituximabom alebo cyklofosfamidom je odporúčaná liečba kortikosteroidmi v kombinácii s rituximabom. Po indukcii remisie rituximabom sa udržiavacia liečba nemá začať skôr ako 16 týždňov po poslednej

infúzii rituximabu. Po indukcii remisie iným imunosupresívom sa udržiavacia liečba rituximabom má začať počas 4-týždňového obdobia, ktoré nasleduje po remisii ochorenia. Rituximab sa podáva vo forme dvoch 500 mg intravenóznych infúzií, ktoré sa podajú s odstupom 2 týždňov, po ktorých nasleduje 500 mg intravenózna infúzia každých 6 mesiacov. Pacienti majú rituximab dostávať minimálne 24 mesiacov po dosiahnutí remisie. U pacientov s vyšším rizikom relapsu je na zváženie predĺženie udržiavacej liečby rituximabom až do 5 rokov. Alternatívou je použitie *azathioprinu* alebo *metotrexátu*. Udržiavacia liečba na udržanie remisie MPA by mala pokračovať po dobu 24-48 mesiacov. Dlhšie trvanie liečby by sa malo zvážiť u relabujúcich pacientov alebo u pacientov s vyšším rizikom relapsu. V prípade relapsu sa odporúča kombinácia kortikosteroidov a rituximabu.

Na indukciu remisie pri MPA bez závažného orgánového postihnutia a bez život ohrozujúceho priebehu sa odporúča kombinácia kortikosteroidov a rituximabu. Metotrexát alebo *mykofenolát mofetil* sú alternatívou rituximabu.

Tabuľka 9. Dávkovanie kortikosteroidov (mg/deň, prednizón) v kombinovanej liečbe s rituximabom alebo cyklofosfamidom s cieľom indukcie remisie u mikroskopickej polyangiitídy a granulomatózy s polyangiitídou podľa štúdie PEXIVAS

	Hmotnosť (kg)		
Týždne	**<50**	**50-75**	**>75**
1*	50	60	75
2	25	30	40
3-4	20	25	30
5-6	15	20	25
7-8	12,5	15	20
9-10	10	12,5	15
11-12	7,5	10	12,5
13-14	6	7,5	10
15-18	5	5	7,5
19-52	5	5	5
>52	Individuálne znižovanie dávky	Individuálne znižovanie dávky	Individuálne znižovanie dávky

Zdroj: upravené podľa Antonelou, Abro, Heath, et al., 2022

U pacientov so závažným priebehom aktívneho ochorenia s postihnutím obličiek s GF < 50 ml/min./1,73 m^2 a/alebo difúznou alveolárnou hemorágiou je na zváženie použitie intravenózneho metylprednizónu v kumulatívnej dávke 1-3 g v 1.-3. deň.

U pacientov liečených rituximabom je odporúčané pred podaním každého cyklu vyšetrenie sérovej hladiny imunoglobulínov, aby sa vylúčila sekundárna imunodeficiencia. U pacientov liečených rituximabom, cyklofosfamidom a/alebo vysokými dávkami kortikosteroidov sa odporúča užívanie *trimetoprimu-sulfametoxazolu* v dávke 960 mg 1-krát denne ako profylaxie pred pneumóniou spôsobenou Pseudocystis jirovecii a inými infekciami. Táto profylaxia by sa mala užívať po dobu liečby rituximabom a minimálne 6 mesiacov po podaní poslednej dávky rituximabu.

Prognóza

Prognóza závisí od renálnych funkcií v čase diagnostiky. Najvyššiu mortalitu (asi 50%) majú pacienti, ktorí na začiatku liečby vyžadujú hemodialýzu. Najčastejšou príčinou úmrtia je hemorágia do pľúc alebo pneumónia. Horšiu prognózu majú starší pacienti.

4.1.2. Eozinofilná granulomatóza s polyangiitídou (syndróm Churga a Straussovej)

Definícia

Eozinofilná granulomatóza s polyangiitídou (EGPA) je nekrotizujúca vaskulitída postihujúca cievy stredného a malého kalibru, asociovaná s astmou, periférnou eozinofíliou, extravaskulárnymi nekrotizujúcimi granulómami a s prítomnosťou eozinofilných infiltrátov v stene ciev a perivaskulárnom tkanive.

Syndróm bol prvýkrát popísaný v roku 1951 newyorskými patológmi Jakobom Churgeom a Lotte Straussovou, ktorí ho charakterizovali ako granulomatóznu variantu polyarteriitis nodosa.

Epidemiológia

EGPA postihuje častejšie mužov a začína najčastejšie v strednom veku (okolo 50. roku). Výskyt je vzácny, incidencia predstavuje 1-3 prípady na 1 milión obyvateľov ročne (Pavelka, Vencovský, Horák, a kol., 2018).

Etiopatogenéza

Etiológia nie je známa. Na patogenéze ochorenia zohrávajú úlohu *ANCA protilátky*. Úloha *eozinofilov a polymorfonukleárov* pri poškodení cievnej steny zatiaľ nie je známa. Je možné, že úlohu zohrávajú aj *antagonisty receptorov pre leukotriény*.

Klinické prejavy

Prvým prejavom ochorenia býva *postihnutie respiračného systému*, najčastejšie vo forme bronchiálnej astmy, ktoré môže predchádzať prejavy mimopľúcnej vaskulitídy o niekoľko rokov. Vzniku EGPA niekedy predchádza migrujúca Löfflerova eozinofilová pneumónia. Časť pacientov má pozitívnu alergickú anamnézu, ide o sezónne peľové alergie alebo potravinové alergie. Na RTG snímke hrudníka sú prítomné prchavé či migrujúce pľúcne infiltráty, uzly v pľúcach a pleurálny výpotok, ktorý obsahuje veľké množstvo eozinofilov. Stav môže byť komplikovaný kapilaritídou a krvácaním do alveolov. Postihnutie horných dýchacích ciest býva vo forme alergickej rhinitídy alebo nosových polypov.

EGPA môže *postihnúť srdce (perikard, myokard a endokard)* a viesť k rozvoju srdcového zlyhania či infarktu myokardu, *kožu* (hmatná purpura, subkutánne nodulárne lézie na miestach vystavených tlaku, makulopapulózny exantém), *svaly* (myalgie, polyartralgie), *črevo* (bolesť brucha, ,,abdominálna angína“, kolitída, krvácanie), *slezinu a nervový systém*. Mononeuritída a periférna neuropatia sa vyskytuje u dvoch tretín prípadov, menej časté je postihnutie CNS.

Renálne postihnutie sa vyskytuje asi u 20% prípadov, hlavne s pozitivitou ANCA protilátok. Najčastejšie ide o fokálne segmentálnu glomerulonefritídu. Môže viesť k rozvoju renálneho zlyhania s nutnosťou hemodialýzy. Vyskytujú sa aj *celkové nešpecifické prejavy* – horúčka, nechutenstvo, chudnutie. Zriedkavé je *postihnutie očí.*

Ochorenie prebieha v 3 fázach. *Prodromálna fáza* je charakteristická atopickými príznakmi, alergickou rhinitídou, sinusitídou, nosovými polypmi a bronchiálnou astmou a môže trvať veľa (aj viac ako 10) rokov. Vyskytuje sa u 20-30-ročných pacientov. V *eozinofilnej fáze* sa objavuje periférna eozinofília, eozinofilné prchavé pľúcne infiltráty, eozinofilná infiltrácia gastrointestinálneho traktu. Pre *systémovú, vaskulitickú fázu* je typická vaskulitída malých a stredných ciev, extravaskulárna granulomatóza. Charakteristické sú febrility a hmotnostný úbytok, často s masívnymi pľúcnymi infiltrátmi bez rozpadu, niekedy s difúznym postihnutím

pľúcneho interstícia. Asi u dvoch tretín pacientov sa vyskytujú v tejto fáze kožné príznaky ako hmatná purpura, rash, hemoragické lézie, mäkké podkožné nodozity.

Diagnostika

V *laboratórnom obraze* je prítomná elevácia FW, CRP, sérových hladín IgE, leukocytóza a anémia. Počet eozinofilov v periférnej krvi presahuje $1,5x10^9$/l, môže však dosiahnuť aj hodnotu $8,5x10^9$/l. Hoci ide o ANCA-asociovanú vaskulitídu, autoprotilátky p-ANCA (namierené proti myeloperoxidáze) sú prítomné iba u menšiny pacientov. Pri renálnom postihnutí sa objavuje v moči mikroskopická hematúria, proteinúria do 2g za 24 hodín, v sére elevácia urey a kreatinínu.

Zo *zobrazovacích metód* sa využíva RTG hrudníka, počítačová tomografia s vysokým rozlíšením (HRCT) pľúc, pri astme funkčné vyšetrenie pľúc. Vhodné je doplniť aj bronchoskopiu s bronchoalveolárnou lavážou a cytologickým vyšetrením získanej tekutiny.

Realizáciou kožnej *biopsie* získame histologický dôkaz nekrotizujúcej vaskulitídy postihujúcej malé artérie a venuly a dôkaz nekrotizujúcich granulómov. Granulómy bývajú lokalizované v oblasti malých artérií a majú priemer 1 mm aj viac. Ich centrum tvoria eozinofily, ktoré obklopujú makrofágy a epiteloidné obrovské bunky.

Diagnózu EGPA potvrdzuje anamnéza bronchiálnej astmy a atopie, prítomnosť pľúcnych infiltrátov a eozinofília v periférnej krvi.

V roku 2022 boli vydané nové klasifikačné kritériá American College of Rheumatology/European Alliance of Associations for Rheumatology pre EGPA (tabuľka 10).

Tieto nové klasifikačné kritériá by sa mali využívať na klasifikáciu pacientov s EGPA vtedy, keď je potvrdená vaskulitída ciev malého alebo stredného kalibru a sú vylúčené iné ochorenia napodobňujúce vaskulitídu. Je potrebné zhodnotiť všetkých 7 kritérií a ak je skóre ≥ 6, diagnóza EGPA je potvrdená.

Tabuľka 10. Klasifikačné kritériá American College of Rheumatology/European Alliance of Associations for Rheumatology pre EGPA z roku 2022

Klinické kritériá	
Obštrukčné ochorenie dýchacích ciest	+3
Nosové polypy	+3
Mononeuritis multiplex	+1
Laboratórne a bioptické kritériá	
Eozinofília v krvi ≥ $1x10^9$/l	+5
Bioptický dôkaz extravaskulárneho eozinofilného zápalu	+2
Pozitivita c-ANCA protilátok	-3
Hematúria	-1

Zdroj: upravené podľa Grayson, Ponte, Suppiah, et al., 2022

Diferenciálna diagnóza

Je potrebné vylúčiť parazitárne infekcie, alergické ochorenia, poliekové reakcie, hematologické ochorenia. EGPA môžu pripomínať niektoré alergické ochorenia s astmou, akútnu a chronickú eozinofilnú pneumóniu, hypereozinofilný syndróm. V prípade pozitivity ANCA protilátok je potrebné odlíšiť granulomatózu s polyangiitídou a MPA. Títo pacienti nemajú anamnézu astmy a EGPA zase nezvykne postihovať horné dýchacie cesty vo forme ulcerácií. Je treba oddiferencovať aj sekundárne vaskulitídy pri systémových ochoreniach spojivového tkaniva a sarkoidózu.

Terapia

Na indukciu remisie u novozistenej alebo relabujúcej EGPA so závažným orgánovým postihnutím alebo život ohrozujúcim priebehom sa odporúča kombinácia *kortikosteroidov* vo vysokej dávke (40-60 mg prednizónu per os denne event. pulzy metylprednizolónu v dávke 1 mg/kg/deň) a *cyklofosfamidu* (vo forme intravenóznej pulznej liečby v dávke 2 mg/kg/deň). Alternatívou môže byť použitie vysokých dávok kortikosteroidov v kombinácii s *rituximabom*.

Na indukciu remisie u novozistenej alebo relabujúcej EGPA bez závažného orgánového postihnutia alebo bez život ohrozujúceho priebehu sa odporúča liečba kortikosteroidmi.

Na indukciu remisie u pacientov s relabujúcou alebo refraktérnou EGPA bez závažného orgánového postihnutia alebo bez život ohrozujúceho priebehu sa odporúča prídavná liečba *mepolizumabom* alebo *benralizumabom*.

Na udržanie remisie po indukcii remisie EGPA so závažným orgánovým postihnutím alebo život ohrozujúcim priebehom sa odporúča liečba *metotrexátom*, *azathioprinom*, mepolizumabom alebo rituximabom.

Na udržanie remisie po indukcii remisie relabujúcej EGPA bez závažného orgánového postihnutia alebo bez život ohrozujúceho priebehu sa odporúča liečba mepolizumabom.

Optimálne trvanie imunosupresívnej liečby je 12 mesiacov, časom je možné imunosupresíva vysadiť.

U pacientov liečených rituximabom je odporúčané pred podaním každého cyklu vyšetrenie sérovej hladiny imunoglobulínov, aby sa vylúčila sekundárna imunodeficiencia. U pacientov liečených rituximabom, cyklofosfamidom a/alebo vysokými dávkami kortikosteroidov sa odporúča užívanie *trimetoprimu-sulfametoxazolu* v dávke 960 mg 1-krát denne ako profylaxie pred pneumóniou spôsobenou Pseudocystis jirovecii a inými infekciami. Táto profylaxia by sa mala užívať po dobu liečby rituximabom a minimálne 6 mesiacov po podaní poslednej dávky rituximabu.

Prognóza

5-ročné prežívanie dosahuje viac ako 60% pacientov aj pri postihnutí obličiek. Najčastejšou príčinou úmrtia je srdcové zlyhanie. Výskyt neskorých relapsov je síce možný, ale je menej častý ako u GPA. Vysadzovanie liečby musí byť veľmi pomalé.

4.1.3. Granulomatóza s polyangiitídou (Wegenerova granulomatóza, Klingerov syndróm, Klingerov-Wegenerov syndróm)

Definícia

Granulomatóza s polyangiitídou (GPA) je systémové ochorenie, chronická nekrotizujúca vaskulitída malých a stredne veľkých artérií a vén vrátane postihnutia arteriol, kapilár a venúl, neznámej etiológie. Je charakterizovaná prítomnosťou granulomatóznych lézií hlavne v oblasti horných a dolných dýchacích ciest, segmentálnou glomerulonefritídou spojenou s nekrózou a trombózou kapilárnych kľučiek s granulomatóznou léziou či bez nej.

História Wegenerovej granulomatózy siaha do roku 1897, keď ju opísal škótsky otorinolaryngológ Peter McBride. Heinz Klinger bol nemecký patológ, ktorý už v roku 1931 opísal ochorenie s nekrotizujúcou

vaskulitídou a granulomatóznymi zmenami. V roku 1936 nemecký patológ Friedrich Wegener detailne popísal klinické príznaky Wegenerovej granulomatózy, a preto je ochorenie po ňom pomenované.

Epidemiológia

Incidencia predstavuje 7 nových prípadov na 100 000 obyvateľov ročne. GPA postihuje častejšie mužov s maximom výskytu medzi 40. a 60. rokom života a častejšie postihuje euroamerickú populáciu (Pavelka, Vencovský, Horák, a kol., 2018).

Etiopatogenéza

Etiológia nie je známa. Bola však zistená významná *imunogenetická asociácia* s alelami HLA-DRB1*04 a HLA-DRB*13. V patogenéze zohráva úlohu geneticky podmienená alebo získaná nerovnováha medzi proteázou a antiproteázou. U GPA ide o proteinázu 3, proti ktorej sa vytvárajú ANCA protilátky cytoplazmatického typu. Abnormálna cytokínová regulácia s produkciou ANCA protilátok podporuje zápalovú odpoveď. Interleukín-12 riadi CD4+ T lymfocyty a stimuluje zvýšenú produkciu nimi produkovaného TNF-α a periférne mononukleáry stimuluje k zvýšenej sekrécii interferónu γ. Z faktorov vonkajšieho prostredia môže zohrávať úlohu *hypersenzitivita* na bližšie neurčený alergén, hlavne inhalačné alergény. Vplyv majú aj *infekcie* – bakteriálne, napr. Staphylococcus aureus, alebo vírusové, napr. parvovírus B19. Superantigény (proteíny produkované baktériami ako Staphylococcus aureus alebo streptokokmi) sa tiež uplatňujú pri rozvoji GPA. *Kremík a silikón* sú asociované s rýchlo progredujúcou glomerulonefritídou pri GPA. Vplyv má aj *abúzus drog*, napr. šnupanie kokaínu vyvoláva zápalovú deštrukciu, alebo *užívanie tyreostatík* (propylthiouracyl, metimazol, karbimazol). Je prítomná *asociácia aj s rôznymi typmi malignít*.

Exacerbácia ochorenia je často asociovaná s predchádzajúcimi infekciami horných dýchacích ciest.

Klinický obraz

Vyskytujú sa *celkové nešpecifické prejavy* – únava, slabosť, hmotnostný úbytok, febrility, artralgie, myalgie.

Postihnutie horných dýchacích ciest sa vyskytuje až u 90% pacientov a prejavuje sa upchatým nosom, epistaxou, chronickou rhinitídou a sinusitídou. Vznikajú ulcerácie sliznice nosa, mastoiditídy. Granulomatózny zápal môže vyústiť do deštrukcie nosovej chrupavky so vznikom sedlovitej deformity nosa (obr. 13 a 14). Medzi ďalšie klinické prejavy patria ulcerózna stomatitída,

hyperplastická gingivitída, perzistujúca bolesť hrdla, zápaly vonkajšieho zvukovodu – chondritída stredoušia, prevodová porucha sluchu, strata sluchu. Pri postihnutí trachey sa môže vyvinúť subglotická stenóza tesne pod hlasivkami, pri postihnutí bronchov bronchiálne stenózy. *Postihnutie dolných dýchacích ciest* sa prejavuje kašľom, tvorbou hlienov, hemoptýzou, vznikom dyspnoe, bolesťou na hrudníku pleurálneho charakteru. Môžu sa tvoriť granulómy, u ktorých hrozí prevalenie do pleurálnej dutiny a vznik ventilového pneumotoraxu. V pľúcnom parenchýme sa tvoria uzly, ktoré môžu vytvárať dutiny. V pľúcach nekrotizujúca vaskulitída postihuje artérie, vény aj kapiláry, vzniká alveolárna kapilaritída, ktorá sa môže prejaviť difúznou alveolárnou hemorágiou.

Obličky bývajú postihnuté rýchlo progredujúcou fokálne segmentálnou nekrotizujúcou glomerulonefritídou s tvorbou kosáčikov, ktorá môže viesť k renálnej insuficiencii.

Postihnutie očí zahŕňa konjunktivitídu, episkleritídu, korneálne vredy, retinálnu vaskulitídu, neuropatiu nervus opticus a protrúziu bulbu.

Ochorenie postihuje *periférne nervy* pod obrazom mononeuritis multiplex, *CNS* (bolesti hlavy, kraniálna neuropatia, intracerebrálne granulómy, postihnutie hypofýzy so vznikom diabetes insipidus), *gastrointestinálny systém*, kde vedie ku vzniku hnačiek, bolestí brucha, ulcerácií, krvácania z gastrointestinálneho traktu, niekedy perforácie čreva. Vyskytujú sa *erozívne asymetrické oligoartritídy*, ktoré môžu byť migrujúce, môže dochádzať ku vzniku *kožnej vaskulitídy* (sekundárny Raynaudov fenomén, digitálne ischemické ulcerácie, hmatná purpura, podkožné noduly), k *postihnutiu očí* (keratokonjunktivitída, episkleritída, sklerouveitída, korneosklerálne vredy, slepota, obštrukcia ductus nasolacrimalis, granulómy v očnici spôsobujúce exoftalmus). Častý je výskyt *trombóz*. Zriedkavé je *postihnutie srdca* (myokarditída, endokarditída, koronárna vaskulitída, granulomatózne lézie na vodivom systéme s následnými arytmiami), *vulvy, krčka maternice, maternice a prostaty*.

Existujú 2 formy ochorenia – limitovaná a klasická. *Limitovaná (neúplná) forma* GPA sa vyznačuje tým, že je prítomné postihnutie respiračného systému a nedochádza k postihnutiu obličiek. *Klasická forma* sa vyznačuje triádou – postihnutím horných a dolných dýchacích ciest a postihnutím obličiek. Klasická forma predstavuje generalizované, systémové štádium ochorenia. Začína postihnutím horných dýchacích ciest a pľúc (iniciálne štádium), neskôr dochádza k postihnutiu obličiek a generalizácii ochorenia (systémová fáza). Plne rozvinutý klinický obraz môže byť fulminantný, život ohrozujúci, s typickým pulmorenálnym syndrómom.

Priebeh ochorenia môže byť rôzny, od ľahkých, subakútnych foriem až po rýchlo progredujúcu multisystémovú vaskulitídu nereagujúcu na imunosupresívnu liečbu.

Obr. 13 a 14 Sedlovitá deformita nosa u 66-ročnej pacientky s GPA

Diagnostika

V laboratórnom obraze je prítomná normocytová normochrómna anémia, leukocytóza, ľahká eozinofília, trombocytóza, elevácia FW, CRP, IgA, IgG, mierna hypergamaglobulinémia. Niekedy je pozitívny reumatoidný faktor, elevované cirkulujúce imunokomplexy. Prítomné sú protilátky c-ANCA (cytoplazmatický typ protilátok proti cytoplazme neutrofilov, protilátky proti proteináze 3, PR3).

V moči je prítomná mikroskopická glomerulárna erytrocytúria s malou až strednou proteinúriou, glomerulárna filtrácia môže byť znížená.

Spomedzi *zobrazovacích vyšetrení* sa využíva MRI, ktorým sa potvrdzuje prítomnosť granulómov v horných dýchacích cestách, prínosových dutinách a mozgu. *Biopsia* preukáže drobné granulómy s prítomnosťou obrovských mnohojadrových buniek alebo fibrinoidnú nekrózu steny tepien a žíl, so včasnou infiltráciou neutrofilmi a neskôr mononukleármi a nakoniec hojenie fibrózou. Môže dôjsť k rozvoju sekundárnej infekcie. Histologicky je možné potvrdiť vaskulitídu malých ciev s granulomatóznym zápalom v stene tepny, perivaskulárne či extravaskulárne. V dýchacích cestách je typickou léziou granulóm, mimo respiračného systému je častejšou léziou vaskulitída. V prípade difúznej alveolárnej hemorágie býva na RTG snímke hrudníka prítomné motýľovité zatienenie, ktoré je známkou krvácania do pľúc, vedľa prchavých infiltrátov je možné

v alveoloch pozorovať rôzne veľké granulómy (1-100 mm) s centrálnym rozpadom, jazvením (obr. 15). Presnejšie zobrazenie poskytuje HRCT pľúc (obr. 16). Angiografické vyšetrenie sa využíva pri posudzovaní postihnutia ciev stredného kalibru. Pre posúdenie postihnutia respiračného traktu sa odporúča aj realizácia bronchoskopie, bronchoalveolárnej laváže a cytologického vyšetrenia získanej tekutiny. Pri laváži je vždy prítomný hemoragický obsah a nevyčíri sa ani po opakovaných instiláciách fyziologického roztoku. Renálnou biopsiou sa zisťuje fokálna až difúzna segmentálna nekrotizujúca glomerulonefritída. Biopsia kože často potvrdzuje leukocytoklastickú vaskulitídu. V duodene pri endoskopii potvrdzujeme ulcerácie a hemorágie. Otorinolaryngologické (ORL) vyšetrenie môže potvrdiť subglotickú stenózu trachey, stratu sluchu spôsobenú konduktívnou (pri postihnutí stredného ucha) alebo senzoneurálnou poruchou. Oftalmologické vyšetrenie preukáže pseudotumorózne masy v orbite, skleritídu alebo keratitídu.

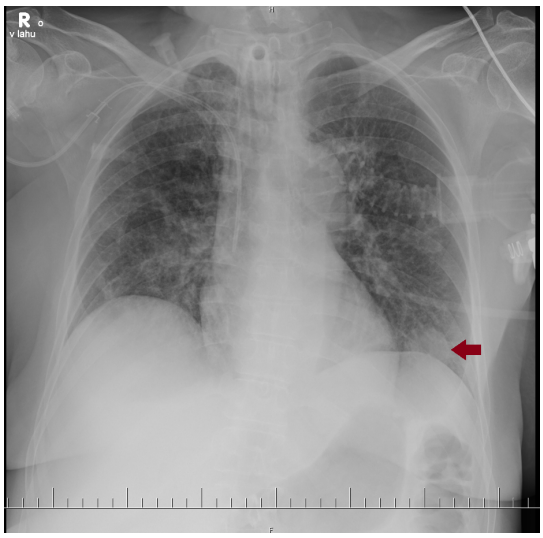

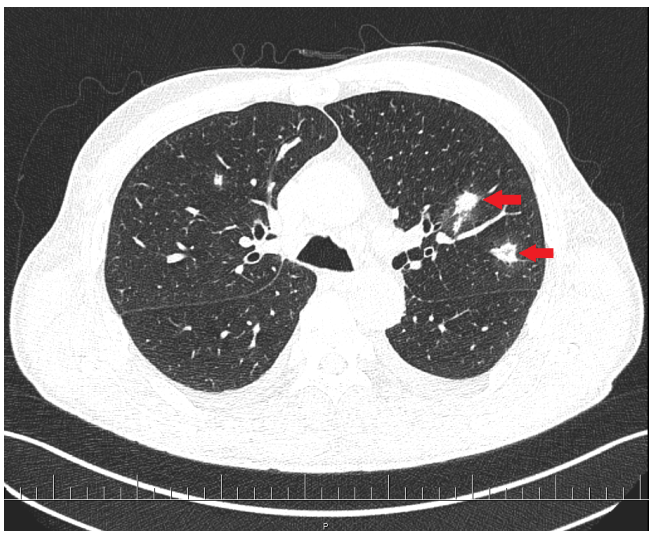

Obr. 15 a 16 Granulómy v parenchýme pľúc na RTG hrudníka (55-ročná pacientka s GPA s postihnutím pľúc) a na CT pľúc (68-ročný pacient s GPA s postihnutím pľúc)(znázornené šípkami)

Diagnózu potvrdzuje klinický obraz celkových prejavov, postihnutia horných a dolných dýchacích ciest s prítomnosťou granulómov, postihnutia očí a neskôr postihnutia obličiek. Pozitívne sú ANCA protilátky, diagnózu potvrdzuje aj biopsia z horných dýchacích ciest, torakotomická pľúcna biopsia alebo renálna biopsia.

V roku 2022 American College of Rheumatology/European Alliance of Associations for Rheumatology vydali nové klasifikačné kritériá GPA (tabuľka 11). Podľa nových kritérií je potrebné zhodnotiť prítomnosť 10 kritérií, výsledné skóre ≥ 5 svedčí pre GPA. Tieto kritériá

sa majú použiť na klasifikáciu GPA až po potvrdení diagnózy vaskulitídy ciev malého alebo stredného kalibru a po vylúčení alternatívnych diagnóz napodobňujúcich vaskulitídu.

Tabuľka 11. Klasifikačné kritériá American College of Rheumatology/European Alliance of Associations for Rheumatology pre GPA z roku 2022

Klinické kritériá	
Postihnutie nosa: krvavý výtok, vredy, chrasty, kongescia, upchatie, septálny defekt alebo perforácia	+3
Postihnutie chrupavky (zápal nosovej alebo ušnej chrupavky, zachrípnutý hlas alebo stridor, endobronchiálne postihnutie, sedlovitá deformita nosa)	+2
Konduktívna alebo senzoneurálna porucha sluchu	+1
Laboratórne, zobrazovacie a bioptické kritériá	
Pozitivita c-ANCA protilátok	+5
Pľúcne noduly, masy alebo kavitácie na zobrazovacom vyšetrení pľúc	+2
Granulómy, extravaskulárny granulomatózny zápal, obrovské bunky pri bioptickom vyšetrení	+2
Zápal, konsolidácia alebo efúzia nazálnych/paranazálnych sínusov, alebo mastoiditída na zobrazovacom vyšetrení	+1
Bioptický dôkaz pauciimúnnej glomerulonefritídy	+1
Pozitivita p-ANCA protilátok	-1
Eozinofília ≥ 1 x 10^9/l	-4

Zdroj: Robson, Grayson, Ponte, et al., 2022

Diferenciálna diagnóza

Je potrebné odlíšiť Goodpastureov syndróm, pre ktorý je tiež charakteristické pulmorenálne postihnutie. Realizujeme renálnu biopsiu a imunofluorescenčným vyšetrením u Goodpastureovho syndrómu nachádzame lineárne depozity imunoglobulínov na bazálnej membráne glomerulov. Pre EGPA je charakteristická eozinofília a bronchiálna astma, u PAN je postihnutie pľúc menej časté ako u GPA. Okrem ostatných vaskulitíd je potrebné odlíšiť granulomatózne ochorenia ako sarkoidózu, beryliózu, autoimunitné reumatologické ochorenia, infekčné granulomatózne ochorenia ako tuberkulózu či syfilis, neoplastické ochorenia.

História Goodpastureovho syndrómu zahŕňa jeho prvotný opis na začiatku 20. storočia a neskoršie pochopenie jeho autoimunitného pôvodu a súvislosti s antigénom v kolagéne IV.

Terapia

Lokalizované formy, pri ktorých je prítomné iba postihnutie ORL oblasti, sú v prípade dôkazu nosičstva Staphylococcus aureus liečené lokálnou (mupirocin v masti) alebo celkovou (cotrimoxazol) *antibiotickou liečbou*.

Pacienti s novodiagnostikovanou alebo relabujúcou GPA so závažným orgánovým postihnutím alebo život ohrozujúcim priebehom by mali byť v úvode liečení indukčnou liečbou za účelom navodenia remisie. Odporúča sa liečba *kortikosteroidmi* - perorálnym prednizónom v dávke 1 mg/kg (50-75 mg denne v závislosti od hmotnosti) v kombinácii s liečbou *cyklofosfamidom* (v dávke 2 mg/kg/deň ak je podávaný per os, pri pulznej liečbe v dávke 7,5 až 15 mg/kg podľa veku a kreatinínu, tabuľka 12) alebo *rituximabom*. Je odporúčaná postupná redukcia dávky kortikosteroidov s dosiahnutím dávky 5 mg prednizónu denne po 4-5 mesiacoch (tabuľka 9). Indukčná liečba intravenóznym metylprednizolónom v pulzoch (v dávke 1000-3000 mg denne) sa využíva iba v prípade závažného priebehu s orgánovým postihnutím (buď postihnutie obličiek s GF < 50 ml/min./1,73 m^2, alebo difúzna alveolárna hemorágia). Dávka rituximabu na indukciu remisie je 375 mg/m^2 plochy povrchu tela podávaná vo forme intravenóznej infúzie 1x týždenne po dobu 4 týždňov.

Avacopan v kombinácii s rituximabom alebo cyklofosfamidom sa má podávať všetkým pacientom na indukciu remisie pri GPA ako súčasť stratégie na podstatné zníženie expozície kortikosteroidom.

Plazmaferéza je na zváženie ako súčasť liečby na indukciu remisie GPA u pacientov so sérovým kreatinínom > 300 µmol/l v dôsledku aktívnej glomerulonefritídy. Rutinné využívanie plazmaferézy v liečbe alveolárnej hemorágie u GPA sa neodporúča.

U pacientov s GPA refraktérnou na indukčnú liečbu, je možné pridať *intravenózne imunoglobulíny* v dávke 2 g/kg krátkodobo k súčasnej liečbe dovtedy, kým sa nedosiahne remisia.

U pacientov s aktívnou GPA, u ktorých je iná imunomodulačná liečba kontraindikovaná (napr. pri sepse, tehotenstve), je možné krátkodobo podávať intravenózne imunoglobulíny dovtedy, kým sa nebude môcť použiť konvenčná liečba na indukciu remisie.

V udržiavacej liečbe na udržanie remisie po indukcii remisie rituximabom alebo cyklofosfamidom je odporúčaná liečba kortikosteroidmi v kombinácii s rituximabom. Po indukcii remisie rituximabom sa udržiavacia liečba nemá začať skôr ako 16 týždňov po poslednej

infúzii rituximabu. Po indukcii remisie s iným imunosupresívom sa udržiavacia liečba rituximabom má začať počas 4-týždňového obdobia, ktoré nasleduje po remisii ochorenia. Rituximab sa podáva vo forme dvoch 500 mg intravenóznych infúzií, ktoré sa podajú s odstupom 2 týždňov, po ktorých nasleduje 500 mg intravenózna infúzia každých 6 mesiacov. Pacienti majú rituximab dostávať minimálne 24 mesiacov po dosiahnutí remisie. U pacientov s vyšším rizikom relapsu je na zváženie predĺženie udržiavacej liečby rituximabom až do 5 rokov. Alternatívou je použitie *azathioprinu* (v dávke 2mg/kg/deň) alebo *metotrexátu*. Udržiavacia liečba na udržanie remisie GPA by mala pokračovať po dobu 24-48 mesiacov. Dlhšie trvanie liečby by sa malo zvážiť u relabujúcich pacientov alebo u pacientov s vyšším rizikom relapsu. V prípade relapsu sa odporúča kombinácia kortikosteroidov a rituximabu.

Na indukciu remisie pri GPA bez závažného orgánového postihnutia a bez život ohrozujúceho priebehu sa odporúča kombinácia kortikosteroidov (v dávke 1 mg/kg prednizónu denne) a rituximabu. Metotrexát je alternatívou rituximabu.

U pacientov liečených rituximabom je odporúčané pred podaním každého cyklu vyšetrenie sérovej hladiny imunoglobulínov, aby sa vylúčila sekundárna imunodeficiencia. U pacientov liečených rituximabom, cyklofosfamidom a/alebo vysokými dávkami kortikosteroidov sa odporúča užívanie *trimetoprimu-sulfametoxazolu* v dávke 960 mg 1-krát denne ako profylaxie pred pneumóniou spôsobenou Pseudocystis jirovecii a inými infekciami. Táto profylaxia by sa mala užívať po dobu liečby rituximabom a minimálne 6 mesiacov po podaní poslednej dávky rituximabu.

Tabuľka 12. Úprava dávkovania pulznej liečby intravenóznym cyklofosfamidom použitá v štúdii CYCLOPS

Zníženie dávky pulznej liečby cyklofosfamidom podľa veku a funkcie obličiek		
Vek (roky)	**Kreatinín < 300 µmol/l**	**Kreatinín 300 – 500 µmol/l**
< 60	15 mg/kg/pulz	12,5 mg/kg/pulz
60-70	12,5 mg/kg/pulz	10 mg/kg/pulz
> 70	10 mg/kg/pulz	7,5 mg/kg/pulz

Zdroj: upravené podľa de Groot, Harper, Jayne, et al., 2009

Prognóza

Prognóza závisí od závažnosti postihnutia renálnych funkcií, prítomnosti oportúnnych infekcií, z akútnych príčin je to masívna hemorágia do pľúc. Ak je v čase začatia terapie kreatinín v norme, zvyčajne nedochádza k renálnemu zlyhaniu ani v ďalšom priebehu ochorenia. Relapsy ochorenia sa objavujú u 50% pacientov aj po niekoľkých rokoch od určenia diagnózy, často v nadväznosti na prekonanie infekcie alebo po znížení terapie, bývajú ťažko zvládnuteľné. Dlhodobé komplikácie sú hlavne renálne postihnutie a strata sluchu. Zvýšenie titra protilátok ANCA upozorňuje na riziko blížiaceho sa relapsu.

4.2. Imunokomplexové vaskulitídy

Imunokomplexové vaskulitídy sú vaskulitídy malých ciev. Ide o heterogénnu skupinu vaskulitíd s dvoma spoločnými znakmi – negativitou ANCA protilátok a ukladaním depozitov imunokomplexov do cievnej steny. Často sa prejavujú glomerulonefritídou, postihnutie artérií býva v porovnaní s ANCA-asociovanou vaskulitídou oveľa menej časté. Príkladom takejto vaskulitídy je v detstve sa vyskytujúca Henochova-Schönleinova IgA vaskulitída. V dospelosti sa zase z tejto skupiny vaskulitíd najčastejšie vyskytuje leukocytoklastická vaskulitída s limitáciou na postihnutie jedného orgánu a kože.

4.2.1. IgA vaskulitída Henochova-Schönleinova (Henochova-Schönleinova purpura)

Definícia

IgA vaskulitída (IGV) je vaskulitída malých artérií, venúl a kapilár, ktorá je charakteristická ukladaním depozitov IgA do cievnej steny. Je non-trombocytopenická purpura s predilekčným postihnutím kože, gastrointestinálneho traktu, kĺbov a obličiek. Vyskytuje sa v detskom veku. Často vzniká v nadväznosti na prekonané infekčné ochorenie. Vo väčšine prípadov má priaznivý priebeh.

História Henochovej-Schönleinovej purpury siaha do obdobia pred dvesto rokmi, keď anglický lekár William Heberden opísal prípad s príznakmi ako bolesť brucha, kožné vyrážky a krv v stolici. V roku 1837 nemecký lekár Johann Schönlein identifikoval spojenie medzi bolesťami kĺbov a purpurou, čo nazval „peliosis rheumatica“, a jeho žiak, tiež nemecký lekár, Eduard Henoch neskôr doplnil syndróm o postihnutie obličiek, čo je kľúčové pre prognózu.

Epidemiológia

IGV postihuje dominantne deti, začína väčšinou vo veku do 10 rokov. Až 90% prípadov predstavujú deti a mladí dospelí vo veku do 20 rokov. U starších dospelých je to vzácne sa vyskytujúce ochorenie s tendenciou k chronicite, s pravdepodobným postihnutím obličiek a zhoršovaním ich funkcie. Incidencia ochorenia predstavuje 100-200 pacientov na 1 milión obyvateľov ročne (Pavelka, Vencovský, Horák, a kol., 2018). Dvakrát častejšie postihuje chlapcov.

Etiopatogenéza

Etiológia nie je známa. U pacientov s IGV sa častejšie vyskytujú *alely HLA-DRB1*01* a *HLA-DRB1*11*. *Interkurentná infekcia* v predchorobí zohráva dôležitú úlohu, avšak žiadny infekčný agens nebol potvrdený ako etiologický. Predpokladá sa hlavne význam respiračných infekcií, ktorých vyvolávateľmi sú streptokoky, Staphylococcus aureus, Mycobacterium tuberculosis, Escherichia coli, Yersinia species, Legionella species, Mycoplasma pneumoniae, EBV, vírus hepatitídy B, varicella-zoster vírus, adenovírus, CMV, parvovírus B19. Ochorenie bolo vyvolané aj *očkovaním* proti týfu, paratýfu, cholere, žltej horúčke a osýpkam. Provokujúcim faktorom môže byť tiež *lieková a potravinová alergia*.

Imunokomplexy obsahujúce IgA (podtriedy IgA1) sa ukladajú do cievnej steny malých ciev s následnou perivaskulárnou alebo extravaskulárnou infiltráciou granulocytmi.

Klinický obraz

Typický začiatok ochorenia je náhly. Objavuje sa horúčka a makulopapulózny kožný exantém, ktorý ľahko hmatateľne vystupuje na koži, začína na extenzorových plochách končatín, v okolí členkov, lakťov, v gluteálnej oblasti, menej často na trupe a tvári. Po dvoch dňoch sa rozvíja typická purpura (obr. 17), ktorá môže splývať v ekchymózy. *Kožné prejavy* môžu byť aj ulcerózne.

Artralgie a oligoartritídy často vznikajú ešte pred rozvojom kožného postihnutia. Postihnuté bývajú kĺby nohy, členky, kolená, lakte, zápästia. *Postihnutie kĺbov* môže byť symetrické, alebo môže mať aj migrujúci charakter. Prejavuje sa bolestivosťou kĺbov a krátko trvajúcim opuchom kĺbu.

Postihnutie gastrointestinálneho traktu sa môže prejaviť intenzívnou kolikovitou bolesťou brucha, ktorá sa zhoršuje po jedle, nauzeou, zvracaním, vzácne môže vzniknúť intususcepcia alebo perforácia čreva. Krvácanie z gastrointestinálneho traktu môže byť okultné, zriedka

masívne. Gastrointestinálna symptomatológia sa občas rozvíja ešte pred kožnou symptomatológiou. Bolesti a opuch skróta môžu byť spôsobené *testikulárnou torziou.*

Postihnutie obličiek často prebieha asymptomaticky a spontánne mizne, ale môže sa prejavovať hematúriou, proteinúriou, hypertenziou, oligúriou, glomerulonefritídou, rozvojom renálnej insuficiencie asi u 5% pacientov. Renálne prejavy sa zvyčajne objavujú až v priebehu ochorenia, alebo sú v úvode iba nezávažné, napr. prechodná hematúria.

Neurologické postihnutie sa klinicky prejavuje bolesťou hlavy, poruchou správania, kŕčmi. Môže sa vyskytovať aj neúplná či atypická symptomatológia.

Obr. 17 Kožné postihnutie pri Henochovej-Schönleinovej purpure
Upravené podľa: Foto: Peter Rammstein. Zdroj: Wikimedia Commons (https://commons.wikimedia.org/wiki/File:Purpuraschoenleinhennoch2.JPG). Licencia: CC BY 3.0 (https://creativecommons.org/licenses/by/3.0/).

Diagnostika

V *laboratórnom obraze* je charakteristická elevácia reaktantov akútnej fázy (FW, CRP), normocytová normochrómna anémia, mierna leukocytóza a trombocytóza. Hodnoty C3, C4, CH50 bývajú znížené, hladina IgA v sére (IgA1) je zvýšená, u niektorých pacientov sa vyskytujú vysoké titre reumatoidného faktora v triede IgA. Pri postihnutí obličiek dochádza k elevácii kreatinínu.

V *močovom náleze* sa vyskytuje hematúria s nálezom valcov v sedimente a proteinúria, vtedy je indikovaná realizácia biopsie obličky.

Bioptický nález z kože potvrdzuje vaskulitídu s perivaskulárnou akumuláciou polymorfonukleárov v okolí kapilár a venúl. Imunofluorescenčným vyšetrením možno preukázať IgA, C3 a fibrín. Imunokomplexy obsahujúce IgA1 je možné dokázať v stene ciev aj v glomeruloch. Renálnou biopsiou potvrdzujeme fokálne segmentálnu mezangioproliferatívnu glomerulonefritídu. U starších lézií sa môže vyskytovať glomeruloskleróza. Gastroskopickým vyšetrením môžeme potvrdiť prítomnosť petechií, erózií, ulcerácií sliznice žalúdka. Pri kolikách je potrebné doplniť *ultrasonografické vyšetrenie a CT vyšetrenie brucha*.

Diagnóza sa stanoví ak je prítomný kožný exantém, histologický nález vaskulitídy, bolesti brucha a postihnutie obličiek.

American College of Rheumatology vypracovala klasifikačné kritériá IgA vaskulitídy (tabuľka 13). IGV je potvrdená pri splnení 2 z 4 kritérií.

Tabuľka 13. Klasifikačné kritériá IgA vaskulitídy

Kritérium	**Definícia**
Hmatná purpura	Ľahko prominujúce ,,hmatné“ hemoragické kožné lézie bez súčasnej trombocytopénie
Vek na začiatku pod 20 rokov	Prvé príznaky v 20. roku alebo skôr
Gastrointestinálne krvácanie	Meléna, krv v stolici, pozitivita okultného krvácania
Histologický nález granulocytov	Extravaskulárne alebo perivaskulárne granulocytové infiltrácie v okolí arteriol alebo venúl pri biopsii

Zdroj: upravené podľa Millsa et al., 1990

Diferenciálna diagnóza

Je potrebné odlíšiť GPA a MPA, pri ktorých sú prítomné pozitívne ANCA protilátky. Pre SLE je typická pozitivita ANA a anti-dsDNA protilátok. Je treba vylúčiť leukocytoklastickú vaskulitídu, PAN, urtikariálnu vaskulitídu, kryoglobulinémiu. Purpura je sprievodným príznakom mnohých infekčných ochorení a poliekových reakcií. Ak gastrointestinálna symptomatológia predchádza kožnú symptomatológiu, v rámci diferenciálnej diagnostiky je potrebné vylúčiť aj ochorenia gastrointestinálneho traktu. Tiež treba vylúčiť embolizácie pri meningokokovej a gonokokovej infekcii, bakteriémiu u infekcií spôsobených gramnegatívnymi baktériami

(ecthyma gangrenosum). Trombocytóza odlišuje IGV od idiopatickej trombocytopenickej purpury a trombotickej trombocytopenickej purpury.

Terapia

Špecifická terapia neexistuje a väčšina pacientov ani žiadnu terapiu nevyžaduje vzhľadom na to, že stav sa upraví spontánne. Ak má pacient anamnézu interkurentnej infekcie, podávame *antibiotiká*. *NSAIDs* sa využívajú na liečbu opuchov a bolesti kĺbov. Renálnu insuficienciu, bolesti brucha, krvácanie z gastrointestinálneho traktu liečime symptomaticky, občas je potrebná *chirurgická liečba*. Liekom prvej voľby sú *kortikosteroidy*, ktoré znižujú riziko intususcepcie a nefritídy. V prípade, že dôjde k multiorgánovému postihnutiu, je indikovaná kombinovaná pulzná liečba metylprednizolónom s imunosupresívnou liečbou *cyklofosfamidom* (intravenózne pulzy cyklofosfamidu v dávke 10 mg/kg), prípadne s *azathioprinom* (v dávke 2-3 mg/kg/deň). U pacientov, u ktorých došlo k výraznému poklesu renálnych funkcií, sa používajú *intravenózne imunoglobulíny* vo vysokých dávkach. V liečbe refraktérnej IgA vaskulitídy sa využíva *rituximab*.

Prognóza

U väčšiny pacientov trvá ochorenie priemerne 4 týždne a má veľmi dobrú prognózu. Výnimočne je ochorenie sprevádzané vážnymi komplikáciami ako je krvácanie do gastrointestinálneho traktu či perforácia čreva, ktorá si vyžaduje chirurgické riešenie. Zriedkavou komplikáciou, ktorá postihuje väčšinou starších dospelých pacientov, je rozvoj glomerulonefritídy, ktorá asi u 3% pacientov progreduje do terminálneho renálneho zlyhania.

4.2.2. Kryoglobulinemická vaskulitída

Definícia

Kryoglobulinemická vaskulitída (KV) postihuje malé a stredné cievy a je charakterizovaná prítomnosťou imunokomplexov obsahujúcich imunoglobulíny (kryoglobulíny), ktoré za chladu (pri vystavení teplotám pod 37 ºC) precipitujú a po zahriatí sa opätovne rozpúšťajú. Ide o kryoglobulíny typu II a III (kombinácia minimálne dvoch typov protilátok proti polyklonálnemu IgG).

Epidemiológia

KV sa vyskytuje častejšie u žien s maximom výskytu v 4. a 5. dekáde.

Etiopatogenéza

Etiológia nie je známa. Cirkulujúce kryoglobulíny nachádzame asi u 20 typov akútnych a chronických *infekcií* (tabuľka 14). Najčastejšie sa zmiešaná kryoglobulinémia vyskytuje pri infekcii vírusom hepatitídy C (v 90% prípadov). Sjögrenov syndróm je najčastejšou príčinou non-HCV mediovanej kryoglobulinemickej vaskulitídy.

Tabuľka 14. Infekčné agens súvisiace so vznikom kryoglobulinémie

RNA vírusy	Vírus ľudskej imunodeficiencie (HIV-1), hepatitída A, hepatitída C
DNA vírusy	Adenovírus, EBV, CMV, hepatitída B
Baktérie a spirochéty	Streptococcus spp., Proteus mirabilis, Brucella spp., Leptospira icterohaemorrhagiae, Borrelia burgdorferi, Treponema pallidum
Chlamýdie a rickettsie	Chlamydia psittaci, Rickettsia conorii
Protozoa	Toxoplasma gondii, Leishmania donovani, Plasmodium falciparum
Hlísty	Echinococcus granulosus, Schistosoma mansoni
Plesne	Coccidioides immitis

Zdroj: upravené podľa Pavelka, Vencovský, Horák, a kol., 2018

Rozlišujeme 3 typy kryoglobulinémií:

- *Typ I – monoklonálny* (zvyčajne IgG alebo IgM), vyskytuje sa u monoklonálnych gamapatií, napr. u mnohopočetného myelómu alebo u Waldenströmovej makroglobulinémie. Tento typ môže viesť k prejavom hyperviskózneho syndrómu, vaskulitída je vzácna.
- *Typ II – zmiešaný* (polyklonálny + monoklonálny), zvyčajne IgM alebo IgA, vyskytuje sa u chronických infekcií (väčšinou hepatitídou C), tento typ najčastejšie vedie k systémovým vaskulitickým prejavom.
- *Typ III – polyklonálny*, vyskytuje sa u autoimunitných ochorení a u chronických infekcií.

Pokiaľ nie je príčina kryoglobulinémie známa, ide o esenciálnu kryoglobulinémiu.

Klinický obraz

Kryoglobulinemická vaskulitída (u kryoglobulinémie typu II, prípadne III) sa prejavuje nešpecifickými príznakmi ako je únava a slabosť, *postihnutím kože* vo forme hmatnej purpury na dolných končatinách (obr. 18 – 21), *cievnym prejavom* je Raynaudov fenomén a dôsledkom môže byť vznik ulcerácií.

Obr. 18 a 19 Postihnutie kože u 35-ročnej pacientky s chronickou hepatitídou C a zmiešanou kryoglobulinémiou (typ II kryoglobulinémie), s kryoglobulinemickou vaskulitídou a postihnutím kože vo forme hmatnej purpury na dolných končatinách pred liečbou

Obr. 20 a 21 35-ročná pacientka s chronickou hepatitídou C a zmiešanou kryoglobulinémiou, s kryoglobulinemickou vaskulitídou, po liečbe antivirotikami a rituximabom

Postihnutie muskuloskeletálneho systému sa prejavuje artralgiami, asymetrickými oligoartritídami, myalgiami a svalovou slabosťou. Býva prítomná *hepatosplenomegália*, menej často postihnutie pečene a čreva. *Postihnutie nervového systému* sa prejavuje vo forme periférnej senzitívnej prípadne senzomotorickej polyneuropatie, encefalopatie a obrny hlavových nervov. *Postihnutie obličiek* sa prejavuje ľahkou proteinúriou, mikroskopickou hematúriou, hypertenziou. Občas sa rozvinie akútny nefritický syndróm s masívnym močovým nálezom, hypertenziou a rýchlym rozvojom renálneho zlyhania. Najzávažnejšou komplikáciou býva membranoproliferatívna glomerulonefritída.

Diagnostika

V *laboratórnom náleze* je prítomná normocytová normochrómna anémia, trombocytopénia, hypergamaglobulinémia, pozitivita kryoproteínu (kryoglobulínu). Býva pozitívny reumatoidný faktor triedy IgM, trvalé zmeny jednotlivých zložiek komplementu – výrazný pokles C1q, C4, mierny pokles C3, vzostup C5 až C9. U pacientov môžeme nájsť pozitivitu hepatitídy (najčastejšie hepatitídy C) alebo iného infekčného agens.

Renálnou *biopsiou* potvrdzujeme membranoproliferatívnu glomerulonefritídu, ktorá je označovaná ako kryoglobulinemická glomerulonefritída. Prítomná je endokapilárna proliferácia, ktorá je spôsobená masívnou infiltráciou monocytmi, veľké eozinofilné PAS pozitívne intraluminálne depozity, ktoré obsahujú kryoglobulíny. Tieto depozity môžu vypĺňať lúmen kapiláry vo forme trombu. Kožná a hepatálna biopsia preukazujú vaskulitídu malých ciev.

Diagnózu potvrdzuje prítomnosť purpury, hepatosplenomegálie a dôkaz kryoproteínu.

Diferenciálna diagnóza

Je potrebné odlíšiť PAN a MPA, pri ktorých sa nevyskytuje hepatosplenomegália a pri renálnej biopsii je prítomný iný histologický obraz. Vylúčiť treba aj IGV, pre ktorú nie sú typické ulcerácie na končatinách a neurologické príznaky.

Terapia

V liečbe závažnejších foriem non-HCV mediovanej kryoglobulinemickej vaskulitídy s akútnou renálnou insuficienciou sa využívajú pulzy metylprednizolónu s následným prestavením na perorálne *kortikosteroidy* a *rituximab*. V prípade nedostatočného efektu rituximabu sa podávajú pulzy *cyklofosfamidu*, prípadne *plazmaferéza*. Pri izolovanom postihnutí kože

sa využíva *kolchicín* (1 mg/deň) a *cyklosporín A* (2,5 mg/kg/deň). Vždy sa lieči aj vyvolávajúca príčina.

V prípade pozitivity hepatitídy C sa podávajú *antivirotiká* v kombinácii s plazmaferézou, eventuálne aj kortikosteroidy alebo rituximab.

Prognóza

U 1/3 pacientov dochádza k spontánnej remisii renálneho postihnutia. U ďalšej tretiny pacientov pretrváva pozitívny močový nález bez progresie ochorenia. Progresia do terminálneho renálneho zlyhania sa vyskytuje zriedka. Príčinou úmrtia môže byť zlyhanie pečene, kardiovaskulárne poruchy a renálna insuficiencia.

4.2.3. Anti-GBM choroba (Goodpastureova choroba)

Definícia

Anti-GBM choroba je charakterizovaná prítomnosťou protilátok proti glomerulárnej bazálnej membráne. Ja zaradená do skupiny imunokomplexových vaskulitíd, aj keď nejde o typické imunokomplexové ochorenie, imunokomplexy obsahujúce protilátky proti bazálnej membráne sa tvoria in situ.

Goodpastureova choroba je vzácne autoimunitné ochorenie, ktoré prvýkrát opísal americký patológ Ernest Goodpasture v roku 1919.

Epidemiológia

Ide o vzácne ochorenie, incidencia predstavuje iba 1 prípad na 1 milión obyvateľov ročne (Karetová, Chochola a kol., 2017). Ochorenie postihuje hlavne mladých mužov vo veku 20-30 rokov. Druhý vrchol výskytu je vo veku okolo 60 rokov, kedy ochorenie postihuje mužov aj ženy.

Etiopatogenéza

Anti-GBM choroba sa častejšie vyskytuje u *fajčiarov*. *Protilátky proti glomerulárnej bazálnej membráne* (proti karboxyterminálnej nekolagénnej globulárnej doméne molekuly α3-reťazca kolagénu IV) sú priamo patogénne.

Klinický obraz

Pre anti-GBM chorobu je charakteristické *postihnutie obličiek*, rozvíja sa nekrotizujúca rýchlo progredujúca glomerulonefritída s tvorbou kosáčikov, a/alebo *postihnutie pľúc*, ktoré sa môže prejaviť krvácaním do pľúc.

Diagostika

Renálnou *biopsiou* potvrdzujeme lineárnu imunofluorescenciu IgG a často aj C3 zložku komplementu a kosáčiky.

Terapia

V terapii sa využíva kombinovaná imunosupresívna liečba *kortikosteroidmi*, *cyklofosfamidom* a vždy (aj v prípade mierneho postihnutia) aj *plazmaferéza*. Anti-GBM choroba nemá tendenciu k relapsom a udržiavacia terapia nie je nutná (hlavne ak je prítomné iba izolované renálne postihnutie a negativita anti-GBM protilátok).

Ak je pacient v čase diagnostiky ochorenia už hemodialyzovaný a v renálnej biopsii je prítomných 100% kosáčikov, je nádej na obnovu renálnych funkcií malá. Transplantácia obličky u pacientov v hemodialyzačnom programe by mala byť odložená o 6 mesiacov po vymiznutí prítomnosti anti-GBM protilátok.

4.2.4. Hypokomplementemická urtikariálna vaskulitída (anti-C1q vaskulitída)

Táto vaskulitída je charakterizovaná *postihnutím kože* (urtika), hypokomplementémiou a *postihnutím malých ciev*. Vyskytuje sa *glomerulonefritída, artritída, obštrukčná pulmonálna choroba, zápal očí* ako uveitída, episkleritída.

Laboratórne sú prítomné nízke hladiny komplementu a protilátky proti C1q zložke komplementu. V diagnostike sa využíva *biopsia*. V rámci diferenciálnej diagnostiky je potrebné odlíšiť SLE.

Terapia sa volí podľa závažnosti ochorenia, niekedy je iba symptomatická (*antihistaminiká*), väčšinou je však indikovaná liečba *kortikosteroidmi*. V závažných prípadoch sa pridáva aj imunosupresívna liečba (*mykofenolát mofetil, metotrexát* alebo *azathioprin*).

5. VASKULITÍDY ZASAHUJÚCE RÔZNE VEĽKOSTI CIEV

5.1. Behçetova choroba

Definícia

Behçetova choroba je chronické relabujúce zápalové ochorenie, ktoré postihuje mnoho tkanív a orgánov. Je charakterizovaná recidivujúcou aftóznou stomatitídou s ďalšími prejavmi ako sú aftózne ulcerácie na genitáli, uveitída, kožné noduly alebo pustuly, synovitída alebo meningoencefalitída. Podkladom tohto ochorenia je systémová vaskulitída drobných artérií, ale je možné aj postihnutie veľkých artérií a žíl.

Behçetova choroba, známa aj ako Behçetov syndróm, bola prvýkrát opísaná tureckým dermatológom Hulusi Behçetom v roku 1937.

Epidemiológia

Najvyšší výskyt je v Japonsku, východnom Stredomorí, USA, na Strednom východe. V juhovýchodnej Ázii a v Turecku sa častejšie vyskytuje uveitída. Rovnako často sú postihnutí muži aj ženy. Priemerný vek začiatku ochorenia je 20-35 rokov. Prevalencia v Japonsku predstavuje 10-15 prípadov na 100 000 obyvateľov, v Turecku je to 80-300 prípadov na 100 000 obyvateľov (Štvrtinová et al., 2008).

Etiopatogenéza

Etiológia nie je známa. U pacientov s Behçetovou chorobou je 3-6-krát vyššia incidencia *HLA-B5* a *subtypu B51* v porovnaní so zdravou populáciou. Prítomnosť subtypu B51 je predzvesťou ťažkého priebehu choroby. Je známe, že vaskulitída je spúšťaná *imunologickými procesmi*, ale nie je potvrdené, že by išlo o autoimunitné ochorenie. V akútnej fáze ochorenia je predĺžený čas euglobulínovej fibrinolýzy, čo svedčí pre inhibíciu spontánnej plazmatickej fibrinolýzy, pravdepodobne v súvislosti s poruchami uvoľňovania tkanivového aktivátora plazminogénu. V bunkách pacientov s Behçetovou chorobou boli identifikované častice *vírusu herpes simplex*. Asi u 15-35% pacientov sa zisťuje pozitivita *antikardiolipínových protilátok*.

Klinický obraz

Jedným z najtypickejších príznakov je *recidivujúca aftózna alebo herpetiformná stomatitída s aftóznymi ulceráciami v dutine ústnej a na genitáli* s priemerom 3-15 mm, oválneho

alebo okrúhleho tvaru (obr. 22 a 23). Orálne lézie majú ostro ohraničené okraje, sú sprevádzané hubovitými papilami na jazyku, plakovitými léziami na faryngu a foetorom z úst. Ulcerácie na penise a skróte sú bolestivé, na vulve a vagíne sú zvyčajne nebolestivé.

Obr. 22 a 23 Ulkus jazyka a ulkus penisu u 34-ročného pacienta s Behçetovou chorobou

Z *kožných prejavov* býva prítomná pyoderma s pustulami rôznej veľkosti, erythema nodosum, gangréna končekov prstov (obr. 24 – 28).

Príznaky sa vyskytujú nezávisle, často s odstupom niekoľkých rokov od prvého prejavu, ktorým väčšinou býva aftózna stomatitída.

Obr. 24 a 25 Kožné postihnutie u 34-ročného pacienta s Behçetovou chorobou

Obr. 26 Vaskulitické zmeny na prstoch u 34-ročného pacienta s Behçetovou chorobou

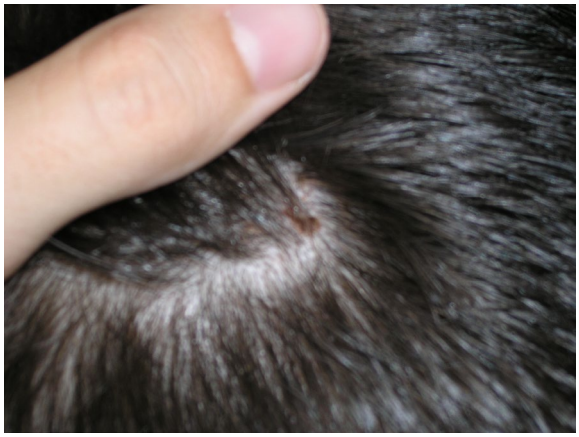

Obr. 27 a 28 Postihnutie vlasatej časti a postihnutie kože u 34-ročného pacienta s Behçetovou chorobou

Môže byť postihnutý aj *gastrointestinálny trakt* s výskytom áft a ulcerácií, hlavne v hrubom čreve, menej často sa vyskytuje malabsorpčný syndróm a dilatácia kľučiek tenkého čreva.

Z *oftalmologických príznakov* sa vyskytuje iritída s hypopyónom, chronická relabujúca uveitída, episkleritída, konjunktivitída, keratitída, iridocyklitída (obr. 29), edém papily, retinálna tromboflebitída, atrofia nervus opticus, ktorá u neliečených pacientov môže viesť k strate zraku.

Obr. 29 Iridocyklitída u 34-ročného pacienta s Behçetovou chorobou

Môže dochádzať k *postihnutiu CNS*, meningitíde, meningoencefalitíde, myelitíde, syndrómu mozgového kmeňa, čo sa môže prejaviť spastickou hemi- alebo kvadruparézou, cerebelárnou ataxiou, niekedy pseudobulbárnou paralýzou.

Môže sa vyskytovať *trombóza* hornej alebo dolnej dutej žily, povrchových a hlbokých žíl končatín, flebitída, uzáver intrakraniálneho kavernózneho sínu prejavujúci sa chronickou bolesťou hlavy, zahmleným videním, ale bez edému papily. Pri trombóze dolnej dutej žily sa môže rozvinúť Buddov-Chiariho syndróm, pri ktorom hrozí nekróza pečene. Vyskytujú sa arteriitídy, *aneuryzmy a uzávery* veľkých *artérií*, ktoré bývajú spôsobené embolmi z endokardu mitrálnej chlopne. Klinicky sa môžu manifestovať prejavmi infarktu myokardu, intermitentnými klaudikáciami alebo ,,bezpulzovou chorobou". Ak dôjde k postihnutiu pľúcnych artérií aneuryzmami, ktoré komunikujú s bronchami, prejavuje sa to masívnou hemoptýzou.

Postihnutie kĺbov je monoartikulárne alebo oligoartikulárne, charakteru artralgií, vyskytuje sa synovitída. Najčastejšie bývajú postihnuté kĺby kolena, päty, zápästia a sakroiliakálne kĺby.

Môžu sa vyskytovať inkompletné formy s recidivujúcimi aftami a postihnutím iba niektorého orgánu.

Diagnostika

V *laboratórnom obraze* sú v akútnej fáze zvýšené reaktanty akútnej fázy, je prítomná anémia a polyklonálna gamapatia, nešpecifické zvýšenie cirkulujúcich imunokomplexov, prítomnosť kryoglobulínov v 20-25%, obrátený pomer subpopulácií CD4+/CD8+. Pri *vyšetrení cerebrospinálneho likvoru* sa vyskytuje pleiocytóza cerebrospinálneho likvoru, v synoviálnej tekutine sa môžu vyskytovať atypické inklúzne telieska.

Realizujeme *biopsiu* slizničných lézií dutiny ústnej a genitálu, histologicky potvrdzujeme infiltráciu lymfocytmi a plazmocytmi s depozitmi IgM a C3 zložky komplementu v cievach, a perivaskulitídu, niekedy leukocytoklastickú vaskulitídu. V léziách skróta a vulvy je prítomná vaskulitída podkožných arteriol a venúl.

Pri prítomnosti neurologických prejavov je indikované *MRI mozgu*. Trombózu je možné potvrdiť *ultrasonograficky, flebograficky*, postihnutie artérií potvrdí *digitálna subtrakčná angiografia*, pri postihnutí pľúcnych artérií sa realizuje *pľúcna angiografia*. Očné postihnutie je možné potvrdiť *oftalmoskopicky.* Pyodermu je možné vyvolať *patergným testom.* Test patergie je kožný test, pri ktorom sa po povrchovom vpichu sterilnou ihlou do kože predlaktia hodnotí vznik papuly, pustuly alebo erytému po 24-48 hodinách ako prejavu prehnanej zápalovej reakcie

neutrofilov na minimálnu traumu. Používa sa ako podporné diagnostické kritérium pri Behçetovej chorobe, pričom negatívny výsledok diagnózu nevylučuje.

Na stanovenie diagnózy v roku 1990 vypracovala International Study Group for Behçets Disease kritériá (tabuľka 15). Diagnóza je potvrdená, ak je splnené hlavné krítérium a 2 z vedľajších kritérií.

Tabuľka 15. Diagnostické kritériá Behçetovej choroby

Hlavné kritérium
- Rekurentné ulcerácie v dutine ústnej (aftózne alebo herpetiformné), verifikované lekárom alebo pacientom minimálne 3-krát v priebehu jedného roka
Vedľajšie kritériá
- Rekurentné ulcerácie genitálu (skrótum, penis, labia, vagína)
- Očné lézie (predná uveitída, zadná uveitída, vaskulitída retinálnych ciev) verifikované oftalmológom
- Kožné lézie: erythema nodosum, pseudofolikulitída, papulopustulárne alebo akneiformné lézie u pacientov v postadolescentnom veku neužívajúcich kortikosteroidy
- Pozitívny patergný test vyhodnotený lekárom po 24-48 hodinách

Zdroj: upravené podľa International Study Group for Behçets disease, 1990

Diferenciálna diagnóza

Je potrebné odlíšiť reaktívnu artritídu (Reiterov syndróm), pri ktorom sa vyskytujú orálne a genitálne ulcerácie, pri Behçetovej chorobe sa lézie vyskytujú skôr na skróte ako na glans penis a pri Behçetovej chorobe nebýva uretritída. SLE so sekundárnym antifosfolipidovým syndrómom nemá výrazné slizničné prejavy. Erythema exsudativum multiforme (Stevensov-Johnsonov syndróm) sa prejavuje na koži a slizniciach, ale očné postihnutie býva prítomné iba na spojivke a rohovke, nebýva prítomná chronická relabujúca uveitída, nevyskytujú sa tromboflebitídy ani aneuryzmy tepien. Aj u ulceróznej kolitídy sa môžu objavovať slizničné a kožné lézie a episkleritída. Niektoré neurologické príznaky Behçetovej choroby môžu pripomínať sclerosis multiplex.

História Reiterovho syndrómu siaha k jeho popisu v roku 1916 nemeckým lekárom Hansom Reiterom, ktorý opísal prípad mladého vojaka trpiaceho triádou symptómov: artritídou, zápalom močovej trubice a zápalom oka po bakteriálnej infekcii.

Terapia

Cieľom liečby je dosiahnuť remisiu ochorenia a zabrániť vzniku exacerbácií a vzniku ireverzibilného orgánového poškodenia.

Pri mukokutánnom postihnutí sa využívajú lokálne *kortikosteroidy* na liečbu orálnych alebo genitálnych ulcerácií. Ak ide o erythema nodosum alebo genitálnu ulceráciu je odporúčaná liečba *kolchicínom* ako prevencia rekurencie mukokutánnych lézií. V prípade papulopustulárnych lézií je odporúčaná kombinácia lokálnych kortikosteroidov a *antibiotík*.

Pri zápalovom postihnutí očí postihujúcom zadný segment je odporúčaná liečba *azathioprinom, cyklosporínom A, interferónom alfa* alebo *monoklonálnymi protilátkami proti tumor nekrotizujúcemu faktoru-alfa (anti-TNF-α protilátkami)*. Systémové kortikosteroidy by sa mali využívať iba v kombinácii s azathioprinom alebo iným systémovým imunosupresívom. Pacienti s prvou alebo rekurentnou epizódou akútnej zrak ohrozujúcej uveitídy by mali byť liečení vysokými dávkami kortikosteroidov, infliximabom alebo interferónom alfa. Intravitreálna aplikácia glukokortikoidov sa môže využívať u pacientov s unilaterálnou exacerbáciou ako doplnok systémovej liečby. V prípade izolovanej prednej uveitídy je na zváženie použitie systémových imunosupresív u pacientov s horšou prognózou, ako u pacientov so začiatkom ochorenia v mladom veku a s mužským pohlavím.

V liečbe akútnej hlbokej žilovej trombózy komplikujúcej Behçetovu chorobu sa odporúčajú kortikosteroidy v kombinácii s imunosupresívami ako je azathioprin, *cyklofosfamid* alebo cyklosporín A. U pacientov s refraktérnou hlbokou žilovou trombózou sa môže zvážiť použitie monoklonálnych anti-TNF-α protilátok. *Antikoagulanciá* sa môžu pridať do liečby ak je riziko krvácania nízke a je vylúčená prítomnosť aneuryziem pulmonálnych artérií.

V liečbe aneuryziem pulmonálnych artérií sa odporúča kombinácia kortikosteroidov vo vysokej dávke a cyklofosfamidu. U refraktérnych prípadov by mali byť zvážené monoklonálne anti-TNF-α protilátky. U pacientov, ktorí majú vysoké riziko závažného krvácania, je odporúčaná *embolizácia* pred otvoreným chirurgickým riešením. Či ide o aneuryzmu aorty alebo periférnych artérií, liečbu kortikosteroidmi a cyklofosfamidom je treba zahájiť pred naplánovaním intervencie. *Chirurgické alebo endovaskulárne riešenie* nemá byť odkladané, ak je pacient symptomatický.

Ak dôjde k perforácii, závažnému krvácaniu alebo obštrukcii gastrointestinálneho traktu, je nutné okamžité chirurgické riešenie. Pri akútnych exacerbáciách postihnutia gastrointestinálneho traktu je na zváženie liečba kortikosteroidmi a liekom zo skupiny *chorobu modifikujúcich antireumatických liekov (DMARDs)*, napr. *kyselina 5-aminosalicylová* (*5-ASA)* alebo azathioprin. Pri závažnom alebo refraktérnom priebehu gastrointestinálneho postihnutia je na zváženie použitie monoklonálnych anti-TNF-α protilátok a/alebo *thalidomidu*.

Akútne postihnutie nervového systému by malo byť liečené vysokou dávkou kortikosteroidov s pomalou detrakciou v kombinácii s imunosupresívom ako je azathioprin. Monoklonálne anti-TNF-α protilátky by sa mali použiť v prípade závažného priebehu ako liečba prvej voľby alebo u refraktérneho priebehu. Prvá epizóda cerebrálnej venóznej trombózy by mala byť liečená vysokou dávkou kortikosteroidov s postupnou detrakciou. Na krátke obdobie by mali byť pridané do liečby aj antikoagulanciá

Akútna artritída u Behçetovej choroby by mala byť liečená kolchicínom. Akútna monoartritída by mala byť liečená intraartikulárnou aplikáciou kortikosteroidov. V prípade rekurentného alebo chronického priebehu je na zváženie použitie azathioprinu, interferónu alfa alebo inhibítorov TNF-alfa.

Prognóza

Behçetova choroba neskracuje výrazne život. Ak sa však objavia neurologické príznaky a postihnutie veľkých ciev, je mortalita vyššia, hlavne u mladých mužov, po 40. roku mortalita klesá. Očné, vaskulárne, neurologické a gastrointestinálne postihnutie je asociované s horšou prognózou.

6. VASKULITÍDY S LIMITOVANÝM POSTIHNUTÍM JEDNÉHO ORGÁNU

6.1. Leukocytoklastická vaskulitída

Definícia

Leukocytoklastická vaskulitída je imunokomplexová vaskulitída charakterizovaná tvorbou imunokomplexov, ktorých súčasťou môžu byť endogénne vznikajúce antigény alebo exogénne, napr. streptokokové antigény. Ide o najrozšírenejší typ vaskulitídy u dospelých s limitovaným postihnutím kože.

Klinický obraz a diagnostika

Ochorenie sa manifestuje *kožným postihnutím*, napr. hmatnou purpurou, livedom, urtikou. Systémové prejavy sú vzácne. *Glomerulonefritída* sa vyskytuje u 15% pacientov, veľmi zriedkavé je *postihnutie CNS, srdca, pľúc a gastrointestinálneho traktu*.

Histologicky sú v *biopsii* popisované polymorfonukleáry a leukocytoklázia, teda disperzia ,,jadrového prachu“ z rozpadnutých buniek.

Terapia

V liečbe sa využívajú *kortikosteroidy* a je potrebná *eliminácia provokujúcich faktorov*, napr. antibiotík.

7. THROMBOANGIITIS OBLITERANS (OBLITERUJÚCA TROMBOANGIITÍDA, WINIWARTEROVA-BUERGEROVA CHOROBA)

Definícia

Thromboangiitis obliterans (TAO) je primárne systémové ochorenie neznámej etiológie, ktoré postihuje stredne veľké cievy predominantne na dolných a menej často na horných končatinách. Iba veľmi zriedka postihuje mozgové, koronárne, renálne, mezenterické alebo pulmonálne artérie. Okrem toho môže postihovať aj povrchový a občas hlboký venózny systém (phlebitis migrans alebo saltans). TAO je chronicky prebiehajúce, neaterosklerotické, zápalové ochorenie s akútnymi atakmi. Vedie ku vzniku segmentálnych mnohopočetných oklúzií tepien na periférii, šíri sa z jednej cievy na druhú centripetálnym smerom. Postihuje hlavne mladých mužov, fajčiarov. Charakteristický vek objavenia sa prvých príznakov je pod 40 rokov. TAO nie je oficiálne zaradená medzi vaskulitídy, hoci ide o zápalové ochorenie cievnej steny, imunosupresívna liečba významne nezlepšuje prognózu.

*Je nazvaná podľa amerického lekára Lea Buergera (*1879, †1943), ktorý ju opísal v časopise American Journal of Medicine, a podľa rakúskeho lekára Alexandra von Winiwartera (*1848, †1917).*

Epidemiológia

Vyskytuje sa zriedkavo, <10 prípadov/100 000 obyvateľov (Roztočil, Piťha a kol., 2021). V posledných rokoch stúpa výskyt aj u žien, súvisí to s narastaním fajčiarskych návykov aj u žien. U žien je však priebeh zvyčajne miernejší. Pomer výskytu u mužov a žien je 3,4:1. U ázijskej populácie, na Balkáne, v Turecku a Izraeli sa ochorenie vyskytuje častejšie. TAO v tejto populácii predstavuje 20-30% všetkých periférnych tepnových ochorení. Na Slovensku je to asi 1% všetkých ischemických tepnových ochorení.

Etiopatogenéza

Fajčenie je jediný známy a hlavný etiologický faktor vzniku TAO. Nie je známe či pôsobenie tabaku je na toxickom alebo imunologickom podklade. Čo sa týka množstva vyfajčených cigariet predstavuje riziko akékoľvek množstvo a škodí tiež fajčenie fajky. Keď pacient s TAO prestane fajčiť, jeho stav sa výrazne zlepší. TAO sa môže veľmi zriedkavo vyskytnúť aj u nefajčiarov, tam zohráva úlohu pravdepodobne pasívne fajčenie. Mechanizmus akým fajčenie spúšťa TAO nie je známy, predpokladá sa poškodzovanie endotelu a tvorba protilátok proti endotelu. Podobný efekt má pravdepodobne aj fajčenie marihuany.

Vplyv má aj *genetická predispozícia*, ktorá môže spôsobovať zvýšenú senzitivitu na nikotín. Medzi ďalšie faktory, ktoré môžu u senzitívnych jedincov spustiť ochorenie, patrí pôsobenie chladu, omrzliny, poranenie dolných končatín, psychická trauma, nadmerné užívanie sympatomimetík.

Úlohu môžu zohrávať aj *infekcie*, napr. anaeróbne baktérie v dutine ústnej, ktoré vyvolávajú periodontitídu. Dôležitú úlohu zohráva aj nízky socioekonomický status pacientov, títo pacienti zle spolupracujú pri odvykaní od fajčenia, pri starostlivosti o defekty aj pri užívaní odporúčanej liečby.

V etiológii ochorenia sa môžu uplatňovať aj *imunitné mechanizmy*, napríklad zvýšená koncentrácia cirkulujúcich imunokomplexov, zvýšená bunková imunitná odpoveď na kolagén typu I a III, ktorý sa nachádza v cievnej stene, antikolagénové a antielastínové protilátky, antiendotelové protilátky, ANCA protilátky. Prítomnosť antikardiolipínových protilátok je tiež spojená s vyšším výskytom TAO a vyšším rizikom amputácií. Prítomnosť protilátok v cievnej stene v akútnej fáze má pravdepodobne významnú úlohu pri poškodení cievnej steny a naštartovaní proliferatívneho procesu.

Pacienti s TAO majú porušené vychytávanie sérotonínu trombocytmi, čo vedie k zvýšenej koncentrácii voľného sérotonínu v plazme, a tá môže viesť k aktivácii trombocytov a periférnych myofibroblastov v cievnej stene. Pacienti s TAO majú aj zvýšenú hladinu homocysteínu a lipoproteínu (a), čo môže prispievať k trombotickým uzáverom.

Histopatológia

Histopatologicky rozlišujeme 3 štádiá ochorenia:

1. *Včasná fáza* – prítomná je infiltrácia cievnej steny neutrofilmi, fibrinoidná nekróza intimy a tvorba trombu.
2. *Chronická zápalová fáza* – prítomná je trombotická obliterácia ciev, infiltrácia cievnej steny mononukleármi a obrovskými mnohojadrovými bunkami, trombus sa rýchlo organizuje, v pôvodnom lúmene cievy sa vytvárajú drobné artérie, lamina elastica interna je neporušená, v médii sú prítomné malé fibrinoidné tkanivové nekrózy, ojedinelé leukocyty a lymfocyty.
3. *Neskorá fáza* – prítomné sú pozápalové zmeny vo forme dilatovaných vasa vasorum, zvyškov okrúhlobunkového infiltrátu a fibrotických areálov v médii a adventícii.

Klinický obraz

TAO sa prejavuje typicky ischémiou akrálnych častí 2 alebo viacerých končatín (akútnou alebo chronickou končatinu ohrozujúcou ischémiou), s následným vznikom defektov, ktoré sa často infikujú. Pacienti trpia ischemickými bolesťami, celkové prejavy zápalu sa objavujú až keď dôjde k rozvoju infekcie defektov. Ochorenie prebieha v 3 klinických štádiách.

1. štádium je *zápalovo spastické*. Typicky postihuje venózny systém, povrchová tromboflebitída postihuje drobné vény na chrbte nohy a okolo členkov (véna saphena magna alebo parva). Trvá 1-4 týždne, počas ktorých dochádza k opakovaniu akútnych atakov vždy v inej časti venózneho systému. Povrchové tromboflebitídy sa vyskytujú u 24-70% pacientov. Už v tomto štádiu zvyčajne nie sú dobre hmatné periférne pulzácie na artéria tibialis posterior a artéria dorsalis pedis. Prítomný je mierny edém a erytém prstov, trieskové hematómy nechtov, občas flebotrombóza v hlbokom venóznom systéme.
2. štádium je *klaudikačné* alebo *obliteračné*, pre ktoré je charakteristický pocit chladu, farebné zmeny, Raynaudov fenomén, parestézie, pocit únavy končatín a klaudikácie v nohe alebo prstoch, klaudikácie v ruke v priebehu písania. Typické je postihnutie infrapopliteálneho riečiska, preto sa u pacientov typicky objavujú klaudikácie v nohe a prstoch. Postihnutie femoropopliteálnej oblasti sprevádzané vznikom lýtkových klaudikácií sa zvyčajne objavuje až v neskoršom štádiu ochorenia.
3. štádium je *gangrenózne*, kedy u pacientov dochádza k objaveniu intenzívnych pokojových bolestí, ulcerácií a gangrén v oblasti prstov a nohy (obr. 30). V prípade sekundárnej infekcie dochádza k rýchlej progresii ulcerácií a hrozí amputácia (obr. 31 a 32). Postihnutie nervov sa prejaví poruchou citlivosti alebo pocitmi pálenia.

Obr. 30 38-ročná pacientka s TAO a anamnézou fajčenia

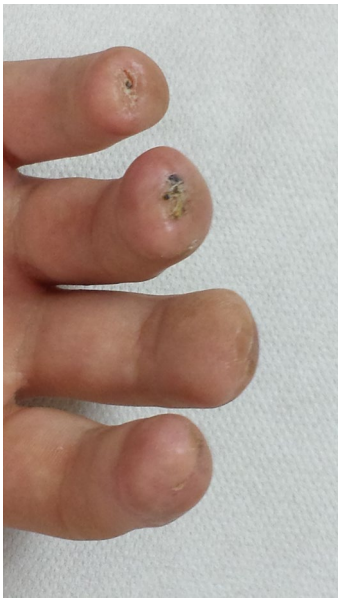

Obr. 31 a 32 38-ročná pacientka s TAO a anamnézou fajčenia po amputácii distálnych článkov prstov pravej ruky

Pre TAO je charakteristické, že sa striedajú periódy akútnych atakov a periódy remisie. K remisiám dochádza pravdepodobne v dôsledku tvorby kolaterál, ktoré vznikajú v mladšom veku rýchlejšie.

Na horných končatinách bývajú predominantne postihnuté artéria digitalis palmaris propria a artéria ulnaris. Angiografické vyšetrenie potvrdí postihnutie artériového riečiska horných končatín až v 90% prípadov. Ak pacient neskoncuje s fajčením, ochorenie postupne postihuje aj ďalšie končatiny. Až v 85% prípadov je súčasne postihnutých viacero končatín.

TAO zriedka postihuje aj koronárne artérie a môže viesť k infarktu myokardu. Občas postihuje intracerebrálne artérie, čo vedie k tranzitórnemu ischemickému ataku alebo ischemickej CMP. Ostatné lokalizácie TAO sú extrémne zriedkavé, napr. postihnutie mezenterických artérií nasledované akútnou ischémiou čreva, postihnutie pľúcneho riečiska, lienálnych alebo testikulárnych artérií.

Diagnostika

Diagnózu stanovujeme *per exclusionem*, vylúčením iných príčin ischémie končatín (ateroskleróza, vaskulitída, periférna embolizácia). Pre potvrdenie diagnózy TAO sa používajú kritériá podľa Shionoya a kol. (tabuľka 16).

Tabuľka 16. Diagnostické kritériá TAO

Hlavné kritériá
1.Manifestácia ochorenia pred 50. rokom života
2.Fajčenie
3.Infrapopliteálny uzáver tepny
4.Postihnutie horných končatín
5.Phlebitis saltans seu migrans
Vedľajšie kritériá
1.Typický angiogram
2.Typický histopatologický nález
3.Neprítomnosť rizikových faktorov aterosklerózy, ako aj príznakov difúzneho ochorenia spojivového tkaniva

Zdroj: upravené podľa Shionoya, Ohta, Nishikimi, 1988

Biopsia je na stanovenie diagnózy potrebná iba zriedka, ak je prítomné napr. postihnutie veľkej artérie alebo vek nad 45 rokov. Biopsia preukáže nález infiltrovaného artériového či venózneho trombu a fibrózu v okolí. Biopsia tepny pri akútnej končatinovej ischémii je kontraindikovaná vzhľadom na hroziace nebezpečenstvo zhoršenia ischémie a riziko následnej amputácie.

V *laboratórnom náleze* je prítomná ľahká leukocytóza a mierne zvýšená FW a CRP.

Angiografické a *CT angiografické vyšetrenie* spoľahlivo zobrazujú aj periférnu časť artériového riečiska. Angiografické vyšetrenie potvrdzuje nález typického segmentálneho postihnutia periférnych artérií, pričom medzi obliterovanými úsekmi sú prítomné úseky normálnej cievy. Na horných končatinách sú typicky obliterované úseky radiálnej alebo ulnárnej artérie v oblasti zápästia, prípadne aj v celom priebehu, stenotizované alebo obliterované sú oblasti palmárnych oblúkov, metakarpálnych a digitálnych artérií. Interoseálne artérie zvyčajne postihnuté nie sú. Na dolných končatinách bývajú segmentálne stenotizované eventuálne obliterované tibiálne artérie, menej často fibulárne artérie, metatarzálne a interdigitálne artérie. Artérie proximálne od stenóz a obliterácií nevykazujú patologické zmeny, obliterované úseky sú ostro ohraničené, zvyčajne viacpočetné, kolaterály sú zvyčajne výdatné, majú ,,vývrtkovitý“, špirálovitý, pavúčí tvar alebo tvar koreňa.

Duplexná ultrasonografia a *transkutánne monitorovanie krvných plynov* sú neinvazívne metódy, ktoré sa využívajú v diagnostike aj pri monitoringu úspešnosti terapie.

Tlaky namerané v oblasti členka môžu byť v počiatočných štádiách ochorenia fyziologické vzhľadom na dominantné postihnutie ciev v oblasti nohy a prstov. Pri TAO môže byť členkovo-brachiálny index normálny a postihnutie sa prejaví iba ak sa meria tlak na prstoch. V dôsledku toho sa diagnóza TAO často určuje neskoro, až v čase rozvoja chronickej končatinu ohrozujúcej ischémie. Prstové tlaky sú u pacientov s TAO abnormálne znížené, rovnako je znížený aj prstovo-brachiálny index.

Kapilaroskopický nález typický pre TAO preukazuje nález rozvetvených kapilár a predĺženie priemernej dĺžky kapilár.

Diferenciálna diagnostika

Je potrebné vylúčiť iné ochorenia, ktoré môžu postihovať artériový systém predovšetkým v oblasti dolných končatín – diabetes mellitus, vrodené poruchy hemokoagulácie (nedostatok antitrombínu III, proteínu C a S, antifosfolipidový syndróm), ateroskleróza, embolizácia, ostatné primárne aj sekundárne vaskulitídy.

Terapia

Kauzálna liečba TAO vzhľadom na neznámu etiológiu ochorenia nie je možná.

Základným predpokladom navodenia remisie ochorenia je *abstinencia fajčenia* cigariet, všetkých tabakových výrobkov aj marihuany. Ak pacient skoncuje s fajčením ešte pred rozvojom chronickej končatinu ohrozujúcej ischémie a vydrží nefajčiť celý život, ochorenie ďalej neprogreduje a strata končatiny mu nehrozí.

Akútne ataky sú liečené *kortikosteroidmi*, *imunosupresívami (cyklofosfamid)* a *nízkomolekulárnymi heparínmi*. Táto liečba predĺži klaudikačný interval, zlepší hojenie ulcerácií a prinesie úľavu od bolesti.

V liečbe TAO sa využíva aj *antiagregačná liečba* (ASA v dávke 100 mg denne event. klopidogrel v dávke 75 mg denne) a v rámci záchrany končatiny sa skúša *hemoreologická, vazoaktívna liečba* (symptomatická liečba pacientov v štádiu krátkych klaudikácií, bez možnosti revaskularizácie) a *intravenózne prostanoidy* (liečba chronických uzáverov artérií, kedy nie je revaskularizácia možná alebo nebola úspešná, podávané ako ,,posledná nádej“ pre záchranu končatiny), aj keď neexistujú presvedčivé dôkazy o ich benefite.

Lokálna trombolytická liečba tkanivovým plazminogénovým aktivátorom dokáže rozpustiť aj staršie tromby.

Endovaskulárna liečba ponúka možnosť perkutánnej transluminálnej angioplastiky, avšak vzhľadom na príliš distálnu lokalizáciu stenóz a obliterácií sú možnosti angioplastiky obmedzené a do takejto lokalizácie sa stenty neimplantujú, vzhľadom na riziko včasného uzáveru stentu a rozvoja akútnej končatinovej ischémie.

Možnosti *chirurgickej liečby* zahŕňajú v akútnom štádiu trombektómiu, v chronickom štádiu sympatektómiu, distálne rekonštrukcie ako bypassy alebo amputácie. Distálne rekonštrukcie je možné realizovať iba zriedka vzhľadom na charakteristické multisegmentálne postihnutie distálnych ciev, a teda insuficienciu výtokového traktu, kedy je napojenie bypassov obtiažne. Pedálny bypass sa realizuje raritne. Veľmi dôležitá je aj pooperačná antikoagulačná liečba heparínmi s nízkou molekulovou hmotnosťou (LMWH) ako profylaxia tromboembolických komplikácií.

V *liečbe bolesti* sa využívajú analgetiká, opioidy, antidepresíva a invazívne metódy, ktoré navodzujú analgéziu v oblasti spinálneho kanála – stimulačná liečba (spinal cord stimulation), epidurálna anestézia. Sympatektómia môže zmierniť prejavy ochorenia (bolesť, vazospazmy) a urýchliť hojenie defektov, zvyčajne má však iba krátkodobý efekt. Pri postihnutí horných končatín sa realizuje torakoskopická sympatektómia cielená na dráhu ganglií Th1-2 a dolnú polovicu ganglion stellatum. Pri postihnutí dolných končatín sa realizuje lumbálna sympatektómia s cieľom prerušiť retroperitoneálne sympatikové gangiá L2-4.

Ak sú všetky iné možnosti záchrany končatiny vyčerpané, pacient končí s *amputáciou*. Dôležité je dôsledné ošetrovanie amputačného pahýľa, lokálna pooperačná liečba a prevencia sekundárnej infekcie ako prevencia nekrózy či gangrény v oblasti amputačného pahýľa. Nekrózy a gangrény sa snažíme liečiť najskôr konzervatívne, pri neúspechu konzervatívnej liečby nasleduje *nekrektómia*.

Dôležitá je *prevencia* vzniku defektov a infekcií, opatrnosť pri strihaní nechtov, nosenie pohodlnej a dostatočne veľkej obuvi, prevencia podchladenia, nosenie rukavíc a vhodnej obuvi. *Lokálna liečba* predstavuje liečbu infekcie a ošetrenie defektov, *antibiotiká* vyberáme podľa výsledkov kultivácie a citlivosti.

Hyperbarická oxygenoterapia znižuje riziko veľkých amputácií u pacientov s defektom. Môže zvýšiť tkanivový tlak kyslíka, priamo usmrtiť anaeróbne baktérie a inhibuje tvorbu toxínov niektorými baktériami.

Prognóza

TAO väčšinou podstatne neskracuje život pacientov, ale výrazným spôsobom znižuje kvalitu života pacientov. Priebeh ochorenia závisí od toho či pacient prestane fajčiť. Ak áno, progresia ochorenia sa zastaví. Ak nie, ochorenie progreduje, postihnutie ciev sa šíri proximálnym smerom, do panvového artériového riečiska, menej často na koronárne a viscerálne artérie. V takom prípade to u 25% pacientov končí amputáciou.

8. SEKUNDÁRNE VASKULITÍDY

Sekundárne vaskulitídy vznikajú v rámci nejakého iného základného ochorenia. Môžu byť vyvolané infekciami, chemickými a fyzikálnymi faktormi, patologickými reakciami s účasťou imunitného systému. Tieto faktory môžu byť spúšťačom kaskády dejov vedúcich k vaskulitíde. Vaskulitídy môžu byť lokalizované alebo generalizované. Prehľad sekundárnych vaskulitíd uvádza tabuľka 17.

Poliekové vaskulitídy môžu vznikať pri všetkých 4 typoch alergickej reakcie. Majú veľa spoločných znakov s vaskulitídami vyvolanými infekciami. Typicky postihujú malé cievy, najčastejšie postkapilárne venuly. Permeabilita ich cievnej steny umožňuje ukladanie imunokomplexov do cievnej steny.

Poradiačná vaskulitída je špecifická forma zápalu alebo poškodenia krvných ciev, ktorá vzniká ako neskorá komplikácia rádioterapie. Nevzniká ako primárne autoimunitné ochorenie, ale ako sekundárny stav vyvolaný poškodením cievneho tkaniva v dôsledku ionizujúceho žiarenia. Žiarenie spôsobuje zápal, nekrózu buniek a chronické zmeny, ktoré vedú k zhrubnutiu cievnej steny, stenóze lúmenu a potenciálne k oklúzii cievy. Poškodenie ciev sa vyvíja postupne a klinické prejavy sa môžu objaviť mesiace, roky, dokonca až desaťročia po ukončení rádioterapie (zvyčajne 2 až 25 rokov). Môže postihovať cievy rôznych veľkostí (malé, stredné aj veľké), najmä v oblastiach, ktoré boli ožarované.

Tabuľka 17. Prehľad sekundárnych vaskulitíd

Vaskulitídy vyvolané infekciou	Priama invázia baktérií, vírusov, plesní, rickettsií, prvokov do cievnej steny Nepriama reakcia (ukladanie imunokomplexov do cievnej steny)
Vaskulitídy sprevádzajúce difúzne choroby spojivového tkaniva	Systémový lupus erythematodes Reumatoidná artritída Sjögrenov syndróm Systémová skleróza Dermatomyozitída Reumatická horúčka Relabujúca polychondritída

	Zmiešaná choroba spojiva
Vaskulitídy pri malígnych ochoreniach	Lymfómy Myelómy Karcinómy
Potransplantačná vaskulitída	
Vaskulitída asociovaná so systémovými ochoreniami	Sarkoidóza
Liekmi indukovaná vaskulitída	Analgetiká Antiarytmiká Antibiotiká Antihelmintiká DMARDs NSAIDs Antiastmatiká Antidiabetiká Antihistaminiká Antihypertenzíva Antikoagulanciá Antiuratiká Cytostatiká, imunosupresíva Dermatologiká Dietetiká Diuretiká H2-antagonisty Chemoterapeutiká Sulfónamidy Psychofarmaká Vakcíny Vitamíny
Poradiačná vaskulitída	

Zdroj: Štvrtinová, et al., 2008

ZÁVER

Vaskulitídy predstavujú heterogénnu skupinu ochorení s rôznou etiológiou, patogenézou, klinickým obrazom, liečbou a prognózou, ktorých spoločným charakteristickým znakom je zápalové postihnutie cievnej steny. To vedie časom k obštrukcii lúmenu a niekedy ku vzniku aneuryziem. V dôsledku toho môže byť porušená integrita cievnej steny a porušená perfúzia orgánov. Klinické príznaky sú jednak spôsobené ischémiou tkanív zásobovaných poškodenými cievami a jednak ide o príznaky systémového zápalu, ako sú horúčka, myalgie, artralgie, anémia, nechutenstvo, hmotnostný úbytok.

Vaskulitídy predstavujú často už v iniciálnej, nešpecifickej fáze život ohrozujúce ochorenia, preto je vynakladaná snaha o čo najskoršiu diagnostiku týchto ochorení, aby mohla byť iniciovaná liečba skôr, ako dôjde k ireverzibilnému orgánovému postihnutiu a fatálnemu priebehu ochorenia.

Identifikácia systémovej vaskulitídy je na začiatku veľmi náročná, vzhľadom na to, že klinické prejavy sú väčšinou nešpecifické a zahŕňajú únavu, cefaleu, subfebrility, febrility, nechutenstvo, alteráciu stavu, myalgie, artralgie, bolesti brucha, konjunktivitídy, faryngitídy, kožné prejavy, purpury. Raynaudov syndróm a ložiskové nekrotické zmeny na akrách sú prejavmi pokročilého štádia vaskulitíd a sú často asociované už s rozvinutým orgánovým postihnutím.

Diagnostika, sledovanie a liečba pacientov s vaskulitídou sú veľmi náročné. Vaskulitída je vo včasných štádiách diagnostikovaná per exclusionem, vylúčením zápalových, infekčných, autoimunitných, trombotických a malígnych ochorení. Postihnutie veľkých tepien možno dokázať zobrazovacími vyšetreniami (ultrasonografia, CT angiografia, MR angiografia), postihnutie arteriol, kapilár, venúl sa prejaví hlavne v klinickom obraze (purpurou, urtikáriou) a možno ho potvrdiť histologickým vyšetrením odobratej vzorky tkaniva. V diagnostike sa využíva stanovenie laboratórnych markerov zápalu, imunologické vyšetrenia a u niektorých vaskulitíd sa uplatňujú aj sérologické vyšetrenia.

Veľká časť vaskulitíd je považovaná za zriedkavé ochorenia („orphan diseases“), čo reflektuje ich veľmi nízky výskyt v populácii. V Európskej únii je choroba považovaná za zriedkavú, ak postihuje menej ako 50 osôb zo 100 000 (rozhodnutie č. 1295/1999/EC Európskeho parlamentu a rady z 29. apríla 1999). Príklady zahŕňajú Takayasuovu arteriitídu, polyarteriitis nodosa, Kawasakiho chorobu, mikroskopickú polyangiitídu, granulomatózu s polyangiitídou, eozinofilnú granulomatózu s polyangiitídou, Behçetovu chorobu, IgA vaskulitídu, kryoglobulinemickú vaskulitídu. Obmedzený počet pacientov komplikuje realizáciu veľkých klinických štúdií, realizujú sa skôr malé, observačné štúdie, zvyšuje to význam medzinárodných

registrov a medzinárodnej spolupráce. ,,Orphan diagnózy“ majú právny rámec, ktorý podporuje vývoj špecifickej liečby pre zriedkavé ochorenia (,,orphan drugs“), rýchlejší schvaľovací proces, poskytuje finančné stimuly pre farmaceutické firmy. Vďaka ,,orphan statusu“ sa vyvinuli moderné lieky ako rituximab, mepolizumab či tocilizumab.

Vaskulitídy predstavujú multisystémové ochorenia a pri ich diagnostike, monitorovaní aktivity ochorenia a rozhodovaní o liečbe je potrebná multiodborová spolupráca. Internista, angiológ spolupracuje s odborníkmi v odboroch reumatológia, nefrológia, imunológia, pneumológia, rádiológia, hematológia, kardiológia, neurológia, fyziatria, dermatológia, angiochirurgia.

Pacienti často vyžadujú špecializovanú starostlivosť na reumatologických klinikách. Angiológia má nezastupiteľnú úlohu, najmä pri vaskulitídach postihujúcich veľké cievy. Angiológ poskytuje hodnotenie perfúzie, identifikáciu stenóz či aneuryziem, sleduje progresiu vaskulárneho poškodenia a prispieva k rozhodovaniu o intervenciách, či už chirurgických alebo endovaskulárnych. Kombinácia klinickej vyšetrovacej zručnosti, zobrazovacích metód (ultrazvuk, CT, MR, angiografia) a sledovania hemodynamiky umožňuje efektívne monitorovať aktivitu ochorenia a predchádzať závažným komplikáciám.

Výzvou ostáva včasná diagnostika, správna diferenciálna diagnostika a kontinuálna spolupráca viacerých špecialistov. Pre vaskulitídy zvlášť platí, že diagnostiku uľahčuje, ak sa na ochorenie myslí a je v odbornej verejnosti o nej isté povedomie. Vaskulitídy sú príkladom ochorení, kde sú interdisciplinárny prístup, personalizovaný manažment a dlhodobé sledovanie kľúčom k predchádzaniu závažných orgánových komplikácií a prispievajú k zníženiu morbidity a mortality.

Vaskulitídy sú skupinou ochorení, ktorá zo všetkých cievnych ochorení najnázornejšie v praxi potvrdzuje multidisciplinárnu povahu angiológie a podčiarkuje význam spolupráce angiológa s ďalšími špecialistami v procese diagnostiky aj liečby.

ZOZNAM POUŽITEJ LITERATÚRY

1. Antonelou, M., Abro, A., Heath, R., et al. 2022. Comparison of outcomes using the rituximab originator MabThera with the biosimilar truxima in patients with ANCA-associated vasculitis. *Scand J Rheumatol* 51:135-41.
2. Bolognia, J. L., Schaffer, J. V., Cerroni, L. Dermatology: 2-Volume Set. 4th edition. Elsevier, 2017.
3. Češka, R., a kol. Interna. 3. vydanie. Praha: Triton, 2020. 964 s. ISBN 978-80-7553-780-5.
4. De Groot, K., Harper, L., Jayne, D.R., et al. 2009. Pulse versus daily oral cyclophosphamide for induction of remission in antineutrophil cytoplasmic antibody-associated vasculitis: A randomized trial. *Ann Intern Med* 150,10:670–680.
5. Dejaco, C., Ramiro, S., Bond, M., et al. 2024. EULAR recommendations for the use of imaging in large vessel vasculitis in clinical practice: 2023 update. *Ann Rheum Dis* 83,6:741-751.
6. Dejaco, C., Ramiro, S., Duftner, C., et al. 2018. EULAR recommendations for the use of imaging in large vessel vasculitis in clinical practice. *Ann Rheum Dis* 77,5:636-643.
7. Ehlers, L., Askling, J., Bijlsma, H.W., et al. 2019. 2018 EULAR recommendations for a core data set to support observational research and clinical care in giant cell arteritis. *Ann Rheum Dis* 78,9:1160-1166.
8. Gorelik, M., Chung, S.A., Ardalan, K., et al. 2022. 2021 American College of Rheumatology/Vasculitis Foundation Guideline for the Management of Kawasaki Disease. *Arthritis Care Res (Hoboken)* 74,4:538-548.
9. Grayson, P.C., Ponte, C., Suppiah, R., et al.; DCVAS Study Group. 2022. 2022 American College of Rheumatology/European Alliance of Associations for Rheumatology Classification Criteria for Eosinophilic Granulomatosis with Polyangiitis. *Ann Rheum Dis* 81,3:309-314.
10. Grayson, P.C., Ponte, C., Suppiah, R., et al.; DCVAS Study Group. 2022. 2022 American College of Rheumatology/EULAR Classification Criteria for Takayasu Arteritis. *Arthritis Rheumatol* 74,12:1872-1880.
11. Hatemi, G., Christensen, R., Bang, D., et al. 2018. 2018 update of the EULAR recommendations for the management of Behçet's syndrome. *Ann Rheum Dis* 77,6:808-818.

12. Hellmann, D.B. 1993. Immunopathogenesis, diagnosis, and treatment of giant cell arteritis, temporal arteritis, polymyalgia rheumatica, and Takayasu´s arteritis. *Curr Opin Rheumat* 5:25-32.
13. Hellmich, B., Agueda, A., Monti, S., et al. 2020. 2018 Update of the EULAR recommendations for the management of large vessel vasculitis. *Ann Rheum Dis* 79,1:19-30.
14. Hellmich, B., Sanchez-Alamo, B., Schirmer, J.H., et al. 2024. EULAR recommendations for the management of ANCA-associated vasculitis: 2022 update. *Ann Rheum Dis* 83,1:30-47.
15. Henegar, C., et al.; French Vasculitis Study Group. 2008. A paradigm of diagnostic criteria for polyarteritis nodosa: analysis of a series of 949 patients with vasculitides. *Arthritis Rheum* 58,5:1528-38.
16. https://commons.wikimedia.org/wiki/File:Purpuraschoenleinhennoch2.JPG
17. https://health.ec.europa.eu/rare-diseases-and-european-reference-networks/rare-diseases_en
18. Chung, S.A., Gorelik, M., Langford, C.A., et al. 2021. 2021 American College of Rheumatology/Vasculitis Foundation Guideline for the Management of Polyarteritis Nodosa. *Arthritis Care Res (Hoboken)* 73,8:1061-1070.
19. Chung, S.A., Langford, C.A., Maz, M., et al. 2021. 2021 American College of Rheumatology/Vasculitis Foundation Guideline for the Management of Antineutrophil Cytoplasmic Antibody-Associated Vasculitis. *Arthritis Care Res (Hoboken)* 73,8:1088-1105.
20. International Study Group for Behçets disease. 1990. Criteria for diagnosis of Behçets disease. *Lancet* 335:1078-80.
21. Jennette, J.C. 2013. Overview of the 2012 revised International Chapel Hill Consensus Conference nomenclature of vasculitides. *Clin Exp Nephrol* 17,5:603-606.
22. Karetová, D., Chochola, M., a kol. Vaskulární medicína. Praha: Maxdorf s. r. o., 2017. 381 s. ISBN 978-80-7345-536-1.
23. Kodet, O. 2021. Vaskulitidy z pohledu dermatologa. *Čes-slov Derm* 96,3:97-160.
24. Lightfoot, R.W. Jr., Michel, B.A., Bloch, D.A., et al. 1990. The American College of Rheumatology 1990 criteria for the classification of polyarteritis nodosa. *Arthritis Rheum* 33, 8:1088-93.

25. Maz, M., Chung, S.A., Abril, A., et al. 2021. 2021 American College of Rheumatology/Vasculitis Foundation Guideline for the Management of Giant Cell Arteritis and Takayasu Arteritis. *Arthritis Rheumatol* 73,8:1349-1365.
26. Mills, J.A., et al. 1990. The American College of Rheumatology 1990 criteria for the classification of Henoch-Schönlein purpura. *Arthritis Rheum* 33,8:1114-21.
27. Pavelka, K., Vencovský, J., Horák, P., a kol. Revmatologie. 2. vydanie. Praha: Maxdorf s. r. o., 2018. 899 s. ISBN 978-80-7345-583-5.
28. Ponte, C., Grayson, P.C., Robson, J.C., et al.; DCVAS Study Group. 2022. 2022 American College of Rheumatology/EULAR Classification Criteria for Giant Cell Arteritis. *Arthritis Rheumatol* 74,12:1881-1889.
29. Robson, J.C., Grayson, P.C., Ponte, C., et al.; DCVAS Investigators. 2022. 2022 American College of Rheumatology/European Alliance of Associations for Rheumatology classification criteria for granulomatosis with polyangiitis. *Ann Rheum Dis* 81,3:315-320.
30. Roztočil, K., Piťha, J., a kol. Nemoci končetinových cév. 2. vydanie. Praha: Maxdorf s. r. o., 2021. 199 s. ISBN 978-80-7345-707-5.
31. Ruperto, N., Ozen, S., Pistorio, A., et al.; Paediatric Rheumatology International Trials Organisation (PRINTO). 2010. EULAR/PRINTO/PRES criteria for Henoch-Schönlein purpura, childhood polyarteritis nodosa, childhood Wegener granulomatosis and childhood Takayasu arteritis: Ankara 2008. Part I: Overall methodology and clinical characterisation. *Ann Rheum Dis* 69,5:790-7.
32. Shionoya, S., Ohta, T., Nishikimi, N.: Definition der Endangiitis aus klinischer Sicht. S. 8-10. In: Heidrich, H.: Thromboangiitis obliterans. Morbus Winiwarter-Buerger. Stuttgart-New York: Georg Thieme Verlag, 1988.
33. Singh, S., Jindal, A.K., Pilania, R.K. 2018. Diagnosis of Kawasaki disease. *Int J Rheum Dis* 21:36-44.
34. Suppiah, R., Robson, J.C., Grayson, P.C., et al.; DCVAS INVESTIGATORS. 2022. 2022 American College of Rheumatology/European Alliance of Associations for Rheumatology classification criteria for microscopic polyangiitis. *Ann Rheum Dis* 81,3:321-326.
35. Štvrtinová, V., et al. Choroby ciev. 1. vydanie. Bratislava: SAP, s. r. o., 2008. 896 s. ISBN 978-80-8095-025-5.

ZOZNAM SKRATIEK

µg	mikrogram
µg/l	mikrogram/liter
µmol/l	mikromol/liter
5-ASA	kyselina 5-aminosalicylová
ACE inhibítory	inhibítory angiotenzín konvertujúceho enzýmu
AECA	protilátky proti endotelu
AHA	Americká kardiologická spoločnosť
amp.	ampulka
ANA	antinukleárne protilátky
ANCA	protilátky proti cytoplazme neutrofilov
Anti-C1q vaskulitída	vaskulitída s prítomnosťou protilátok proti C1q zložke komplementu
Anti-ds DNA	protilátky proti dvojvláknovej deoxyribonukleovej kyseline
Anti-GBM protilátky	protilátky proti glomerulárnej bazálnej membráne
Anti-TNF-α protilátky	protilátky proti tumor nekrotizujúcemu faktoru-alfa
ASA	kyselina acetylsalicylová
C1q	C1q zložka komplementu
C3	C3 zložka komplementu
C4	C4 zložka komplementu
C5	C5 zložka komplementu
C9	C9 zložka komplementu
c-ANCA	cytoplazmatický typ protilátok proti cytoplazme neutrofilov
CD	diferenciačný antigén
cm	centimeter
CMP	cievna mozgová príhoda
CMV	cytomegalovírus
CNS	centrálny nervový systém
CRP	C-reaktívny proteín
CT	počítačová tomografia
CTA	počítačová tomografická angiografia
DADA2	deficit adenozín deaminázy 2
DMARDs	chorobu modifikujúce antireumatické lieky

DNA	deoxyribonukleová kyselina
EBV	Epstein-Barrovej vírus
EGPA	eozinofilná granulomatóza s polyangiitídou
EKG	elektrokardiogram
ENA	protilátky proti extrahovateľným nukleárnym antigénom
event.	eventuálne
fenotyp BfF	fenotyp faktora B alternatívnej cesty aktivácie komplementu
FW	sedimentácia erytrocytov
g	gram
g/deň	gram/deň
g/kg	gram/kilogram
GF	glomerulárna filtrácia
GPA	granulomatóza s polyangiitídou
H2-antagonisty	antagonisty H2 receptorov
HBsAg	povrchový antigén vírusu hepatitídy B
HBV	vírus hepatitídy B
HCV	vírus hepatitídy C
HE	farbenie hematoxylín-eozín
HIV	vírus ľudskej imunodeficiencie
HLA	ľudský leukocytový antigén
HRCT	počítačová tomografia s vysokým rozlíšením
CH50	test na stanovenie celkovej aktivity komplementového systému klasickou cestou
IgA	imunoglobulín A
IgA1	podtrieda 1 imunoglobulínu A
IgE	imunoglobulín E
IgG	imunoglobulín G
IgM	imunoglobulín M
IGV	IgA vaskulitída
IL-1	interleukín-1
IL-6	interleukín-6
IVIG	intravenózny imunoglobulín

kg	kilogram
KV	kryoglobulinemická vaskulitída
L	driekový
l	liter
LMWH	ang. low molecular weight heparin - heparín s nízkou molekulovou hmotnosťou
mg	miligram
mg/deň	miligram/deň
mg/kg	miligram/kilogram
mg/kg/deň	miligram/kilogram/deň
mg/l	miligram/liter
mg/m^2	miligram/meter štvorcový
mg/týždeň	miligram/týždeň
MIS-C	multisystémový zápalový syndróm u detí
ml	mililiter
ml/min./1,73 m^2	mililiter/minúta/povrch tela
mm	milimeter
mm/hod.	milimeter/hodina
mmHg	milimetre ortuťového stĺpca
mmol/l	milimol/liter
MPA	mikroskopická polyangiitída
MR, MRI	magnetická rezonancia
MRA	magnetická rezonančná angiografia
napr.	napríklad
NK bunky	natural killer bunky, ,,prirodzene zabíjačské“ bunky
NSAIDs	nesteroidné antiflogistiká
OBA	obrovskobunková arteriitída
ºC	stupeň Celzia
ORL	otorinolaryngológia
PAN	polyarteriitis nodosa
p-ANCA	perinukleárny typ protilátok proti cytoplazme neutrofilov

PAS pozitivita	pozitivita farbenia metódou periodic acid schiff (reakcia kyseliny periodovej so Schiffovým činidlom)
PCR	polymerázová reťazová reakcia
PET/CT	pozitrónová emisná tomografia/počítačová tomografia
PGI_2	prostaglandín I_2, prostacyklín
PIMS	detský zápalový multisystémový syndróm
PR 3	protilátky proti proteináze 3, cytoplazmatický typ protilátok proti cytoplazme neutrofilov
RNA	ribonukleová kyselina
RTG	röntgen
SLE	systémový lupus erythematodes
TAO	thromboangiitis obliterans - obliterujúca tromboangiitída
Th	hrudníkový
TNF-α inhibítor	inhibítor tumor nekrotizujúceho faktora-alfa
TNF-α	tumor nekrotizujúci faktor-alfa
USA	United States of America - Spojené štáty americké
USG	ultrasonografia

ZOZNAM OBRÁZKOV

Obr. 1 Etiológia vaskulitíd 7

Obr. 2 70-ročný pacient s kraniálnou OBA s postihnutím superficiálnej temporálnej artérie 21

Obr. 3 PET/CT skeny u 56-ročnej pacientky s extrakraniálnou OBA – porovnanie na rovnakých úrovniach pred zahájením liečby (vľavo) a po 6 mesiacoch liečby (vpravo) 22

Obr. 4 PET/CT skeny u 56-ročnej pacientky s extrakraniálnou OBA – porovnanie na rovnakých úrovniach pred zahájením liečby (vľavo) a po 6 mesiacoch liečby (vpravo) 22

Obr. 5 Histologický obraz aorty 68-ročnej pacientky s extrakraniálnou OBA, po Bentallovej operácii pre aneuryzmatickú dilatáciu ascendentnej aorty a aortálnu stenózu pri bikuspidálnej aortálnej chlopni, farbenie HE, zväčšenie 20x 23

Obr. 6 Livedo reticularis u 32-ročného pacienta s PAN 32

Obr. 7 Kožné postihnutie u 32-ročného pacienta s PAN 33

Obr. 8 Kožné postihnutie u 32-ročného pacienta s PAN s nekrotizujúcou vaskulitídou 33

Obr. 9 Kožné postihnutie u 32-ročného pacienta s PAN s nekrotizujúcou vaskulitídou 33

Obr. 10 Kožné postihnutie u 32-ročného pacienta s PAN s nekrotizujúcou vaskulitídou, po transmetatarzálnej amputácii ľavej dolnej končatiny pre gangrénu po trombotizácii digitálnych artérií 33

Obr. 11 Kožné postihnutie u 46-ročného pacienta s MPA 43

Obr. 12 Ulcerácie na predkolení u 46-ročného pacienta s MPA 43

Obr. 13 Sedlovitá deformita nosa u 66-ročnej pacientky s GPA 54

Obr. 14 Sedlovitá deformita nosa u 66-ročnej pacientky s GPA 54

Obr. 15 Granulómy v parenchýme pľúc na RTG hrudníka (55-ročná pacientka s GPA s postihnutím pľúc) (znázornené šípkou) 55

Obr. 16 Granulómy v parenchýme pľúc na CT pľúc (68-ročný pacient s GPA s postihnutím pľúc (znázornené šípkami) 55

Obr. 17 Kožné postihnutie pri Henochovej-Schönleinovej purpure 61
Obr. 18 Postihnutie kože u 35-ročnej pacientky s chronickou hepatitídou C a zmiešanou kryoglobulinémiou (typ II kryoglobulinémie), s kryoglobulinemickou vaskulitídou a postihnutím kože vo forme hmatnej purpury na dolných končatinách pred liečbou 65
Obr. 19 Postihnutie kože u 35-ročnej pacientky s chronickou hepatitídou C a zmiešanou kryoglobulinémiou (typ II kryoglobulinémie), s kryoglobulinemickou vaskulitídou a postihnutím kože vo forme hmatnej purpury na dolných končatinách pred liečbou 65
Obr. 20 35-ročná pacientka s chronickou hepatitídou C a zmiešanou kryoglobulinémiou, s kryoglobulinemickou vaskulitídou, po liečbe antivirotikami a rituximabom 65
Obr. 21 35-ročná pacientka s chronickou hepatitídou C a zmiešanou kryoglobulinémiou, s kryoglobulinemickou vaskulitídou, po liečbe antivirotikami a rituximabom 65
Obr. 22 Ulkus jazyka u 34-ročného pacienta s Behçetovou chorobou 70
Obr. 23 Ulkus penisu u 34-ročného pacienta s Behçetovou chorobou 70
Obr. 24 Kožné postihnutie u 34-ročného pacienta s Behçetovou chorobou 70
Obr. 25 Kožné postihnutie u 34-ročného pacienta s Behçetovou chorobou 70
Obr. 26 Vaskulitické zmeny na prstoch u 34-ročného pacienta s Behçetovou chorobou 71
Obr. 27 Postihnutie vlasatej časti u 34-ročného pacienta s Behçetovou chorobou 71
Obr. 28 Postihnutie kože u 34-ročného pacienta s Behçetovou chorobou 71
Obr. 29 Iridocyklitída u 34-ročného pacienta s Behçetovou chorobou 71
Obr. 30 38-ročná pacientka s TAO a anamnézou fajčenia 79
Obr. 31 38-ročná pacientka s TAO a anamnézou fajčenia po amputácii distálnych článkov prstov pravej ruky 80
Obr. 32 38-ročná pacientka s TAO a anamnézou fajčenia po amputácii distálnych článkov prstov pravej ruky 80

ZOZNAM TABULIEK

Tab. 1 Názvoslovie vaskulitíd (podľa International Chapel Hill Consensus Conference Nomenclature of Vasculitides) 8

Tab. 2 Klasifikácia Takayasuovej arteriitídy 15

Tab. 3 Klasifikačné kritériá American College of Rheumatology/European Alliance of Associations for Rheumatology pre Takayasuovu arteriitídu z roku 2022 16

Tab. 4 Klasifikačné kritériá American College of Rheumatology/European Alliance of Associations for Rheumatology pre OBA z roku 2022 24

Tab. 5 Odporúčania American Heart Association pre diagnostiku Kawasakiho syndrómu 30

Tab. 6 Klasifikačné kritériá American College of Rheumatology pre PAN 37

Tab. 7 Navrhnuté novšie diagnostické kritériá pre PAN 38

Tab. 8 Klasifikačné kritériá mikroskopickej polyangiitídy podľa American College of Rheumatology/European Alliance of Associations for Rheumatology z roku 2022 44

Tab. 9 Dávkovanie kortikosteroidov (mg/deň, prednizón) v kombinovanej liečbe s rituximabom alebo cyklofosfamidom s cieľom indukcie remisie u mikroskopickej polyangiitídy a granulomatózy s polyangiitídou podľa štúdie PEXIVAS 46

Tab. 10 Klasifikačné kritériá American College of Rheumatology/European Alliance of Associations for Rheumatology pre EGPA z roku 2022 50

Tab. 11 Klasifikačné kritériá American College of Rheumatology/European Alliance of Associations for Rheumatology pre GPA z roku 2022 56

Tab. 12 Úprava dávkovania pulznej liečby intravenóznym cyklofosfamidom použitá v štúdii CYCLOPS 58

Tab. 13 Klasifikačné kritériá IgA vaskulitídy 62

Tab. 14 Infekčné agens súvisiace so vznikom kryoglobulinémie 64

Tab. 15 Diagnostické kritériá Behçetovej choroby 73

Tab. 16 Diagnostické kritériá TAO 81

Tab. 17 Prehľad sekundárnych vaskulitíd 85

Vaskulitídy
Učebnica pre vysoké školy

Autor: MUDr. Katarína Tokarčíková, PhD.

Vydavateľ: Univerzita Pavla Jozefa Šafárika v Košiciach
Vydavateľstvo ŠafárikPress

Rok vydania: 2026
Počet strán: 99
Rozsah: 5,86 AH
Vydanie: prvé

DOI: https://doi.org/10.33542/VAS-0482-8
ISBN 978-80-574-0482-8 (e-publikácia)