UNIVERZITA PAVLA JOZEFA ŠAFÁRIKA V KOŠICIACH
Lekárska fakulta
Neurologická klinika

Získané demyelinizačné ochorenia centrálneho nervového systému-diferenciálna diagnostika

MUDr. Marianna Vitková, PhD.

Košice 2022

Získané demyelinizačné ochorenia centrálneho nervového systému- diferenciálna diagnostika

Vysokoškolský učebný text

Autor:
MUDr. Marianna Vitková, PhD.
Neurologická klinika, Lekárska fakulta, UPJŠ v Košiciach

Recenzenti:

MUDr. Darina Slezáková, PhD
II. Neurologická klinika LFUK a UNB Bratislava, Limbová 5, Bratislava 833 05

Doc.MUDr. Pavel Šiarnik,PhD
I. Neurologická klinika LF UK a UN Bratislava, Mickiewiczova 13, 813 69 Bratislava

Tento text je publikovaný pod licenciou **CC BY NC ND** Creative Commons Attribution-NonCommercial-No-derivates 4.0 („Uveďte pôvod – Nepoužívajte komerčne - Nespracovávajte“)

Za odbornú a jazykovú stránku tejto publikácie zodpovedá autor. Rukopis neprešiel redakčnou ani jazykovou úpravou.

Umiestnenie: www.unibook.upjs.sk
Dostupné od: 06.09.2022

ISBN 978-80-574-0117-9 (e-publikácia)

Obsah

Úvod 5

2. Myelinizácia 6

2.1 Myelín 6

2.2 Oligodendrocyty 6

2.3 Funkcia ODC 8

2.4 Biochemické zloženie myelínu 9

2.5 Funkcia myelínu 11

3. Rozdelenie demyelinizačných ochorení 11

4. Neinfekčné zápalové ochorenia 13

4.1 Sclerosis multiplex (SM) 13

4.2 Neuromyelitis optica spectrum disorders (NMOSD) 21

4.3 MOGAD- (Myelin ologodendrocyte glycoprotein associated disorders) 25

4.4 Akútna demyelinizačná encefalomyelitída (ADEM) 24

5. Metabolické príčiny leukoencefalopatií 28

5.1 Centrálna pontínna a extrapontínna myelinolýza (CPM/EPM) 28

5.2 Deficit vitamínu B12 30

5.3 Hashimotova encefalopatia 33

5.4 Syndróm posteriórnej reverzibilnej encefalopatie 34

5.5 Celiakia a neceliakálna gluténová senzitivita 34

5.6 Marchiafava-Bignamiho choroba 38

6. Toxické leukoencefalopatie 39

6.1. Postradiačné poškodenie CNS 40

6.2 Leukoencefalopatie indukované chemoterapeutikami, antimikrobiálnymi látkami a cytostatikami 42

6.3 Leukoencefalopatie indukované enviromantálnymi toxínmi 43

6.3.1 Oxid uhoľnatý (CO) 43

6.3.2 Organické rozpúšťadlá- benzén, toluén 45
6.3.3 Metanol 45
6.3.4 Návykové látky 46

7. Infekčné-zápalové ochorenia 47
7.1 Syfilis 47
7.2 AIDS (Acquired imunodeficiency syndrome) 50
7.3 Whipplova choroba 51
7.4 Brucelóza 53
7.5 Neuroborelióza 55
7.6 Progresívna multifokálna leukoencefalopatia 58
7.7 Subakútna sklerotizujúca panencefalitída (SSPE) 61

8. Hypoxicko-ischemické príčiny leukoencefalopatií 62
8.1 Zmeny bielej hmoty mozgu súvisiace so starnutím/ischemické príčiny 62
8.2 Neaterosklerotické príčiny ischemickej leukoencefalopatie 64
8.3 Subkortikálna arteriosklerotická encefalopatia (Binswangerova choroba) 64
8.4 Migréna 65
8.5 CNS vaskulitídy a vaskulopatie 66
8.5.1 Leukoencefalopatie pri systémových ochoreniach spojiva 67
8.5.1.1 Behcetova choroba 70
8.5.1.2 Sclerodermia 71
8.5.1.3 Antifosfolipidový syndróm (APS) 73
8.5.1.4 Sjogrenov syndróm 76
8.5.1.5 Systémový lupus erythematosus (SLE) 78
9.Praktické implikácie a záver 81
Zoznam použitej literatúry 87

1 Úvod

Demyelinizačné ochorenia CNS predstavujú problematiku, s ktorou sa neurológ prakticky denne stretáva vo svojej praxi. Súčasná klasifikácia demyelinizačných ochorení CNS podľa van der Knaapa a Valka z r. 2005 zahŕňa 97 vrodených a získaných ochorení, ktoré spôsobujú demyelinizácie bielej hmoty mozgu a miechy. Pre väčšinu z týchto ochorení neexistuje definitívny test, ktorý by jednoznačne potvrdil diagnózu, preto je jej stanovenie výsledkom dôkladného zhodnotenia anamnestických údajov, klinického priebehu, neurologického nálezu a výsledkov zobrazovacích a laboratórnych vyšetrení.

Diferenciálna diagnostika demyelinizačných ochorení patrí svojim rozsahom, nárokmi na znalosti lekára a na interpretáciu výsledkov ďalších klinických a paraklinických vyšetrení k náročným oblastiam neurológie.

Cieľom tejto učebnice je podať podrobný a čo najpresnejší prehľad poznatkov o získaných demyelinizačných ochoreniach CNS, ich etiopatogenéze, klinickom obraze a diagnostických možnostiach.

2 Myelinizácia

Centrálny nervový systém (CNS) pozostáva štrukturálne z dvoch hlavných komponent: bielej a sivej hmoty mozgu a miechy. **Biela hmota** je tvorená množstvom axónov, ktoré sú pokryté myelínovým obalom, čo jej dáva typickú bielu farbu. Okrem myelinizovaných axónov obsahuje aj množstvo gliálnych buniek (astrocyty, oligodendrocyty, mikrogliálne bunky), nenachádzajú sa tu telá neurónov, ktoré sú uložené v sivej hmote mozgu a miechy (1). **Sivá hmota** CNS obsahuje telá neurónov s dendritmi. Obsah myelínu v sivej hmote mozgu je minimálny, nachádza sa okolo intrakortikálnych a intranukleárnych vláken. Relatívne vyšší obsah myelínu je v oblasti thalamu a globus pallidus (1).

2.1 Myelín

je jednou zo základných zložiek bielej hmoty mozgu a miechy. V CNS je tvorený oligodendrocytmi (ODC) a v periférnom nervovom systéme (PNS) Schwannovými bunkami. Proces myelinizácie začína približne v 4. gestačnom mesiaci a je úplne ukončený až v dospelosti daného jedinca. U dieťaťa narodeného v riadnom termíne väčšina štruktúr ešte nie je kompletne myelinizovaná, v niektorých častiach proces myelinizácie len začína. Počas 1. roka života je myelín prítomný už vo všetkých oblastiach CNS, avšak jeho maturácia pokračuje niekoľko rokov. Platí všeobecné pravidlo:

1. Myelinizácia neurálnych štruktúr začína v čase, keď tieto štruktúry začínajú byť funkčné.
2. Väčšina axónov je myelinizovaná v smere zhodnom so smerom vedenia nervového impulzu.
3. Najprv sa začína myelinizácia v PNS, až potom v CNS.
4. Prvé sú myelinizované axóny senzitívnych neurónov, až potom motorických neurónov.
5. Myelinizácia začína skôr v neurónoch primárnych kôrových oblastí ako asociačných.
6. Myelinizácia napreduje z oblasti miechy smerom rostrálnym a rozširuje sa z centrálnych častí mozgu smerom do periférie (1).

2.2 Oligodendrocyty

Oligodendrocyty sú kľúčové bunky v procese myelinizácie v oblasti CNS. Vznikajú diferenciáciou z prekurzorových oligodendrocytových buniek - OPC (oligodendrocyte

precursor cell). Vývoj ODC môžeme rozdeliť do 4 odlišných fáz podľa morfológie buniek jednotlivých vývojových štádii a špecifických markerov, ktoré exprimujú na svojom povrchu (Obr 1).

1.stupeň – OPC (oligodendrocyte precursor cell), prekurzorová oligodendrocytová bunka

Ide o pohyblivé, bipolárne bunky s vysokou proliferačnou schopnosťou. Bunky na svojom povrchu exprimujú GT3 gangliozid špecificky viažúci protilátku A_2B_2. Ďalšími markermi, exprimovanými na povrchu buniek sú GD3 gangliozid, receptor pre PDGF–α (platelet-derived growth factor) a proteoglykan NG2. Väčšina OPC je aktívnych v embryonálnom a perinatálnom období, avšak určité množstvo (5-8 % všetkých gliálnych buniek) sa nachádza aj v mozgu dospelého človeka. Tieto OPC tvoria potenciál pre remyelinizáciu. Na rozdiel od embryonálnych typov majú nižšiu motilitu, dlhšiu dobu bunkového cyklu a dlhší čas diferenciácie.

2. stupeň: pro-OL (pro-oligodendrocyte), pro-oligodendrocyty

Pro-oligodendrocyty exprimujú na svojom povrchu rovnaké markery ako OPC, ale naviac sú exprimované špecifické sulfatidy viažúce protilátku O4. Tieto bunky majú ešte stále mitotickú aktivitu, ale už strácajú motilitu a začínajú vytvárať viacpočetné výbežky. Na konci tejto fázy dochádza k zástave bunkového cyklu a k terminálnej diferenciácii pro-OL na nezrelý oligodendrocyt, ktorý už nie je schopný ďalšieho delenia.

3. stupeň: nezrelý oligodendrocyt (immature OL)

Tieto bunky majú na svojom povrchu rovnaké markery ako pro-OL, naviac začínajú exprimovať galactocerebrosid (GalC) a CNP-ázu (2,3-cyclic nucleotide 3 fosfodiesteráza). Tieto bunky ešte nie sú schopné myelinizácie.

4. stupeň: zrelý oligodendrocyt (mature OL)

Ide o zrelé ODC, ktoré sú v plnom rozsahu schopné myelinizácie. Exprimujú na svojom povrchu rovnaké markery ako nezrelé oligodendrocyty, ako aj MBP (myelin basic protein), PLP (proteolipid protein), MAG (myelin associated protein) a MOG (myelin oligodendocyte glycoprotein). Sú to bunky strednej veľkosti s malým počtom krátkych výbežkov. Cytoplazma ODC obsahuje viac mitochondrií, veľký Golgiho komplex, vyvinuté cisterny granulárneho endoplazmatického retikula a početné mikrotubuly (2).

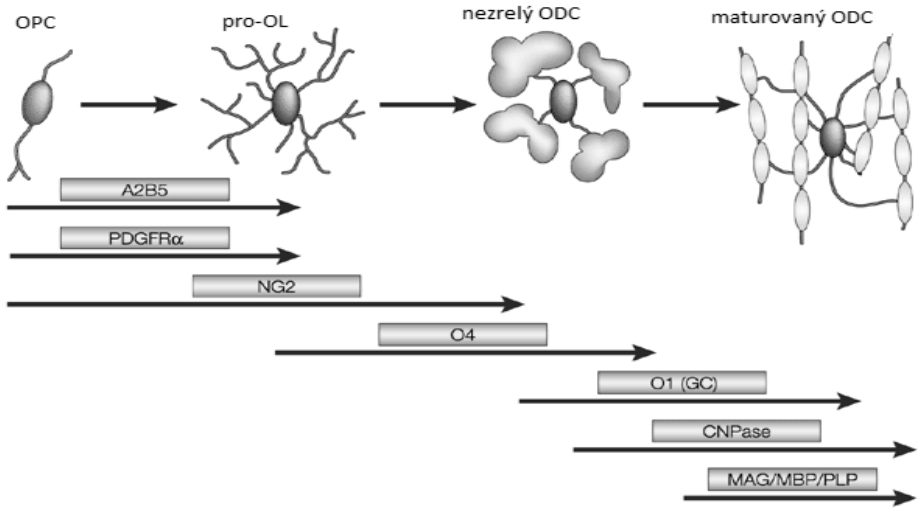

Obr 1 Prehľad diferenciácie ODC

2.3 Funkcia oligodendrocytov

Najviac ODC sa nachádza v bielej hmote mozgu, kde sú uložené medzi myelinizovanými axónmi. Okrem bielej hmoty ich však môžeme nájsť aj v sivej hmote, kde sú zoskupené v blízkosti tiel neurónov a nazývajú sa tzv. satelitné oligodendrocyty. Hlavnou úlohou ODC je tvorba myelínu. Jeden ODC vytvára myelín pre viaceré axóny a môže zabezpečiť myelinizáciu viac ako 40 axónom. (Obr. 2). Na jednom axóne formuje vždy jedno internódium. Praktickým dôsledkom je, že poškodenie aj malého počtu ODC môže byť príčinou rozsiahlejšieho demyelinizačného procesu.

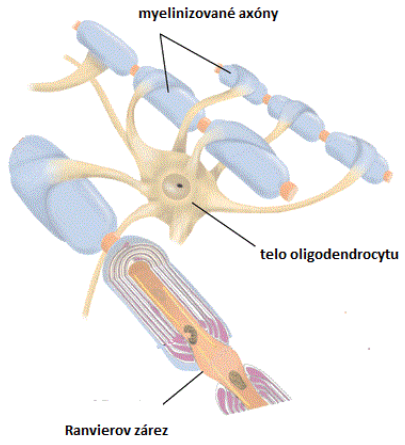

Obr 2 Myelinizácia axónu jedným oligodendrocytom.

V úvode myelinizácie tvoria ODC ploché výbežky, ktoré sa špirálovito obtáčajú okolo axónu. Hrúbka myelínového obalu je dopredu naprogramovaná a je najviac ovplyvnená priemerom axónu, ktorý má byť myelinizovaný. Následne dochádza k vytlačeniu zvyškov cytoplazmy zo

špirálovito zvinutých výbežkov ODC, čím sa protiľahlé membrány dostanú do tesného kontaktu a vytvoria kompaktnú štruktúru. Každá membrána je tvorená lipidovou dvojvrstvou a proteínmi, ktoré sú distribuované na extracelulárnom a cytoplazmatickom povrchu membrány. Proteínové vrstvy na extracelulárnych stranách protiľahlých membrán fúzujú a vytvoria tzv.intraperiodickú líniu. Proteínové vrstvy na cytoplazmatickom povrchu membrán tvoria tzv. „major dense line“. Tieto línie sú od seba oddelené lipidovou dvojvrstvou. Najmenšia jednotka, ktorá môže byť definovaná ako myelín je 5-vrstvová štruktúra, kde sa strieda proteín- lipid- proteín- lipid- proteín (Obr 3). Po ukončení myelinizácie myelínový obal aj axón ostávajú na sebe závislé. Pre normálnu funkciu axónov je potrebný intaktný myelínový obal a naopak, zachovanie myelínového obalu si vyžaduje integritu axónu (1,3).

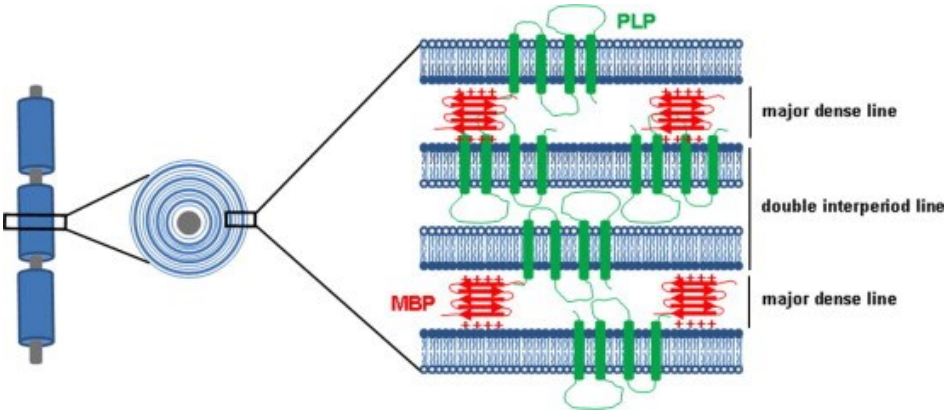

Obr 3 Jednotka myelínu, 5-vrstvová štruktúra so striedaním vrstiev proteín- lipid-proteín- lipid- proteín (prevzaté z Baron, 2010 sú súhlasom držiteľa autorských práv).

2.4 Biochemické zloženie myelínu

Chemické zloženie myelínovej membrány je odlišné od chemického zloženia cytoplazmatickej membrány ODC. V procese myelinizácie totiž dochádza k tvorbe a zakomponovaniu myelín špecifických lipidov, integrálnych a povrchových proteínov do membrány ODC, ktorá sa týmto procesom stáva membránou myelínovou. Niektoré proteíny sa nachádzajú prevažne na extracelulárnom povrchu plazmatickej membrány, iné na intracelulárnom. Membrány myelínového obalu majú vysoký obsah lipidov (70-80% suchej hmotnosti) s prevahou nasýtených mastných kyselín s dlhým reťazcom. Tento vysoký podiel lipidov je zodpovedný za ich vysokú stabilitu. Koncentrácia proteínov je nižšia , tvorí 20-30% suchej hmotnosti (Tab 1).

Lipidy: tvoria až 70-80% suchej hmotnosti myelínu. Podiel jednotlivých lipidov: 30% *cholesterol*, 30% *glykosfingolipidy* (cerebrozidy, sulfatidy a gangliosidy) a 40% *fosfolipidy*

(fosfatidylcholín, fosfatidylserín, fosfatidyletanolamín, fosfatidylinositol a sfingomyelín). Najdôležitejším fosfolipidom je fosfatidyletanolamín v plasmalogénovej forme (mastná kyselina naviazaná na 1.väzbovej je aldehydová forma).

Proteíny: tvoria 20-30% suchej hmotnosti. Najviac zastúpenými sú PLP (proteolipid protein) a MBP (myelin basic protein). *PLP a jeho izoforma DM20* tvoria asi 50% všetkých proteínov. Izoforma DM20 sa vyskytuje predovšetkým v embryonálnom a perinatálnom období, zatiaľ čo PLP hlavne v maturovanom myelíne. Ide o integrálny transmembránový proteín, ktorý 4-krát prechádza membránou a jeho funkciou je zrejme formácia a stabilizácia intraperiodickej línie. *MBP- myelin basic protein* je povrchový proteín lokalizovaný na cytoplazmatickej strane membrány, stabilizuje tzv. „major dense line“ tým, že umožňuje apozíciu cytoplazmatických povrchov membrány. Má viacero izoforiem, tvorí 30-35% všetkých proteínov. Je to antigén, ktorý sa experimentálne využíva na iniciáciu experimentálnej alergickej encefalomyelitídy (EAE). *MAG- myelin associated glycoprotein* je lokalizovaný v najpovrchovejšej vrstve myelínu. Jeho funkcia nie je presne známa, predpokladá sa, že funguje ako „lepidlo“ medzi axónmi vo zväzku a tiež ako povrchový bunkový receptor, ktorý sa podieľa na prenose informácie do hlbších vrstiev myelínu.

Ostatné proteíny: OSP- oligodendocyte specific protein, MOBP- myelin associated oligodendrocyte basic protein, MOSP-myelin/oligodendrocyte specific protein sú zastúpené v relatívne malých množstvách.

Myelín špecifické enzýmy: CNP-áza (2,3-cyclic nucleotide 3 fosfodiesteráza) a cholesterolester hydroláza (1).

Tab 1. Biochemické zloženie myelínu

Lipidy *(70-80%)*	***Proteíny (****30-35%)*	***enzýmy***
Cholesterol (27,7%)	**PLP** (50%)	**CNP**
Glykosfingolipidy (27,5%) cerebrosidy sulfatidy	**MBP** (30-35%) **MAG** (1%) **MOG** (0,05%)	**Cholesterol ester hydroláza**
Fosfolipidy (43,1%) fosfatidylamín fostatidylcholín fosfatidyl serín fosfatidylinositol sfingomyelín	**OMgp** **OSP** **MOBP** **MOSP**	

2.5 Funkcia myelínu

Myelínový obal obklopuje axóny s výnimkou ich zakončení a oblastí Ranvierových zárezov. Myelín je účinným izolantom a vedenie nervového vzruchu cez myelín je zanedbateľné. Depolarizácia na myelinizovanom axóne preto „preskakuje“ z jedného Ranvierovho zárezu na druhý, čo označujeme ako saltatórne vedenie nervového vzruchu. Ide o rýchly dej a myelinizovaný axón vedie nervové vzruchy až 50- krát rýchlejšie ako nemyelinizovaný (4) .

3 Rozdelenie demyelinizačných ochorení

Nomenklatúra ochorení charakterizovaných poškodením myelínu nie je jednotná, v literatúre sa môžeme stretnúť s viacerými pojmami- demyelinizačné ochorenia, leukoencefalopatie, dysmyelinizácia, ochorenia bielej hmoty mozgu atď.

Demyelinizácia je charakterizovaná stratou normálne formovaného maturovaného myelínu. Môže vzniknúť primárne, ak dochádza k poškodeniu ODC alebo priamym poškodením samotného myelínu, alebo sekundárne následkom degenerácie a straty axónov. Za ***demyelinizačné ochorenia*** (ako sú v literatúre označované) sú považované tie, pri ktorých dochádza k primárnemu poškodeniu myelínu. Okrem pojmu demyelinizácia sa môžeme stretnúť s pojmom ***dysmyelinizácia,*** ktorý označuje narušenie samotného procesu myelinizácie, čo vedie k formovaniu abnormálneho myelínu alebo insuficientnej nepravidelnej myelinizácii. Vyskytuje sa v rámci vrodených leukoencefalopatií. ***Hypomyelinizácia*** označuje deficientnú depozíciu myelínu. ***Retardovaná myelinizácia*** je definovaná ako oneskorená myelinizácia. Všetky ochorenia pri ktorých dochádza výlučne alebo predominatne k poškodeniu bielej hmoty mozgu označujeme ako ***leukoencefalopatie (1).***

Leukoencefalopatie rozdeľujeme na vrodené a získane. Získané leukoencefalopatie rozdelil van der Valk a kol. (1) podľa príčiny do viacerých skupín:

1. Neinfekčné zápalové demyelinizačné ochorenia

a) Sclerosis multiplex

b) Akútna diseminovaná encefalomyelitída (ADEM) a akútna hemoragická encefalomyelitída (AHEM)

c) Spektrum ochorení neuromyelitis optica (NMOSD-Neuromyelitis optica spectrum disorders))

2. Infekčné zápalové demyelinizačné ochorenia

a) Subakútna HIV encefalitída

b) Progresívna multifokálna leukoencefalitída

c) Brucelóza

d) Subakútna sklerotizujúca panencefalitída

e) Kongenitálna cytomegalovírusová infekcia

f) Whippleova choroba

g) Iné infekcie

3. Toxicko-metabolické demyelinizačné ochorenia

a) Toxické endogénne a exogénne leukoencefalopatie

b) Centrálna pontínna a extrapontínna myelinolýza

c) Intoxikácia soľou

d) Marchiafava-Bignami syndróm

e) Malnutrícia

f) Deficit vitamínu B12, deficit folátu

g) Paraneoplastické syndrómy

h) Syndróm posteriórnej reverzibilnej encefalopatie

4. Hypoxicko-ischemické demyelinizačné ochorenia

a) Posthypoxicko– ischemická leukoencefalopatia novorodencov

b) Oneskorená posthypoxicko –ischemická leukoencefalopatia

c) Subkortikálna arteriosklerotická encefalopatia (Binswangerova choroba)

d) Vaskulitídy

e) Vaskulopatie inej etiológie

5. Traumatické príčiny

a) Difúzne axonálne poškodenie

Samostatnou rozsiahlou kapitolou sú vrodené demyelinizačné ochorenia, niektoré z nich sa môžu manifestovať aj v adultnom veku a mali by byť súčasťou diferenciálnej diagnostiky demyelinizačných ochorení (1). Ich etiológia, diagnostika a klinický obraz presahujú rámec tejto publikácie, nakoľko táto práca je zameraná na získané demyelinizačné ochorenia a ich vzájomné odlíšenie medzi sebou- klinicky, rádiologicky a laboratórne.

4 Neinfekčné zápalové ochorenia

4.1 Sclerosis multiplex (SM)

Sclerosis multiplex je chronické dysimunitné ochorenie CNS, ktoré je spúšťané u geneticky predisponovaných jedincov doteraz neidentifikovateľným agensom a je charakterizované poškodením bielej a sivej hmoty mozgu a miechy.

Epidemiológia

Prevalencia ochorenia je geograficky dependentná (5). Najvyšší výskyt ochorenia je v krajinách mierneho pásma severnej pologule, smerom k rovníku klesá. Postihuje predovšetkým príslušníkov kaukazskej rasy. Prvé prejavy ochorenia vznikajú medzi 20. až 40. rokom života, častejšie sú postihnuté ženy a to v pomere k mužom 2:1 (6).

Etiológia

Etiológia SM nie je presne objasnená, predpokladá sa kombinácia vnútorných (genetických) a vonkajších faktorov (UV žiarenie, vírusy, hygienické podmienky, fajčenie, nutričné faktory, deficit vitamínu D).

Vnútorné (genetické) faktory: dodnes je preskúmaných niekoľko desiatok génových lokusov, ktoré sú asociované so SM. Známa je asociácia s génmi HLA (Human leukocyte Antigen) komplexu: HLA DRB5*0101, HLA DRB1* 1501, či s génmi pre IL-2 receptor a IL-7 receptor (7). Ochorenie nie je dedičné, ale u príbuzných pacientov je riziko rozvoja SM vyššie, u monozygotných dvojičiek asi 25- krát, pričom jednovaječné dievčatá majú vyššie riziko ako chlapci. U dvojvaječných dvojčiat a prvostuňových príbuzných je riziko rozvoja SM vyššie 7 až 10- krát ako v bežnej populácii (8).

Rasa: je všeobecne známe, že častejšie sú postihnutí príslušníci bielej kaukazskej rasy, niektoré etnické skupiny majú veľmi nízku incidenciu – Laponci, Japonci, Eskimáci, Maurovia, americkí Indiáni, africkí černosi (9).

Vonkajšie faktory:

Geografická distribúcia: existuje určitá závislosť výskytu ochorenia na zemepisnej šírke, častejší je výskyt v miernom pásme severnej pologule (severná Európa, Rusko, Kanada, USA) a v Austrálii, prakticky sa nevyskytuje v okolí rovníka. Prevalencia ochorenia u príslušníkov rovnakej rasy nie je vždy konštatná, závisí od oblastí kde žijú- vyššia je v regiónoch vzdialenejších od rovníka a nižšia okolo rovníka. Na základe tohto poznatku sa predpokladá účasť určitých typov vírusov typicky sa vyskytujúcich v danej oblasti na etiopatogenéze ochorenia (9). Na druhej strane aj v oblastiach s vysokou prevalenciou existujú rozdiely

medzi jednotlivými etnickými skupinami. Dokumenuje to rozdiel prevalencií na Sicílii a Malte (Maurovia), kde je asi 10- krát nižšia prevalencia (10).

Infekcie: do súvislosti so SM sa dáva viacero infekcií: Ebstein-Barrovej vírus (EBV), cytomegalovírus (CMV), herpes simplex virus 1,2 – (HSV 1,2), varicella zoster vírus (VZV), vírus morbíl a rubeoly. V súvislosti s EBV infekciou sa udáva, že viac ako 99 % pacientov so SM má EBV séropozitivitu v porovnaní so zdravou populáciou, kde sa séropozitivita odhaduje na 85-95%. Najkonzistnejším nálezom súvisiacim s vyšším rizikom rozvoja SM je prítomnosť anti EBNA-1 IgG (11).

Fajčenie: 1,5-krát vyššie riziko výskytu SM je u fajčiarov (12).

Expozícia UV žiareniu a hladina vitamínu D: nízka expozícia UV žiareniu a nedostatok vitamínu D sa považujú za rizikový faktor rozvoja SM. Existuje viacero štúdii, ktoré skúmali súvislosti medzi expozíciou UV žiareniu, hladinou vitamínu D a rozvojom SM. Výsledky demonštrujú vyšší výskyt SM u detí narodených v jarných mesiacoch (13) a u detí, ktorých matky neužívali počas gravidity vitamín D (14). Častejší bol výskyt u ľudí s redukovanou expozíciou slnečnému žiareniu v detstve a adolescencii a u jedincov s nižšou sérovou hodnotou vitamínu D v porovnaní s populáciou s normálnou alebo vyššou hladinou vitamínu D (15) .

Patogenéza

Za iniciátory ochorenia sa považujú *autoagresívne T-Ly (CD4+),* ktoré sú u geneticky vnímavých jedincov prvotne *aktivované v periférnych lymfatických uzlinách* a to zrejme na podklade modelu „antigénovej mimikry.“ Táto prvotná aktivácia zvyčajne nevedie k proliferácii T-Ly dostatočnej na to, aby tieto bunky invadovali do CNS. *Opakovaná aktivácia* vedie k masívnemu pomnoženiu T-Ly, ktoré sú schopné vyhľadať svoj špecifický antigén, migrujú cez *HEB do CNS* kde spúštajú kaskádu imunologických dejov, ktorých výsledkom je zápalová reakcia s následnou deštrukciou myelínu. Táto vedie k odhaleniu nových špecifických antigénov v hlbších vrstvách myelínu, ktoré sú makrofágmi prezentované ďalším T-lymfocytom a spôsobujú ich reaktiváciu. Ide o tzv. *antigénny spreading* (rozširovanie). a vytvára sa *zápalová infiltrácia.* Zápalové prostredie atrahuje do postihnutej oblasti B-Ly *(CD20+)*, ktoré sa diferencujú *na plazmatické bunky produkujúce protilátky,* ktoré sa takisto podieľajú na udržiavaní zápalu. Ďalším mechanizmom akým B-lymfocyty poškodzujú CNS je to, že fungujú ako antigén prezentujúce bunky a produkujú viacero prozápalových cytokínov. Demyelinizované axóny na svojom povrchu exprimujú antigény MHC I triedy rozpoznávané *cytotoxickými Tc-Ly (CD8+).* Tie produkujú perforíny (vytvoria otvory v membráne, dochádza k interakcii intra a extracelulárneho prostredia

a prerušeniu axónu), alebo indukujú apoptózu ODC. V meningoch dochádza k formovaniu *štruktúr podobných lymfatickým uzlinám* s kumuláciou hlavne B-lymfocytov a plazmatických buniek, ktoré sú zdrojom chronického zápalu (16).

Poškodenie myelínu je jednou z príčin straty *axónov, ktorá je podkladom urýchlenej atrofie mozgového tkaniva.* Axonálna strata je okrem priameho imunitného poškodenia spôsobená zrejme aj excitotoxickým pôsobením glutamátu, ktorý je v malej miere odstraňovaný zo synaptickej štrbiny a uplatňuje sa efekt energetickej náročnosti vedenia vzruchu demyelinizovaným axónom (demyelinizovaný obnažený axón stráca schopnosť vedenia nervového vzruchu parciálne alebo úplne a axón sa energeticky vyčerpáva) (16).

Ochorenie je charakterizované mnohopočetným postihnutím *predominatne bielej hmoty* mozgu, najčastejšie v periventrikulárnej oblasti, v oblasti corpus callosum, juxtakortikálne, infratentoriálne a v oblasti miechy. Patomorfologickým podkladom lézií sú zápalové perivenulárne infiltráty (obsahujúce najmä aktivované T-Ly, makrofágy, B-Ly a plazmatické bunky), deštrukcia myelínu, transsekcia axónov, remyelinizácia a glióza. Okrem bielej hmoty je postihnutá aj *sivá hmota* mozgu k poškodeniu ktorej dochádza už v skorých štádiach ochorenia. Lézie nachádzame v oblasti cerebrálneho kortexu (leukokortikálne, intrakortikálne, subpiálne), v kortexe mozočka, talame či hipokampe.

Z uvedeného vyplýva, že v patogenéze SM sa uplatňuje viacero mechanizmov prevažne bunkovej, ale aj humorálnej imunity, ktoré vedú k fokálnemu aj difúznemu poškodeniu mozgu a miechy (1).

Klinické príznaky

Vznik neurologických príznakov je daný demyelinizáciou centrálnych dráh, teda kondukčným blokom. K typickým príznakom patrí *optická retrobulbárna neuritída* (bolesti za očným bulbom, rozmazané videnie, defekty zorného poľa, porucha farebného videnia), *poruchy povrchovej aj hĺbkovej citlivosti* (parestézie, hypestézie, hyperestézie, pozitívny Lhermittov príznak), *poruchy motoriky* (centrálne parézy, spasticita), *kmeňové príznaky* (centrálny vestibulárny syndróm, nystagmus, predná internukleárna oftalmoplégia, a iné), *cerebelárne príznaky* alebo *sfinkterová dysfunkcia,* ktorá je prítomná najčastejšie pri súčasnom poškodení miechy. Môže byť prítomná *kognitívna dysfunkcia*, *poruchy koncentrácie, nálady a únavový syndróm* (16).

Priebeh ochorenia

Ochorenie sa vyznačuje veľmi vysokou klinickou variabilitou. Prvé príznaky ktorými sa ochorenie manifestuje sa môžu u jednotlivých pacientov odlišovať, rovnako tak ako

závažnosť ochorenia. Neurologické symptómy sa po relapse môžu upraviť úplne, alebo len čiastočne, čím vznikajú reziduálne neurologické príznaky, ktoré sú zdrojom invalidizácie pacienta. Vo všeobecnosti platí, že v prvých rokoch ochorenia je úplna úprava klinických symptómov po relapsoch oveľa častejšia ako v neskorších fázach choroby. Po prvom relapse ochorenia, ktorý sa môže u každého pacienta prejaviť inými príznakmi nastáva obdobie klinickej remisie, kedy je stav pacienta klinicky stabilizovaný. Toto obdobie je opäť nasledované vznikom nového relapsu, ktorý sa prejaví buď vo forme nových neurologických príznakov alebo zhoršením už existujúcej neurologickej symptomatiky. Dĺžka trvania klinickej remisie (môže sa pohybovať individuálne v rozmedzí niekoľkých týždňov, mesiacov aj rokov) a frekvencia relapsov je vysoko variabilná a nedá sa dopredu predpovedať. S každým novým relapsom pacient ireverzibilne kumuluje rôzne neurologické príznaky, ktoré ho postupne invalidizujú. Funkčná disabilita sa hodnotí pomocou škály EDSS (Expanded Disability Status Scale), ktorá na základe zhodnotenia 7 systémov (vízus, motorika, senzitivita, mozgový kmeň, cerebellum, sfinkterové funkcie, cerebrálne príznaky) a schopnosti chôdze charakterizuje stupeň funkčnej disability (0-10) pre konkrétneho pacienta (17).

Forma ochorenia ktorá je charakterizovaná striedaním relapsov (relaps je definovný ako nové alebo zhoršené už existujúce neurologické príznaky, ktoré trvajú minimálne 24 hodín a nie sú spôsobené iným ochorením) a remisií sa podľa Lublinovej klasifikácie z r. 2013 nazýva *relaps-remitujúca SM (RRSM)*. Ide o najčastejšiu formu, ktorá sa vyskytuje u 85% pacientov. Väčšina pacientov (50-80 %) s RRSM prechádza po 15-20 rokoch do *sekundárne progresívnej (SPSM) formy* pre ktorú je typické progresívne zhoršovanie neurologického stavu počas najmenej 6 mesiacov s /bez ojedinelých atakov. Aj tu existuje vysoká variabilita v čase od prvých príznakov ochorenia po prechod do SPSM. Približne 10-15 % pacientov má *primárne progresívnu formu(PPSM),* ktorá je charakterizovaná trvale narastajúcim neurologickým deficitom od začiatku ochorenia (18).

Najnovšie patofyziologické poznatky o ochorení však indikujú, že neexistujú genetické či imunologické rozdiely medzi relapsujúcimi a progresívnymi formami ochoreniami a že známe klinické, patologické a rádiologické rozdiely sú skôr kvantitatívne ako kvalitatívne, čo podporuje názor, že jednotlivé formy predstavujú kontinuum tej istej choroby a nie rozdielne biologické entity.

Diagnostika

V súčasnej dobe neexistuje žiadny špecifický test, ktorý by jednoznačne potvrdil, alebo vylúčil diagnózu SM. Diagnóza býva stanovená na základe anamnézy, klinického obrazu,

nálezov pomocných vyšetrení a vylúčenia alternatívnych diagnóz. V súčasnosti platia revidované McDonaldové kritéria z r. 2017 (Tab. 2), ktoré hodnotia klinický obraz, MR nález a výsledky vyšetrenia likvoru (19).

Tab 2. Revidované McDonaldove kritéria SM z roku 2017 (19)

Klinický prejav	Požadovaný diagnostický dôkaz
Dva alebo viac atakov **Obj. klinický dôkaz 2 a viac lézií**	Žiadny
Dva alebo viac atakov **Obj. klinický dôkaz 1 lézie**	Diseminácia v priestore - DIS - 1 a viac T2 lézií v najmenej 2 zo 4 typických regiónov (periventrikulárne., juxtakortikálne., infatentoriálne, spinálne), do celkového počtu rátame aj symptomatické lézie *alebo* ďalší klinický atak na inom mieste CNS
Jeden atak **Obj. klinický dôkaz 2 a viac lézií**	Diseminácia v čase - DIT - súčasne výskyt aspoň 1 Gd+ a aspoň 1 neenhancujúcej lézie v akomkoľvek čase *alebo* - nová T2 lézia a/alebo Gd+ lézia v nasledujúcom vyšetrení v porovnaní so vstupným vyšetrením *alebo* - druhý klinický atak - DIT môže byť nahradená pozitivitou OCB v likvore
Jeden atak **Obj. klinický dôkaz 1 lézie (CIS)**	Diseminácia v priestore- DIS a súčasne diseminácia v čase - DIT *alebo* ďalší atak
Progresia neurologického postihnutia (PPMS)	Klinická progresia počas 1 roka a aspoň 2 z 3 kritérií 1- potvrdenie DIS v mozgu (aspoň 1 T2 lézia v najmenej 2 z 3 typických oblastí (periventrikulárne, juxtakortikálne/kortikálne, infratentoriálne) 2- potvrdenie DIS v mieche (aspoň 2 T2 lézie v mieche) 3- pozitívny likvor (pozitívne OCB a/alebo zvýšený IgG index)

MR mozgu a miechy

Magnetická rezonancia mozgu a miechy je kľúčovým vyšetrením pri diagnostike SM a iných demyelinizačných ochorení. K základnému protokolu MR vyšetrenia pri podozrení na SM patrí T2 vážený obraz, FLAIR (fluid-attenuated inversion recovery, natívny T1 vážený obraz a T1 vážený obraz po podaní kontrastnej látky gadolínia. Nálezy týchto konvenčných MR techník sú dôležité pre diagnostiku SM, ich senzitivita sa pohybuje sa okolo 90%, avšak špecificita nálezov je nízka a nedokáže nám poskytnúť podrobné zhodnotenie patologickej podstaty zachytených lézii. Zvýšenie špecificity umožňuje zhodnotenie lokalizácie, tvaru a veľkosti lézii (20).

Typickým nálezom pre SM sú T2/FLAIR hyperintenzívne lézie, ktoré môžu byť v T1 váženom obraze hyposignálne. Pretrvávajúce hypointezity - tzv. „black holes“ (čierne diery) sú markerom deštrukcie tkaniva s axonálnou stratou a korelujú s disabilitou významnejšie ako celkový počet T2 hyperintenzívnych lézií. Akútne lézie vykazujú po podaní kontrastnej látky (gadolínium) pozitívny enhancement, ktorý pretrváva ešte 6-8 týždňov.

Lézie pri SM su zvyčajne veľkosti 3-10mm. Niekedy však môžu byť v MR obraze prítomné aj veľké lézie s perifokálnym edémom a mass efektom, tzv. tumefaktívne lézie (Obr

4), ktoré môžu imitovať tumor alebo zápalové ložisko. Tumefaktívne lézie vykazujú po podaní kontrastnej látky periférny enhancement v tvare otvoreného prstenca (open ring enhancement). Rozlíšenie od tumoru môže byť niekedy náročné. Perifokálny edém aj mass efekt je pri tumefatívnych léziach zvyčajne menší a taktiež súčasná prítomnosť diseminovaných ložísk v ostatnej bielej hmote svedčí skôr pre diagnózu SM. V rámci diferenciálnej diagnostiky môžu byť nápomocné aj perfúzne zobrazovacie techniky (SM lézie majú oproti tumoru majú pomerne nízky prietok- CBF a objem –CBV).

Lézie pri SM sa môžu nachádzať v ktorejkoľvek časti mozgu, kde sa nachádza myelín, ale najčastejšie ich vidíme v štyroch typických lokalizáciach – periventrikulárne (vrátane corpus callosum), juxtakortikálne (v oblasti U-vláken), infratentoriálne a v oblasti miechy. Táto lokalizácia je zahrnutá aj v MAGNIMS kritériach, ktoré boli naposledy revidované v r. 2021 (Tab 3) (20).

Lézie v okolí komôr sú prevažne ovoidného tvaru, pozdĺžnou osou orientované kolmo na okraj komory (perivenulárna distribúcia) (Obr 5). V sagitálnej projekcii sa zobrazujú ako tzv. Dawsonove prsty (Obr 6). Ostatné lézie sú roztrúsené v bielej hmote frontálneho, parietálneho, okcipitálneho a zriedkavo aj temporálneho laloka (20). V skorých štádiach sa objavujú izolované lézie, postupne s progresiou ochorenia dochádza k ich splývaniu.

Lézie v oblasti miechy sú najčastejšie sú v cervikálnom úseku miechy a conus medullaris, zvyčajne nepresahujú viac ako 2 segmenty, sú bez perifokálneho edému a „mass efektu“.

Lézie pri SM vykazujú diseminácíu v priestore a čase, ktorých definícia je súčasťou McDonaldových kritérii z r. 2017 a boli navrhnutá skupinou MAGNIMS (Magnetic Resonance Imaging in Multiple Sclerosis) (19,20).

Difúzne vážené obrazy – DWI (diffusion weighted image) zobrazujú akútne lézie ako hypersignálne s korešpondujúcim hypersignálom v ADC mape. Mechanizmus, ktorý je podkladom nízkeho signálu v ADC mape nie je úplne objasnený (1) .

Tab 3. Rádiologické MAGNIMS kritéria diseminácie T2 lézii v priestore a v čase (20)

Diseminácia lézii v priestore (DIS, dissemination in space)	Diseminácia lézii v čase (DIT, dissemination in time)
Aspoň jedna T2 lézia v 2 zo 4 typických lokalizácii	súčasne výskyt aspoň 1 Gd+ a aspoň 1 neenhancujúcej lézie v akomkoľvek čase
periventrikulárne	alebo
kortikálne/juxtakortikálne	nová T2 lézia a/alebo Gd+ lézia v nasledujúcom vyšetrení v porovnaní so vstupným vyšetrením
infratentoriálne	(nerozlišuje sa či ide o symptomatické alebo asymptomatické lézie)
spinálne	

Obr 4 MR mozgu, T2VO, veľká tumeafektívna lézia v ľavej mozgovej hemisfére s perifokálnym edémom

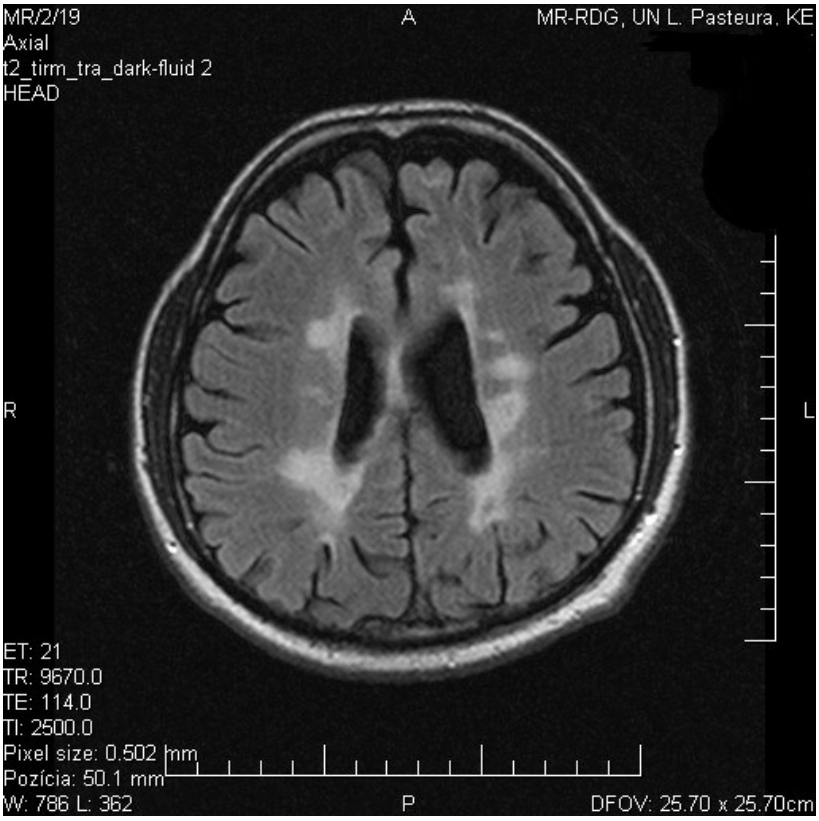

Obr 5 MR mozgu, FLAIR sekvencia. Demyelinizačné hyperintenzívne lézie periventrikulárne a v oblasti corpus callosum

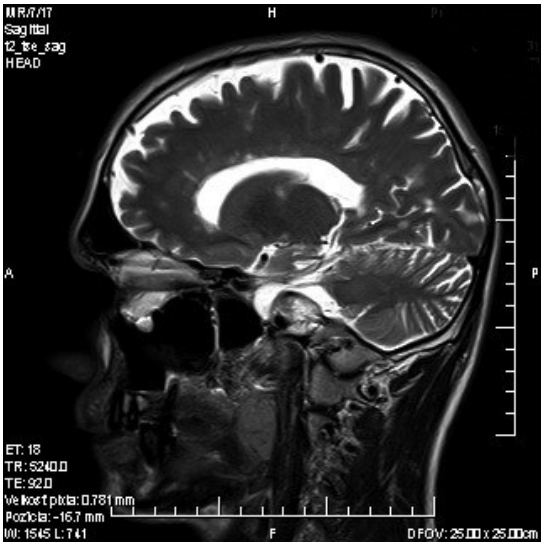

Obr 6 MR mozgu, sagitálna projekcia, T2 hyperintenzívne lézie pozdĺž corpus callosum- Dawsonove prsty

V posledných rokoch sa pomaly do klinickej praxe implementuje aj ďalší rádiologicky marker ochorenia a tým je meranie objemu mozgového tkaniva- volumetria mozgu. Znižovanie objemu mozgového tkaniva je u každého jedinca súčasťou prirodzeného starnutia mozgu. Je však známe, že atrofia mozgu je u pacientov s SM v dôsledku choroby urýchlená. Priemerná strata mozgového tkaniva sa v bežnej populácii podľa veku a pohlavia odhaduje na približne 0,2- 0,4% ročne, u pacientov s SM na 0,6-1%. Atrofiu mozgu môžeme merať viacerými metódami, ktoré môžu byť manuálne, poloautomatizované alebo plne automatizované ako je napríklad program Icobrain, ktorý dokáže vyhodnotiť atrofiu celého mozgu ale aj jednotlivých regionálnych štruktúr- sivá hmota, thalamus, corpus callosum, hippocampus a iné (21).

Detailnejší pohľad na zmeny v mozgovom tkanive poskytujú tzv. nekonvenčné MR techníky (MTR- magnetization transfer ratio, MRS – magnetic resonance spectroscopy, DIR- double –inversion recovery), ktoré vykazujú vyššiu koreláciu s klinickou disabilitou a aktivitou ochorenia, avšak ešte nie sú plne implemetované v klinickej praxi (20).

Vyšetrenie likvoru: vyšetrenie likvoru naďalej zostáva dôležitým článkom v stanovení diagnózy a je nápomocné i v diferenciálnej diagnostike.

Biochémia a elementy likvoru: hyperproteinoráchia do 800mg/l, mierna pleocytóza (zvyčajne lymfocytárna, môžu byť prítomné aj monocyty a plazmatické bunky).

Integrita HEB je u 70-80% pacientov neporušená.

Intratekálna syntéza Ig (IgG, IgM, IgA) je prítomná u vaic ako 90% pacientov s SM.

Oligoklonálne protilátky sa stanovujú metódou izoelektrickej fokusácie a bývajú pozitívne u 90-95% pacientov so SM. Najčastejšie sa stretávame s typom B (viac ako 2 pásy prítomné v likvore, ktoré nemajú koreláty v sére), zriedkavejšie je prítomný typ C (OCB sa nachádzajú aj v sére aj v likvore, ale v likvore sú súčasne prítomné pásy, ktoré nemajú sérový korelát). Stanovenie OCB izoelektrickou fokusáciou má vysokú senzitivitu 90-95%, avšak špecificita je nižšia. Pozitívne OCB v likvore sú prítomné aj pri iných ochoreniach ako sú systémové ochorenia spojiva, vaskulitídy, chronické neuroinfekcie, praneoplastické syndrómy a iné.
MRZ reakcia-polyšpecifická protilátková odpoveď býva pozitívna u 84-94% pacientov. Ide o intratekálnu syntézu protilátok proti morbilám, rubeole a herpes zoster vírusu. Ich pozitivita neznamená prítomnosť infekcie (1).
Vyšetrenie ľahkých reťazcov neurofilamentov:
Novým biomarkerom, ktorý môžeme využiť v diferenciálnej diagnostike ale najmä pri monitorovaní progresie ochorenia a účinnosti terapie SM sú ľahké reťazce neurofilamentov. Ľahké reťazce neurofilamentov sú hlavné komponenty cytoskeletu axónov a pri ich rozpade sa uvoľňujú intersticiálneho priestoru a odtiaľ do likvoru a do séra, kde ich vieme detekovať a merať. Vzhľadom na to, že hladina neurofilamntov je sére mnohonásobne nižšia v porovnaní s likvorom, musia byť na ich meranie v sére použité senzitívne techniky, ktoré dokážu tieto nízke koncentrácie odmerať. V súčasnosti je na vyšetrenie koncentrácie neurofilamnetov v sére dostupná analytická metóda Single-Molecule Array (SIMOA®).
Vyšetrenie VEP: vyšetrenie zrakových evokovaných potenciálov sa realizuje sa za účelom dôkazu demyelinizačnej alebo axonálne- demyelinizačnej lézie zrakovej dráhy (16).
Vylúčenie iných diagnóz: vzhľadom na neprítomnosť špecifického markera, ktorý by jednoznačne potvrdil alebo vylúčil SM je stanovenie diagnózy per exclusionem. Viac ako 100 ochorení môže klinicky, rádiologicky alebo laboratórne imitovať SM (22-25). Kapitola 9 popisuje najčastejšie sa vyskytujúce získané leukoencefalopatie, ich znaky podobnosti a odlišnosti od SM

4.2 Neuromyelitis optica spectrum disorders (NMOSD)

NMOSD je spektrum ochorení, do ktorého zaraďujeme neuromyelitis optica (NMO) a ďalšie syndrómy s podobným klinickým obrazom alebo prítomnosťou špecifických protilátok.

NMO je autoimunitné zápalové ochorenie CNS, ktoré je charakterizované relaps-remitujúcim priebehom (iba 15 % pacientov má monofázický priebeh, kedy sa postihnutie optického nervu a miechy vyskytujú simultánne, alebo v priebehu 30 dní) a keďže najčastejšie

postihuje optické nervy a miechu bolo NMO dlho považované za variant SM. Objav špecifických protilátok proti aquaporínu- 4, ktoré sa významne podieľajú na rozvoji tohto ochorenia viedol k označeniu NMO za samostatnú entitu a nie za podtyp SM.

Spektrum ochorení neuromyelitis optica (NMOSD) z klinického hľadiska v súčasnosti zahŕňa nielen poškodenie optických nervov a miechy ale aj iné klinické príznaky indikujúce postihnutie mozgového kmeňa, diencefala či hypothalamu (26- 32). Prevalencia NMOSD sa pohybuje 0,5-10/100 000 obyvateľov (26). Postihuje pacientov rôznej vekovej kategórie od 5 do 65 rokov, priemerný vek vzniku prvých príznakov je 37 rokov. Častejšie sú postihnuté ženy a to v pomere 5:1 (31).

Patogenéza

V imunopatogenéze NMO majú rozhodujúcu úlohu protilátky proti aquaporínu- 4 (anti – AQP4 IgG alebo NMO IgG). Aquaporín- 4 je transmembránový proteín typu III, ktorý reguluje prestup vody cez bunkovú membránu. Tento vodný kanál je koncentrovaný na výbežkoch astrocytov, ktoré lemujú vonkajšiu stranu HEB (33). Najvyššia koncentrácia AQP4 je v periaqueduktálnej oblasti, sivej hmote miechy, v optických nervoch a periventrikulárne. AQP4-IgG protilátky prestupujú cez HEB, kde po naviazaní na cieľový antigén spúšajú lytickú komplementovú kaskádu, čo vedie k zániku astrocytov, porušeniu HEB a vzniku edému. Patologickým podkladom lézií je demyelinizácia, edém, nekróza, kavitácie, perivaskulárne a parenchýmové infiltráty pozostávajúce z aktivovaných makrofágov, eozinofilov, lymfocytov, mikroglie a perivaskulárne depozity imunoglobulínov (33).

Klinický obraz

Klinický syndróm pozostáva z opakovaných relapsov neurologickej symptomatiky. Najčastejšie ide o optickej neuritídu v kombinácii s transverzálnou myelitídou. Optická neuritída a transverzálna myelitída sa vyskytujú buď simultánne, alebo ako izolované ataky v určitom časovom odstupe. Okrem týchto príznakov sa môžu vyskytovať aj ďalšie klinické prejavy ako je syndróm area postrema, akútny kmeňový syndróm, akútny diencefalický syndróm, symptomatická narkolpeisa alebo akútny cerebrálny syndróm. Tieto klinické syndrómy sú zahrnuté v diagnostických kritériach podľa Wingerchucka z r. 2015 (34). *Optická neuritída* môže byť uni- alebo bilaterálna. V porovnaní s SM je častejšie obojstranná s ťažkým postihnutím vízu až slepotou. Zápal zvyčajne postihuje viac ako polovicu optického nervu a tiež optickú chiazmu. Asi jedna pätina pacientov má trvalú amaurózu už po prvom relapse optickej neuritídy. Rovnako *myelitída* sa klinicky prezentuje závažným postihnutím motoriky- ťažké parézy, paraparéza alebo kvadruparéza, sfinkterové poruchy s veľmi slabou

tendenciou k úprave. Asi u 20 % pacientov sa rozvíja respiračné zlyhanie v dôsledku spinálnej lézie. *Syndróm area postrema* sa prejavuje najmä relapsami čkania. Môže byť prítomná aj nausea, vomitus alebo anorexia. Príznaky *akútneho kmeňového syndrómu* sú rôznorodé (vertigo, diplopia, neuralgia n. trigeminus). *Akútny diencefalický syndróm* sa môže prejaviť hypersomniou, polyúriou, poruchami termoregulácie a inými. Môže byť prítomná aj *symptomatická narkolepsia*. Okrem postihnutia týchto štruktúr môžu byť prítomné aj *hemisferálne príznaky* (34).

Diagnostika

V súčasnosti sú akceptované diagnostické kritériá pre NMO revidované podľa Wingerchucka z r. 2015 (Tab 4), ktorých špecificita je 83% a senzitivita 87% (34, 35).

Tab 4. Diagnostické kritéria NMOSD podľa Wingerchucka, 2015

Diagnostické kritériá pre NMOSD s protilátkami AQP4-IgG

1. najmenej 1 hlavný klinický príznak
2. pozitívne AQP4-IgG
3. vylúčenie alternatívnych diagnóz

Diagnostické kritériá pre NMOSD bez AQP4-IgG alebo NMOSD kde nie je známy stav AQP4-IgG

1. najmenej 2 hlavné klinické prejavy, ktoré sú výsledkom jedného alebo viacerých atakov a spĺňajú všetky z nasledujúcich požiadaviek:
   a) najmenej jeden klinický príznak: buď optická neuritída, akútna myelitída alebo LETM, alebo syndróm area postrema
   b) diseminácia v priestore (dva a viac odlišných základných klinických príznakov)
   c) splnené vedľajšie MR kritériá
2. negatívne nález protilátok AQP4-IgG
3. vylúčenie alternatívnych diagnóz

Hlavné klinické príznaky

1. optická neuritída
2. akútna myelitída
3. syndróm area postrema
4. akútny kmeňový syndróm
5. symptomatická narkolepsia alebo akútny diencefalický syndróm s NMOSD typickými diencefalickými léziami v MR
6. symptomatický cerebrálny syndróm s typickými mozgovými léziami pre NMOSD

Vedľajšie MR kritériá NMOSD bez protilátok AQP4-IgG a NMOSD kde nie je známy stav AQP4-IgG

1. Akútna optická neuritída: vyžaduje v MR:
   a) normálny nález alebo iba nešpecifické zmeny bielej hmoty, alebo
   b) prítomnosť hyperintenzívnej lézie optického nervu v T2 obraze alebo enhancujúcu léziu v T1

obraze presahujúcu viac ako polovicu dĺžky optického nervu alebo zahŕňa optickú chiazmu 2. Akútna myelitída: intramedulárna lézia presahujúca 3 segmenty (LETM) alebo miechová atrofia presahujúca viac ako 3 segmenty u pacientov s anamnézou prekonanej akútnej myelitídy 3. Syndróm area postrema: lézie postihujúce area postrema /dorzálnu časť medulla oblongata 4. Akútny kmeňový syndróm: periependymálne kmeňové lézie
LETM – longitudinally extensive transverse myelitis lesions IPND – International consensus diagnostic criteria for neuromyelitis optica spectrum disorders

MR vyšetrenie mozgu: väčšina pacientov má v čase prvých prejavov ochorenia nález v norme. Môžu sa však vyskytovať aj T2 hyperintenzívne lézie, ktoré sú lokalizované periaqueduktálne, v okolí III a IV. mozgovej komory, lézie v oblasti hypothalamu a mozgového kmeňa, kde dominuje postihuje predĺženej miechy v area postrema (36). Pri MR vyšetrení mozgu môžeme pozorovať aj zvýšenie signálu v oblasti optických nervov aj optickej chiazmy, ktoré počas akútneho štádia vykazujú pozitívny enhancement po podaní kontrastnej látky (1).

MR vyšetrenie miechy: zobrazuje longitudinálnu transverzálnu miechovú léziu, ktorá kontinuálne presahuje cez 3 a viac miechových segmentov (v literatúre sa môžeme stretnúť aj s označením LETM, t.j. longitudinálna extenzívna transverzálna myelitída), najčastejšie v dolnom cervikálnom alebo torakálnom úseku miechy. Lézie sú častejšie lokalizované v centrálnej časti miechy a zaberajú viac ako 50% celkového objemu miechy, zatiaľ čo miechové lézie pri SM sú skôr lokalizované v posteriórnej a laterálnej oblasti miechy a nepresahujú zvyčajne cez 2 segmenty (Obr. 7) (35,37). Lézie sú v T2VO hyperintenzívne, v akútnom štádiu je prítomný perifokálny edém a pozitívny enhancement po podaní kontrastnej látky. Lézie sa neskôr môžu zmenšiť, alebo fragmentovať na viacero menších ložísk. V chronickom štádiu môže byť prítomná atrofia miechy (1).

Vyšetrenie likvoru: intratekálna syntéza Ig, ani pozitivita OCB sa vo väčšine prípadov nevyskytuje. OCB boli detekované asi u 25-30% pacientov, pri opakovanom odbere u časti pacientov došlo k ich vymiznutiu. V čase ataku môže byť prítomná ľahká pleocytóza a mierna hyperproteinoráchia (35).

Sérológia: diagnostický význam má stanovenie AQP4-IgG protilátok, ktoré bývajú pozitívne u 75-80% pacientov s NMOSD. Ich špecificita sa odhaduje na 95%, senzitivita nad 80% (34). Vyšetrujeme ich pomocou metodiky Cell Based Assay (CBA).

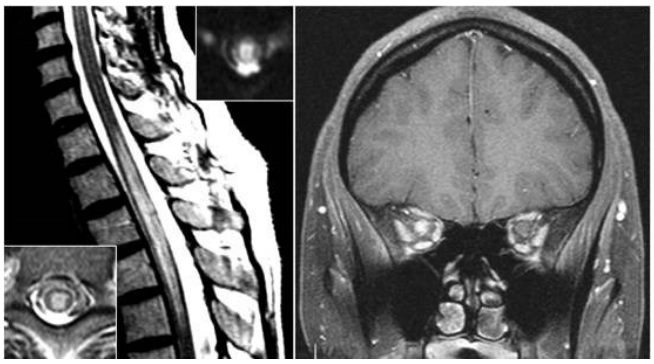

Obr 7 MR cervikálnej miechy u pacienta s NMO, T2 hyperintenzívna longitudinálna extenzívna transverzálna lézia (vľavo), MR mozgu u pacienta s NMO a optickou neuritídou (vpravo), viditeľný edém a pozitívny postkontrastný enhancement po aplikácii gadolínia (prevzaté z Jarius , 2012 so súhlasom držiteľa autorských práv).

4.3 MOGAD- (Myelin ologodendrocyte glycoprotein associated disorders)

Nedávno bolo z NMOSD vyčlenené samostatné ochorenie, ktoré nazývame MOGAD. Ide o ochorenie spojené so špecifickými protilátkami proti myelínovému oligodendrocytovému glykoproteínu (MOG), ktorý sa nachádza na povrchu oligodendrocytov. Jedná sa o zápalové ochorenie centrálneho nervového systému charakterizované relapsami imunitne sprostredkovanej demyelinizácie, ktorá postihuje predovšetkým optické nervy, miechu a mozog. Choroba predilekciu postihuje deti, prebieha buď monofázicky (40 -50%) alebo má relapsujúci priebeh (38).

Najčastejšie klinické symptómy zahŕňajú optickú neuritídu, transverzálnu myelitídu alebo cerebrálne tzv.ADEM-like príznaky encefalopatie. Novou klinickou jednotkou asociovanou s MOGAD je cerebrálna kortikálna encefalitída bolesťou hlavy, horúčkou, encefalopatiou a inými fokálnymi neurologickými príznakmi, epileptickými paroxyzmami spolu s nálezom FLAIR hypersignálu a opuchu kortexu.

V MRI mozgu vidíme viacpočetné chumáčovité T2 hyperintenzity podobné léziam pri ADEM. Ďalej môžu byť prítomné lézie hlbokej sivej hmoty, thalamu a bazálnych ganglií a podobne ako pri SM alebo NMOSD môžu byť lézie lokalizované aj v oblasti optických nervov a infratentoriálne (35).

MRI miechy: lézie charakteru LETM presahujúce cez viac ako vertebrálne segmenty sú pri MOGAD bežné a nachádzajú sa vo väčšine (60 až 100 percent) prípadov. Môžu sa vyskytnúť izolovane alebo s ďalšími pozdĺžne rozsiahlymi alebo krátkymi léziami. Na axiálnych snímkach sú lézie zvyčajne centrálne. Myelitída s MOGAD má predilekciu pre konus medullaris, čo môže vysvetliť vysokú frekvenciu dysfunkcie čriev, močového mechúra a

sexuálnej dysfunkcie u týchto pacientov. Lézie sú sprevádzané miernym až stredným edémom a môžu po podaní gadolínia enhancovať. Môžeme pozorovať aj leptomeningeálny enhancement, ktorý sa šíri až na nervové korene cauda equina čo sa klinicky prejaví léziou dolného motoneurónu.

Väčšina T2 lézií pri MOGAD v priebehu mesiacov či rokov úplne vymizne. Tento jav je veľmi užitočný pri odlíšení MOGAD od SM a NMOSD, pri ktorých lézie pretrvávajú dlhodobo (35).

Sérologia: diagnostický význam má stanovenie MOG IgG protilátok v sére alebo likvore (39).

4.3 Akútna demyelinizačná encefalomyelitída, ADEM

ADEM je monofázické demyelinizačné ochorenie CNS, ktoré sa sa najčastejšie vyskytuje u detí a mladých dospelých v odstupe niekoľkých dní až týždňov po infekcii alebo vakcinácii. Infekcia, ktorá predchádza rozvoju ochorenia je zvyčajne vírusový infekt (vírus osýpok, VZV, CMV, EBV, HSV, corona vírusy, vírus chrípky, coxackie vírusy) alebo aj bližšie nešpecifikované horúčkovité ochorenie. Okrem vírusov sa do súvislosti s ADEM dávajú aj niektoré baktérie (β hemolytické streptokoky, Mycoplasma pneumoniae, chlamýdie, borélia). K rozvoju postvakcinačnej ADEM v našich podmienkach dochádza najčastejšie po očkovaní proti hepatitíde B, rubeole, chrípke a osýpkam. Incidencia je 0,8/100 000 obyvateľov/rok, incidencia postvakcinačnej ADEM sa odhaduje 0,1-0,2/100 000obyvateľov/rok, pričom najvyššia prevalencia je pri vakcinácii proti japonskej B encefalitíde a rabies (40). Priebeh ochorenia je zvyčajne priaznivý, s úplnou úpravou neurologickej symptomatiky asi u 90% prípadov (1).

Patogenéza

V patogenéze ochorenia sa predpokladajú viaceré mechanizmy:

Fenomén molekulovej mimikry: epitopy infekčného agens sú podobné epitopom myelínu, aktivujú T lymfocyty, ktoré následne prestupujú z cirkulácie cez HEB, kde rozpoznávajú špecifické antigény a deštruujú myelínové obaly (41).

Postinfekčná teória: po priamej infekcii CNS neurotropným vírusom dochádza k poškodeniu tkaniva CNS a HEB následkom čoho dochádza k „presakovaniu“ CNS autoantigénov do systémovej cirkulácie a ich prezentácii lymfatickému systému. Tento jav vedie k narušeniu tolerancie a narastá riziko autoreaktívnej a encefalitogénnej T-Ly odpovede (42,43).

Klinický obraz

Ochorenie sa rozvíja niekoľko dní po primoinfekcii alebo vakcinácii. Latentná perióda varíruje, v priemere 7-20 dní. Začiatok klinických príznakov je zvyčajne subakútny, symptómy sú variabilné a nešpecifické - bolesti hlavy, zvýšená telesná teplota, encefalopatia, poruchy koncentrácie, letargia a multifokálne prejavy postihnutia mozgu a miechy. Môže byť prítomná retrobulbárna neuritída, parézy končatín, cerebelárna ataxia, kmeňové syndrómy, sfinkterová dysfunkcia, extrapyramídové prejavy. Zriedkavo môže byť začiatok náhly, v úvode s epileptickým paroxyzmom a progredujúcou poruchou vedomia (1).

Priebeh ochorenia

ADEM je typicky *monofázické ochorenie.* U väčšiny acientov dochádza po liečbe k úplnej úprave klinického stavu alebo ostávajú len ľahké reziduálne príznaky. 1/3 pacientov s ADEM môže mať relaps ochorenia, kedy hovoríme o *multifázickej diseminovanej encefalomyelitíde*. Ak sa relaps ochorenia vyskytne v časovej súvislosti s protizápalovou liečbou (typicky počas znižovania dávky kortikoidov alebo tesne po vysadení resp. prerušení liečby), ide o súčasť monofázického ochorenia, nie jeho reaktiváciu. Ak sa relaps vyskytne po viac ako 3 mesiacoch od prvej symptomatiky považujeme to za *reaktiváciu ochorenia*. V prípade, že relaps zahŕňa podobné symptómy (anatomickú oblasť) jako prvá príhoda, hovoríme o rekurentnej ADEM (RDEM); ak sa vyskytnú nové príznaky jedná sa o multifázická ADEM (MDEM) (44). Multifázická ADEM predstavuje hlavnú dilemu v diferenciálnej diagnostike oproti SM. Výsledky zobrazovacích vyšetrení a likvoru môžu pomôcť v rozlíšení týchto jednotiek. U približne 25% detí s diagnózou ADEM sa neskôr rozvinie sclerosis multiplex .

Diagnostika

MR mozgu: zobrazuje multifokálne lézie v mozgu a mieche. Postihujú bielu aj sivú hmotu. *Mozgové lézie* sú objemovo veľké, asymetricky distribuované, okrúhleho tvaru, alebo konfluentné. Môžu byť lokalizované supra aj infratentoriálne (mozoček, mozgový kmeň) (23), predilekčne v subkortikálnej bielej hmote (1). Typické je postihnutie štruktúr sivej hmoty – kortex, bazálne gangliá, thalamus. Lézie sú v obraze T2/FLAIR hyperintenzívne, v T1VO hypointenzívne a po podaní kontrastnej látky môžu vykazovať mierny enhancement (Obr 8). Zvyčajne nevykazujú mass efekt. V porovnaní s SM je postihnutie periventrikulárnej bielej hmoty pri ADEM menej frekventné, lézie pri SM sú zväčša menšie, oválneho tvaru a ich ohraničenie je viac zreteľné (45).

Miechové lézie majú charakter transverzálnej myelitídy, ktorá sa môže šíriť cez niekoľko segmentov.

Pri kontrolnom MR vyšetrení mozgu a miechy lézie pri monofázickom priebehu nevykazujú diseminácíu v priestore a čase, je prítomná regresia alebo úplne vymiznutie lézii. Difúzne vážené obrazy poskytujú rovnaké nálezy ako pri SM léziach- akútne lézie sú charakterizované hypersignálom v DWI s korešpodujúcim poklesom signálu v ADC mape (46).

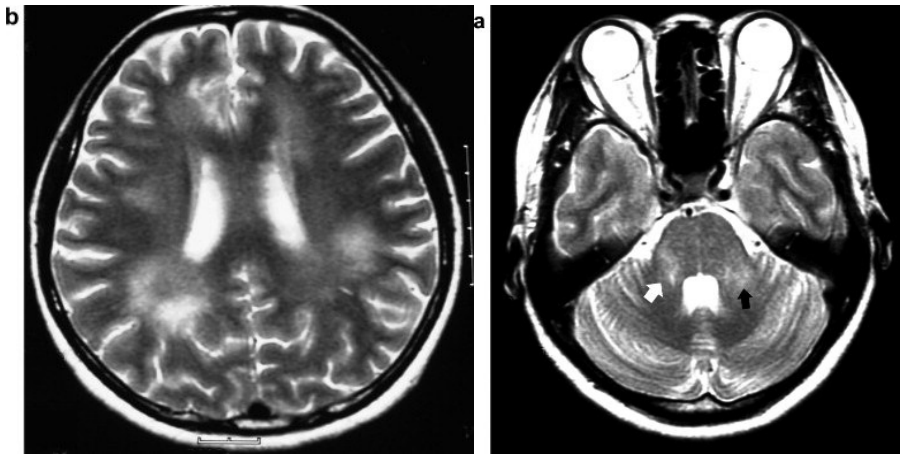

Obr 8. MR mozgu u pacienta s ADEM. T2VO zobrazuje viacpočetné lézie T2 hyperintezívne v periventrikulárnej oblasti (vľavo), demyelinizačné lézie v cerebelárnych pedunkuloch (vpravo) (prevzaté z Sawanyawisutha,2007 so súhlasom držiteľa autorských práv).

Vyšetrenie likvoru: asi u polovice pacientov je likvorový nález v norme, môže byť pozorovaná lymfocytárna pleocytóza a mierna hyperproteinoráchia do 1g/l. Intratekálna syntéza Ig a OCB sú pozitívne podľa rôznych literárnych údajov u 10-25% pacientov, menej frekventne ako pri SM (1,47).

5 Metabolické príčiny leukoencefalopatií

5.1 Centrálna pontínna a extrapontínna myelinolýza (CPM/EPM)

Definícia

Centrálna pontínna myelinolýza, známa aj ako osmotická demyelinizácia, je demyelinizačné ochorenie, ktoré postihuje prevažne centrálnu časť ponsu. V prípade, že sa ložiská demyelinizácie nachádzajú mimo ponsu, hovoríme o extrapontínnej myelinolýze. Poškodenie myelínu vzniká sekundárne ako komplikácia určitého základného ochorenia, ktoré je sprevádzané iónovou dysbalanciou, najčastejšie hyponatriémiou a jej rýchlou korekciou. Výskyt tohto ochorenia bol popísaný častejšie u alkoholikov, pri diabetickej ketoacidóze,

psychogénnom excesívnom pití vody, nadmernej produkcii antidiuretického hormónu, ťažkých infekciách, postoperačných stavoch, pri malnutrícii, chronických a malígnych ochoreniach (48).

Základnou príčinou CPM/EPM sú výkyvy v sérovej koncentrácii nátria, vo väčšine prípadov vznikajúce ako dôsledok rýchlej korekcie hyponatriémie (niekedy až na úroveň hypernatriémie). Je všeobecne známe, že pri akútnej hyponatriémii dochádza k vzniku generalizovaného cytotoxického edému mozgu. Pri chronickej hyponatriémii sa bunky mozgového tkaniva na zmenené osmotické pomery adaptujú. Ak je chronická hyponatriémia korigovaná príliš rýchlo, dochádza k osmotickému poškodeniu endotelu, uvoľneniu tesných spojení medzi endotelovými bunkami s rozvojom vazogénneho edému. Presný mechanizmus, akým dochádza k demyelinizácii nie je známy. Predpokladá sa osmotické poškodenie ODC s následnou stratou myelínu, zvažuje sa efekt myelinotoxických substancií uvoľňovaných z endotelových buniek pri ich poškodení, či priamy myelinotoxický efekt samotného edému. V bioptických vzorkách bola pozorovaná ťažká, niekedy kompletná strata myelínu a ODC. V úvode ochorenia sú axóny relatívne ušetrené, avšak v rozvinutých štádiách je prítomná kompletná strata myelínu, ODC aj axónov (1).

Klinický obraz

Väčšina pacientov u ktorých dôjde k rozvoju CPM/EPM trpí závažným primárnym ochorením spojeným s laboratórnym nálezom iónovej dysbalancie, najčastejšie hyponatriémie (sérové hodnoty < 125mmol/l). K rozvoju neurologickej symptomatiky dochádza subakútne niekoľko hodín až dní po korekcii hyponatriémie. Príznaky sú nešpecifické, závisia od lokalizácie demyelinizačnej lézie- zmätenosť, bulbárna symptomatika, ťažké motorické symptómy (hemi- alebo kvadruparézy), pupilárne zmeny, kvantitatívne poruchy vedomia (v závislosti od veľkosti lézie je prítomná somnolencia, locked- in syndróm alebo náhly nástup kómy, ktorý nie je možné vysvetliť primárnym ochorením) (49).

Diagnostika

V diagnostike nám pomáha údaj o rozvoji symptómov v náväznosti na korekciu hyponatriémie a nálezy neurozobrazovacích vyšetrení.

MRI mozgu: v úvode klinickej symptomatiky môže byť MR mozgu s normálnym nálezom, alebo sa objaví len mierne T2 hyperintezívna lézia v oblasti ponsu. Kontrolné MR po niekoľkých dňoch pri CPM zobrazí symetrickú T2/FLAIR hyperintenzívnu léziu uloženú v centre bazálnej časti ponsu - tzv. batwing-shaped, tvar ώ – krídel netopiera (Obr 9). Demyelinizácia sa rozširuje centrifugálne zo stredu a typicky šetrí okrajové časti ponsu.

V pokročilejších štádiach sa demyelinizačné lézie rozširujú do tegmentum pontis a do mesencephala. V akútnej fáze po podaní kontrastnej látky môžeme pozorovať prstencovitý enhancement, avšak pri podozrení na túto diagnózu by sme sa mali vyvarovať podávaniu kontrastných látok, nakoľko môžu zhoršiť ionovú dysbalanciu a tým aj priebeh ochorenia. Difúzne vážené obrazy zobrazujú léziu hneď po jej vzniku (1,48). DWI signál je zvýšený, ADC hodnoty korešpondujúcich miest sú vo väčšine prípadov nízke, najskôr v dôsledku cytotoxického edému. Pri extrapontínnej myelinolýze sú ložiská lokalizované najčastejšie v oblasti putamen a ncl.caudatus, zriedkavejšie v thalame, hipocampe, capsula interna a externa a hemisférach na kortikosubkortikálnom rozhraní (Obr 9). Extrapontínne lézie sa môžu vyskytovať samostatne alebo v kombinácii s pontínnou myelinolýzou (50,51).

***Vyšetrenie likvoru**:* bez patologického nálezu.

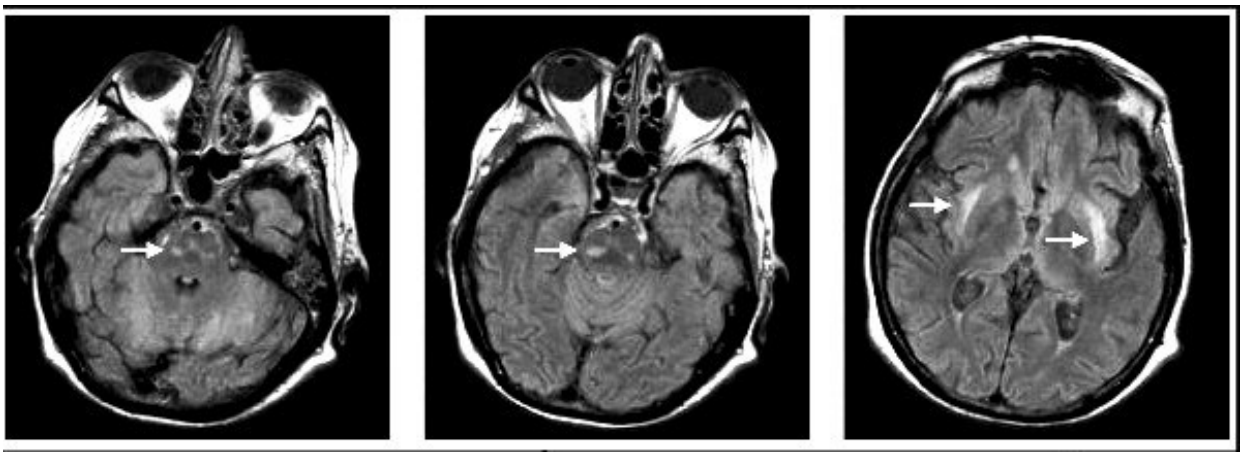

Obr .9 MR mozgu. FLAIR hyperintenzívna lézia uložená v centre bazálnej časti ponsu - tzv. batwing-shaped, tvar ώ – krídla netopiera (vľavo, v strede) a extrapontínne uložená demyelinizačná lézia (vpravo) (prevzaté z Levin 2012 so súhlasom držiteľa autorských práv).

5.2 Deficit vitamínu B12

Vitamín B12 (kobalamín) je kofaktorom enzýmu methioninsyntetázy, ktorá katalyzuje premenu homocysteínu na methionín. Methionín je ďalej metabolizovaný na S-adenosylmethionin, ktorý je nevyhnutný pre metyláciu fosfolipidov a proteínov myelínových obalov (Obr 10). Súčasne tento enzým katalyzuje premenu metyltetrahydrofolátu na tetrahydrofolát, ktorý je prekurzorom syntézy purínov a pyrimidínov- stavebných prvkov DNA. Ďalšiou reakciou, pre ktorú je nevyhnutný vitamín B12 ako kofaktor, je premena metylmalonylkoezýmu na sukcinylkoenzým A (16).

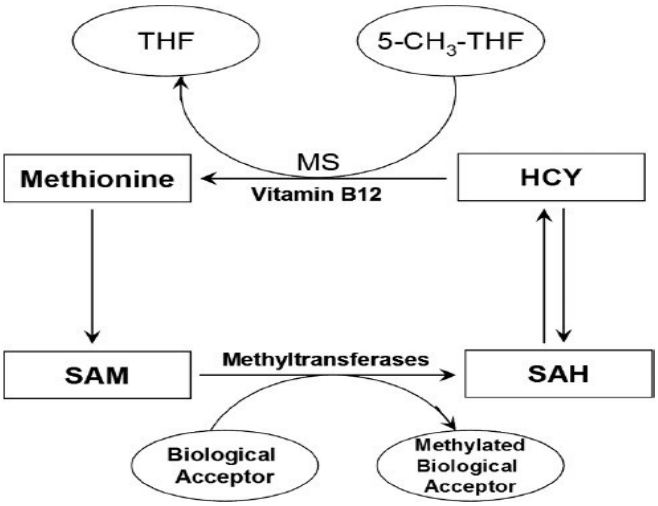

Obr 10. Metabolizmus metionínu

Etiopatogenéza

Deficit vitamínu B12 je najčastejšie spôsobený:

- nedostatočnou tvorbou tzv. intrisic faktora, ktorý je produkovaný bunkami žalúdočnej sliznice – pri autoimunitnej pernicióznej anémii alebo po gastrektómiach,
- malabsorpciou vitamínu B12 pri črevných ochoreniach,
- pri malnutrícii - napr. chronický alkoholizmus, chronické ochorenia alebo jeho nedostatočný príjem v potrave (vegáni) (16) .

Presný mechanizmus akým dochádza k poškodeniu nervového systému nie je známy, predpokladá sa poškodenie integrity myelínových membrán (hypovitaminóza B12 spôsobuje obmedzenie metylácie fosfolipidov a proteínov, ktoré sú doležitou súčasťou myelínových obalov) (52).

Klinický obraz

Deficit vitamínu B12 sa manifestuje hematologickými poruchami (perniciózna megaloblastová anémia), gastrointestinálnymi prejavmi (anorexia, hnačky) a neurologickými poruchami, ktoré sú prítomné až u 40 % pacientov s hypovitaminózou B12 a môžu byť jej prvou manifestáciou. Nie je však prítomná priama paralela medzi hematologickými a neurologickými prejavmi, ktoré môžu vzniknúť aj bez makrocytózy a anémie (16). Deficit vitamínu B12 vedie k neurologickým komplikáciam, ktoré nazývame subakútna kombinovaná degenerácia mozgu a miechy (v minulosti preferovaný názov funikulárna myelóza), ktorá je charakterizovaná demyelinizáciou v oblasti zadných povrazcov miechy s maximom zmien v oblasti krčnej a torakálnej. V rámci tejto jednotky zvyčajne v tom istom čase ako je postihnutá miecha, dochádza aj k demyelinizácii bielej hmoty mozgu (53).

Existujú však aj prípady izolovaného poškodenia mozgu bez súčasneho poškodenia miechy (1). V klinickom obraze dominujú postupne sa rozvíjajúci senzitívny a motorický deficit na končatinách s poruchou propriocepcie a vibrácie, spinálna ataxia, môže byť pozitívny Lhermittov príznak. Encefalopatia sa manifestuje bradypsychiou, depresiou, poruchami kognitívnych funkcií alebo psychotickými epizódami. Kognitívny deficit môže mať rôznu intenzitu od ľahkých foriem až po obraz ťažkej demencie (54). Podľa výsledkov niektorých štúdii môže byť raritne (1% pacientov) prítomné aj postihnutie zrakových nervov (55).

Diagnostika

Laboratórna diagnostika: pre diagnostiku je najdôležitejšie stanovenie sérovej hladiny vitamínu B12. Podľa viacerých autorov má však toto vyšetrenie nízku senzitivitu aj špecificitu a dostatočne neodráža skutočnú koncentráciu vitamínu B12 intracelulárne. Preto je vhodné súčasne vyšetriť plazmatické koncentrácie homocysteínu a kyseliny metylmalonovej, teda produktov, ktorých premenu tento prvok katalyzuje (16). Pri nedostatku vitamínu B12 je prítomné zvýšenie ich koncentrácie. Recentné štúdie potvrdili, že najsenzitívnejším a najšpecifickejším markerom pre stanovenie hladiny vitamínu B12 je koncentrácia tzv. holotranskobalamínu, čo je komplex transkobalamínu (transportná bielkovina pre kobalamín) a kobalamínu, ktorý tvorí asi 20 % celkového množstva vitamínu B12 v krvi a predstavuje biologicky aktívnu frakciu vitamínu B12 (56).

MR mozgu: stupeň abnormalít bielej hmoty varíruje od ľahkých zmien až po výrazné. Môžu sa vyskytovať:

- drobné v T2VO hyperintenzívne lézie, predilekčne lokalizované v periventrikulárnej bielej hmote, ojedinele aj subkortikálne, zvyčajne sú asymptomatické
- rozsiahle, obojstranné splývajúce a fokálne oblasti so zvýšeným signálom v T2VO s dominanciou v periventrikulárnej hmote mozgu a ušetrením infratentoriálnych oblastí (ojedinele boli popísané aj lézie v ponse a cerebelárnych pedunkuloch). Po suplementačnej liečbe môže dojsť k regresii ložísk (Obr. 11)
- súčasne môže byť prítomná aj atrofia mozgu (57).

MR miechy: miechové lézie sú T2/FLAIR hyperintezívne, lokalizované v posteriórnej časti miechy hlavne cervikálnej, v oblasti dorzálnych a laterálnych povrazcov. (1).

Vyšetrenie likvoru*:* bez patologického nálezu.

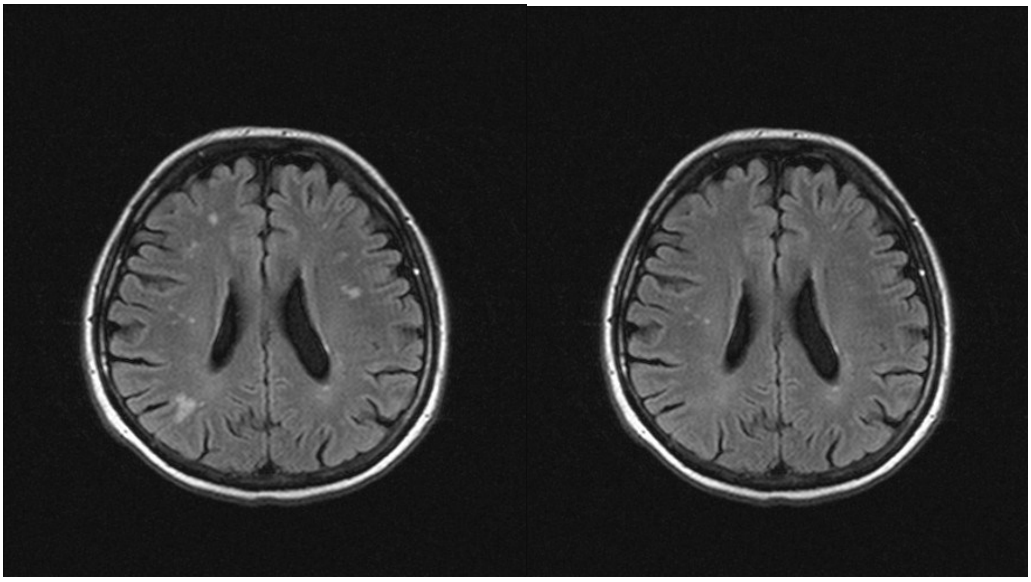

Obr 11. MR mozgu, FLAIR sekvencia u pacientky s deficitom vitamínu B12 pri prijatí. 5–8: 6 mesiacov po suplementačnej liečbe vykazuje regresiu ložísk

5.3 Hashimotova encefalopatia

Definícia

Hashimotova encefalopatia (HE) je raritné autoimunitné ochorenie charakterizované vysokým titrom antithyroidálnych protilátok a rôznymi neurologickými a psychiatrickými príznakmi. Vzhľadom na nešpecifické klinické symptómy a rôznorodý priebeh ochorenia – akútny, subakútny, chronický, progresívny alebo relaps- remitujúci, je diagnostika tohto ochorenia obtiažná a často dochádza k diagnostickým omylom (58, 59).

Predominantne sú postihnuté ženy.

Etiopatogenéza

V súčasnosti sa považujú za relevantné dva rozdielne patogenetické mechanizmy zodpovedné za poškodenie CNS: imunologicky mediovaná vaskulitída malých ciev a priamy toxický vplyv antithyroidálnych protilátok na mozgové tkanivo (60).

Klinický obraz

Typický je subakútny rozvoj encefalopatie (kognitívnej dysfunkcia, poruchy správania, psychiatrické príznaky). Môžu sa vyskytnúť epileptické záchvaty, „stroke-like“ epizódy s fokálnou neurologickou symptomatikou, tremor, myoklonické zášklby, ataxia, stav môže progredovať a dochádza k rozvoju poruchy vedomia. (1).

Diagnostika

MR mozgu: 50 % pacientov s HE má normálny MR nález mozgu. Ostatných 50 % pacientov má nálezy patologické, avšak zmeny nie sú špecifické. V akútnom štádiu môžu byť prítomné

drobné T2/ FLAIR hyperintenzívne lézie (Obr. 12), lokalizované hlavne subkortikálne, ktoré sa v difúzne vážených obrazoch javia ako hyperintenzívne s nízkym signálom na ADC mapách. Postupne môže dojsť k zväčšovaniu a splývaniu lézii do rozsiahlejších areálov. Pri adekvátnej liečbe dochádza k ústupu klinických príznakov aj MR nálezu (1,61). Táto reverzibilita je zrejme dôsledkom tranzientnej ischémie, ktorá vedie k vzniku lokalizovaného cytotoxického edému a jeho následnému vymiznutiu. Táto hypotéza je podporená aj nálezmi na SPECT, kde boli popísané hypoperfúzne ložiská a ich vymiznutie po liečbe kortikoidmi (62).

Laboratórna diagnostika: laboratórna diagnostika je založená na náleze zvýšeného titra antithyroidálnych protilátok – anti-TPO protilátky (TPO, antithyroid peroxidase antibodies) a anti-TG protilátky (TG, thyreoglobulin), ktoré sú patognomickým nálezom pre HE a sú detekovateľné v sére aj v likvore. Hladiny thyroidálnych hormónov (TSH, fT4) môžu byť v norme, alebo je laboratórne prítomná hypofunkcia štítnej žľazy (58).

Vyšetrenie likvoru: v likvore môže byť prítomná hyperproteinoráchia bez sprievodnej pleocytózy, pozitívna intratekálna syntéza Ig a pozitivita OCB. Zvýšené hodnoty antithyroidálnych protilátok sú detekovateľné aj v likvore (58).

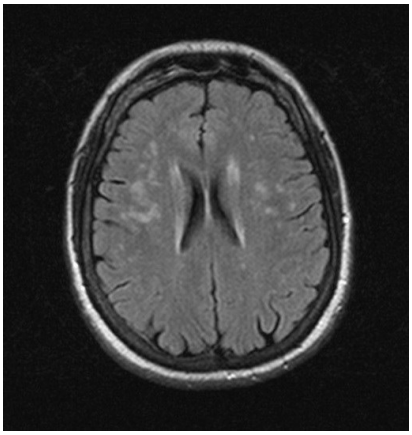

Obr 12. MR mozgu u pacientky s Hashimotovou encefalopatiou, FLAIR sekvencia. Difúzne zmeny signálu v periventrikulárnej a hlbokej bielej hmote mozgu obojstranne s rozšírením do subkortikálnej oblasti.

5.4 Syndróm posteriórnej reverzibilnej encefalopatie

Definícia

Syndróm je charakterizovaný postihnutím bielej aj sivej hmoty mozgu asociovaným s hypertenzívnou encefalopatiou pri náhlej akcelerácii krvného tlaku (TK), alebo je indukovaný niektorými liekmi (cytostatiká, imunosupresíva). Predominatne ide o poškodenie parietálneho,

okcipitálneho laloka, mozgového kmeňa a cerebella. V minulosti sa tento syndróm nazýval syndróm posteriórnej reverzibilnej leukoencephalopatie (PRLS), nové poznatky o súčasnom postihnutí sivej hmoty viedli k zmene názvu na syndróm posteriórnej reverzibilnej encefalopatie (PRES) (1).

PRES sa vyskytuje ako komplikácia viacerých ochorení, pri ktorých môže dojsť k rozvoju hypertenznej krízy: eklampsia, renálna insuficiencia, hemolyticko-uremický syndróm, trombotická trombocytopenická purpura, akútna intermitentná porfýria (1,63). Okrem hypertenzie existujú i príčiny nehypertenzné a to hlavne PRES indukovaný užívaním cytostatík a imunosupresív (cyklosporín, takrolimus) (64).

Existuje viacero teórií, ktoré sa pokúšajú vysvetliť patogenetické pozadie syndrómu. Fakt, že k vzniku PRES dochádza za rovnakých podmienok len u určitého percenta pacientov, poukazuje na účasť viacerých mechanizmov na jeho rozvoji. Jedna z teórii vysvetľujúca predominantné poškodenie parietálneho, okcipitálneho laloka, mozgového kmeňa a cerebella zohľadňuje oslabenie vazomotorickej reakcie cievnej steny pri akcelerácii TK. Lokálna regulácia prietoku tak ostáva závislá iba na sympatikovej inervácii ciev a tá je vo vertebro-bazilárnom povodí relatívne chudobná. Distálne arterioly a kapiláry v týchto oblastiach sú preto vystavené vysokému tlaku a hyperperfúzii, čo vedie k poškodeniu endotelu ciev, HEB a rozvoju vazogénneho edému. Iná teória predpokladá vznik vazospazmov a následnú ischémiu mozgového tkaniva počas hypertenznej krízy, čo bolo podporené nálezmi hypoperfúzie pri SPECT vyšetrení ako i zobrazením vazospazmov pri angiografickom vyšetrení u týchto pacientov. Pri rozvoji liekmi indukovaného PRES sa najskôr jedná o priamy toxický vplyv liekov (imunosupresív a cytotoxických liekov) na cievny endotel s uvoľnením endotelínu, následnou vazokonstrikciou ciev a tvorbou mikrotrombov (1,63).

Klinický obraz

Klinický obraz charakterizuje bolesť hlavy, nauzea, zvracanie, poruchy vízu, poruchy vedomia, epileptické záchvaty vrátane status epilepticus. Príznaky sa vyskytujú v návaznosti na vzostup krvného tlaku. Všetky príznaky ak sú adekvátne a včas liečené sú tranzientné (1).

Diagnostika

Rozpoznanie toho syndrómu je dôležité, keďže príznaky ako aj MR abnormality sú pri adekvátnej liečbe kompletne alebo parciálne reverzibilné a väčšinou vymiznú do 14 dní. Na túto diagnózu myslíme v prípade rozvoja neurologickej symptomatiky v súvislosti s hypertenznou krízou alebo pri užívaní rizikových liekov a súčasne prítomnými zmenami na MR mozgu.

MR mozgu: v MR obraze sú prítomné T2/FLAIR hyperintenzívne splývavé lézie predominantne v parietookcipitálnej oblasti, kmeni a cerebelle, raritne aj vo frontálnom laloku (Obr. 13) (65). Lézie sa nachádzajú v bielej hmote mozgu, ale zasahujú aj do priľahlého kortexu. Zriedkavo môže byť prítomný pozitívny enhancement (23). Výsledky štúdií, ktoré prezentovali využitie nových MR techník sú protichodné. V difúzne vážených obrazoch môžu lézie vykazovať zvýšený DWI signál s korešpondujúcim znížením signálu v ADC mapách (ide o oblasť cytotoxického edému, ktorý môže vyústiť do cerebrálneho infarktu; lézie sú preto často len parciálne reverzibilné) alebo zvýšením ADC (tieto lézie reprezentujú vazogénny edém a sú plne reverzibilné). Ani perfúzne MR techniky ani SPECT nepriniesli jasné výsledky (1). ***Vyšetrenie likvoru****:* bez patologického nálezu.

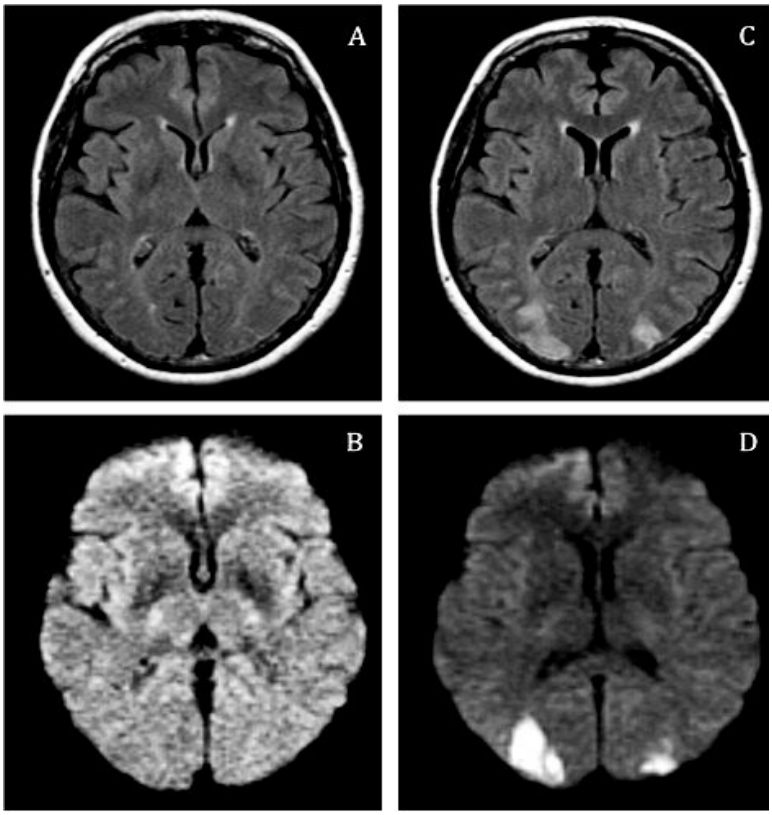

Obr 13 MR mozgu pacientky s PRES a hypertenznou krízou. Úvodné MR v čase prvých klinických príznakov zobrazuje zmenu signálu v T2VO (a) a reštrikciu difúzie na DWI (b) v oboch okcipitálnych lalokoch. Rekurencia PRES po 2 týždňoch opäť v súvislosti s hypertenznou krízou – výraznejšie hyperintenzity v okcipitálnych lalokoch (c) a reštrikcia difúzie na DWI (d) (prevzaté z Li 2013, so súhlasom držiteľa autorských práv)

5.5 Celiakia a neceliakálna gluténová senzitivita

Celiakia aj neceliakálna gluténová senzitivita môžu byť sprevádzané neurologickými komplikáciami.

Klinický obraz

Postihnutie nervového systému sa vyskytuje u 10-15 % pacientov. Môže byť postihnutý periférny aj centrálny nervový systém. Postihnutie CNS sa najčastejšie manifestuje ako cerebelárna ataxia s/bez myoklonu alebo ako gluténová encefalopatia prezentujúca sa hlavne epizodickými bolesťami hlavy, ktoré môžu napodobňovať migrénu. Menej častým prejavom gluténovej encefalopatie sú epileptické záchvaty, ktoré sa vyskytujú u 2-5% pacientov. Neurologickým prejavom môže byť aj periférna polyneuropatia, zriedkavejšie aj myopatia. Spoločným znakom je parciálna alebo úplna regresia symptómov pri vylúčení gliadínu z potravy.

Patofyziologické mechanizmy, ktoré vedú k postihnutiu nervových štruktúr nie sú dostatočne objasnené (66). V patogenéze sa uvažovalo o úlohe hypovitaminóz pri malabsorpčnom syndróme, avšak novšie údaje poukazujú na imunitne sprostredkované poškodenie nervového systému, potvrdené nálezmi perivaskulárnych infiltrátov zápalových buniek v bioptických vzorkách pacientov s neurologickým postihnutím (67).

Diagnostika:

Laboratórna diagnostika: dôležitý význam v diagnostike má stanovenie špecifických protilátok a biopsia jejunálnej sliznice. Najčastejšími protilátkami, ktoré stanovujeme sú antigliadínové (AGA) IgA/IgG, protilátky proti tkanivovej transglutamináze (tTGA: anti TG2 a anti- TG6) IgA/IgG, prípadne antiendomyziálne (AEP) protilátky detekované metódou ELISA. Menej často sa vyšetrujú antiretikulínové protilátky (ARP) (66).

MRI mozgu: V prípade gluténovej leukoencefalopatie sú prítomné lézie bielej hmoty mozgu, ktoré vznikajú buď na podklade mikroangiopatie alebo ide o imunitne sprostredkovanú zápalovú demyelinizáciu. Lézie sú zvyčajne menšie, bodkovité (Obr. 14), ale môžu byť prítomné aj rozsiahlejšie plaky najmä v periventrikulárnej oblasti (68). Pri vylúčení gliadínu z potravy dochádza k parciálnej alebo úplnej regresii symptómov, avšak lézie bielej hmoty v MR obraze zostávajú prítomné.

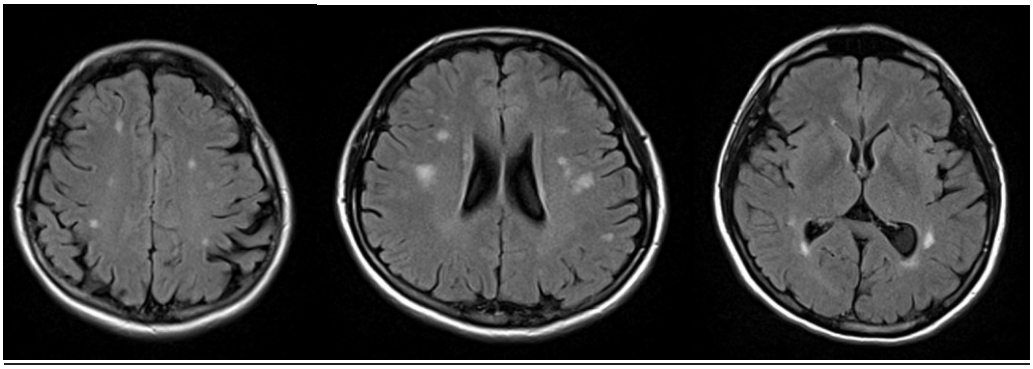

Obr 14 MR mozgu pacientky s celiakiou. Bilaterálne v periventrikulárnej a paraventrikulárnej bielej hmote T2/FLAIR hyperintenzívne lézie

5.6 Marchiafava-Bignamiho choroba

Jedná sa o raritné ochorenie charakterizované demyelinizáciou corpus callosum (CC). Najčastejšie sa vyskytuje u chronických alkoholikov v súvislosti s pitím červeného vína. Najväčší počet prípadov bol popísaný u talianských abúzerov vína.

Etiopatogenéza

Pri tomto ochorení dochádza k nekróze corpus callosum, ktorá ho postihuje ako celok, alebo len niektoré jeho časti. Najčastejšie postihnuté sú genu a splenium CC s ušetrením vláken horného a dolného okraja. V úvodných fázach je prítomná demyelinizácia s relatívnym ušetrením axónov, nasledovaná úplnou nekrózou so stratou myelínu aj axónov, ktoré sú v ďalšej fáze nahradené gliotickou jazvou (1).

Klinický obraz:

Ochorenie má 3 formy:

-*Akútna forma*: predominantné klinické prejavy sú náhle vzniknuté poruchy vedomia- sopor, kóma, postihnutie centrálneho motoneurónu s hypertóniou. Táto forma má vysokú mortalitu, pacienti väčšinou zomierajú v priebehu niekoľkých dní (69).

-*Subakútna forma* je charakterizovaná progredujúcou demenciou, hypertóniou (silná rezistencia pri akomkoľvek pasívnom pohybe končatín), obojstranným poškodením pyramídovej dráhy. Táto forma postupne progreduje do vegetatívneho stavu a smrti pacienta v priebehu niekoľkých mesiacov.

-*Chronická forma* je najmenej častá, charakterizuje ju pomaly progredujúca demencia, poruchy postoja a chôdze, dysartria, v priebehu niekoľkých rokov neurologický nález progreduje a dochádza k smrti pacienta (1).

Diagnostika

MR mozgu: na detekciu zmien pri tomto ochorení sú najvhodnejšie sagitálne projekcie, kde je viditeľná typická vzorka „rozdelenia“ corpus callosum na tri vrstvy, kde horná a dolná časť CC je relatívne ušetrená, v strednej vrstve dochádza k demyelinizácii, cystickej prestavbe a v neskoršom štádiu k atrofii (Obr 15). Okrem CC môžu byť prítomné T2/FLAIR hyperintenzívne lézie aj v ostatnej bielej hmote mozgu (1,70).

Vyšetrenie likvoru: bez patologického nálezu.

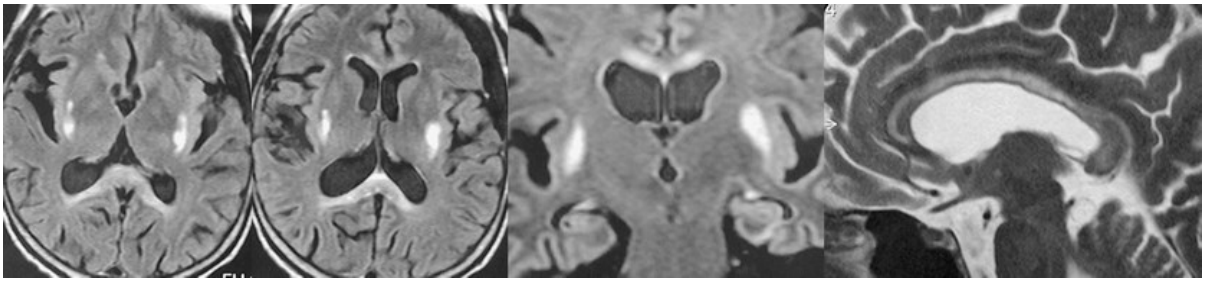

Obr 15 MR mozgu u pacienta s Marchifava-Bignami chorobou, typický nález demyelinizácie,centrálnej nekrózy s cystickou prestavbou a atrofiou corpus calosum (vpravo), demyelinizačné zmeny v capsula externa obojstranne (prevzaté z Geibprasert 2010, so súhlasom držiteľa autorských práv)

6 Toxické leukoencefalopatie

Definícia

Ide o štruktúrálne poškodenie bielej hmoty mozgu, ktoré je vyvolané expozíciou organizmu rôznym toxickým noxám (Tab. 5) (71).

Tab 5 Toxické leukoencefalopatie podľa Filley,1999

Toxické noxy	
radiačné žiarenie	
chemoterapeutiká	Metotrexát, BCNU, Cytosin arabinosid, 5-fluorouracil, Fludarabine, Levamizol, Cisplatina, ThioTepa, Interleukin 2, Interferon alfa
imunosupresíva	Cyclosporin, Tacrolimus
antimikrobiálne látky	Hexachlorofén, Amfotericín B
návykové látky	Toluén, etanol, heroín –i.v. alebo inhalačný, kokaín, NMDA-metyléndioxymetamfetamím (Extáza)
enviromentálne toxíny	CO, arzén, olovo, organické rozpúšťadlá –toluén, benzén, metanol, ortuť hliník

Etiopatogenéza

Mechanizmy, ktorými jednotlivé toxické noxy poškodzujú bielu hmotu mozgu sú rôzne. Pri niektorých noxach sú známe, pri iných sa patogenetický podklad predpokladá, alebo doteraz nebol objasnený. Môže sa jednať o poškodenie mitochondrií a oxidatívnej fosforylácie interferenciu s metabolickými pochodmi buniek, alteráciu funkcie biologických membrán s následnou instabilitou membrány, enzymatickú dysfunkciu, poškodenie na úrovni neurotransmiterov, alteráciu iónovej homeostázy atď. Toxické encefalopatie majú difúzny charakter. Platí však, že jednotlivé oblasti mozgu majú vyššiu alebo nižšiu senzitivitu voči danému toxínu. Ide o tzv. selektívnu vulnerabilitu tkaniva (1).

Klinický obraz

Typickým klinickým obrazom toxických leukoencefalopatií je tzv. neuropsychiatrický syndróm, ktorého závažnosť vo väčšine prípadov koreluje so stupňom postihnutia bielej hmoty mozgu (Tab. 6) (71).

Tab 6 Klinické prejavy toxických leukoencefalopatií podľa Filley,1999.

	Ľahký stupeň	Stredne ťažký stupeň	Ťažký stupeň
Neurobehaviorálna symptomatika	zmätenosť nesústredenosť zábudlivosť zmeny osobnosti	somnolencia apatia porucha pamäte demencia	abúlia akinetický mutizmus stupor kóma
Nálezy na MR	T2 /FLAIR hyperintensity lokalizované periventrikulárne	difúzne splývajúce,T2/ FLAIR hyperintenzívne lézie bielej hmoty mozgu	rozsiahle splývajúce lézie bielej hmoty mozgu, nekrotické ložiská
Neuropatologický podklad	intramyelínový edém so zachovaním myelínu	demyelinizácia, ale axóny nie sú poškodené	deštrukcia oligodendrocytov, strata axónov, nekróza tkaniva

6.1. Postradiačné poškodenie CNS

Vysokodávkované radiačné žiarenie (RAT, rádioterapia) je jednou z metód liečby tumorov v oblasti hlavy a krku, avšak nesie so sebou aj riziko komplikácií. Rozvoj postradiačných zmien závisí od viacerých faktorov. Je závislý na dávke žiarenia; čím vyššia dávka, tým vyššie riziko komplikácii. Za relatívne bezpečnú dávku je považovaná celková dávka pri ožiarení celého mozgu okolo 50 Gy, pri ožiarení ohraničenej časti mozgu je to 55-60 Gy a denná frakcia 1,8-2 Gy (16).

Súčasná kombinácia s aplikáciou chemoterapeutík zvyšuje riziko rozvoja leukoencefalopatie.

Z časového hľadiska rozoznávame 3 typy postradiačnej leukoencefalopatie:

1. Akútna- vznik počas aplikácie rádioterapie
2. Včasná opozdená – rozvinie sa do 6 mesiacov od zahájenia RAT
3. Neskorá opozdená – vzniká po viac ako 6 mesiacoch po RAT (16)

***Akútna encefalopatia**:* vyskytuje sa u 50 % pacientov liečených vysokodávkovanou RAT. Prejavuje sa bolesťou hlavy, nauzeou, zvracaním, malátnosťou, môžu byť prítomné febrility a prípadné zhoršenie už existujúceho neurologického deficitu. Ťažšie prípady sa prezentujú syndrómom intrakraniálnej hypertenzie (ICH), ktorý je spojený s febrilným stavom. Môžu sa vyskytnúť aj epileptické záchvaty. V najťažších prípadoch dochádza k poruchám vedomia.

Etiopatogeneticky dochádza k poškodeniu HEB a vzniku difúzneho edému mozgu, ktorý je viditeľný na MR mozgu (1).

Skorá opozdená encefalopatia: subakútne poškodenie mozgu sa objavuje po niekoľkých týdňoch až do 6 mesiacov od ukončenia RAT. Klinicky boli popísané viaceré nešpecifické symptómy- malátnosť, nadmerná denná spavosť, nausea, anorexia, časté sú tranzitórne kognitívne poruchy, zvýraznenenie už existujúcej neurologickej symptomatiky, ktoré môže napodobňovať recidívu tumoru. Tieto príznaky sú takmer vždy prechodného charakteru a odoznejú spontánne v priebehu 1-3 mesiacov. Patogenéza radiačného poškodenia bielej hmoty mozgu vychádza z reverzibilnej demyelinizácie pri primárnom poškodení gliálnych buniek, predominatne oligodendrocytov. Niektoré práce podporujú teóriu autoimunitnej reakcie proti doteraz nešpecifikovaným antigénom myelínového obalu (72).

V MR obraze mozgu sú viditeľné T2/FLAIR hyperintenzívne ložiská obojstranne v hlbokej bielej hmote, BG, cerebrálnych pedunkuloch. Tieto zmeny podobne ako klinický obraz sú prechodného charakteru (1).

Neskorá opozdená encefalopatia: manifestuje sa zvyčajne po viac ako 6 mesiacoch po ukončení RAT. Ide o najzávažnejšie postihnutie CNS, nakoľko väčšina zmien je ireverzibilných. Klinicky sa prejavujú ako postupne progredujúce zmeny osobnosti, správania, strata iniciatívy a záujmu a rozvojom dementného syndrómu. Symptómy sú nešpecifické a môžu napodobňovať recidívu primárneho tumoru (16). Z patogenetického hľadiska dochádza k rozvoju postradiačnej fibrinoidnej nekrózy cievnej steny s korešpondujúcou nekrózou mozgového tkaniva, k trvalej strate oligodendrocytov a demyelinizácii. V neskorších fázach dominuje proliferácia endotelu s ukladaním hyalínu, ktoré vedú k obliterácii lúmenu ciev a ischemickému poškodeniu tkaniva s reaktívnou astrogliózou. Sekundárne sa vyskytujú dystrofické kalcifikácie a cystické zmeny (72).

V MR obraze mozgu sú prítomné T2/FLAIR hyperintenzívne konfluentné lézie v periventrikulárnej bielej hmote. Nachádzajú sa obojstranne, symetricky v oboch hemisférach. Subkortikálne U vlákna, kortex a hlboké štruktúry sivej hmoty mozgu zostávajú zvyčajne ušetrené (Obr 16) (72). Lézie môžu vykazovať pozitívny periférny enhancement po podaní kontrastej látky (poškodenie HEB) (73). Rozlíšenie od recidívy tumoru je v tomto prípade ťažké. V dif.dg. napomáha vyšetrenie PET alebo SPECT, ktoré oddiferencujú ložiská hypoperfúzie a hypometabolizmu typické pre nekrózu od hypermetabolických areí, zodpovedajúcich tumoróznemu tkanivu. Lézie po ožiarení gamanožom, stereotaktickej rádiochirugii sa väčšinou v podstate nelíšia od lézií pri ožiarení celej hlavy (72).

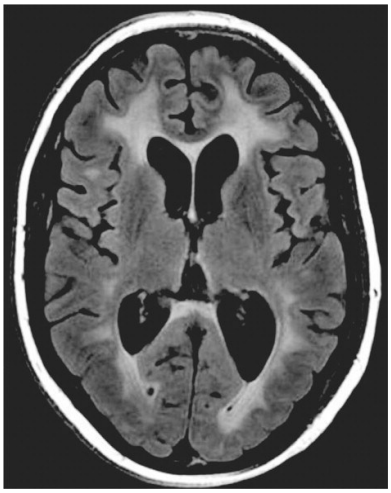

Obr 16 FLAIR MR mozgu pacientky po 6 mesiacoch po ožiarení mozgu pre MTS karcinómu pľúc (prevzaté z Soussain, 2009 so súhlasom držiteľa autorských práv) .

6.2 Leukoencefalopatie indukované chemoterapeutikami, antimikrobiálnymi látkami a cytostatikami

Viacero chemoterapeutík má potenciál poškodzovať mozgové tkanivo, pričom klinická, rádiologická a neuropatogenetická prezentácia je rovnaká ako pri poškodení mozgu radiačným žiarením (akútne, skoré opozdené a neskoré opozdené reakcie). Najčastejšie chemoterapeutiká, ktoré sa dávajú do súvisu s leukoencefalopatiami sú *metotrexát a karmustin* (1). Ďalšie chemoterapeutiká, ktoré sa dávajú do súvislosti s poškodením bielej hmoty mozgu sú c*isplatina, cytarabin, fluorouracil, levamisol, fludarabin, thiotepa, interleukin-2 a interferon-alfa* (23). Incidencia neurotoxicity je okrem typu chemoterapeutika závislá aj na jeho dávke a spôsobe aplikácie, napríklad pri užívaní metotrexátu intravenózne dôjde k rozvoju encefalopatie u 10 % pacientov, zatiaľ čo u pacientov, ktorým bol metotrexát aplikovaný intratekálne je to až 40 % (72).

Amfotericín B je liek používaný na terapiu závažných systémových plesňových infekcií, ktorý má priamy toxický vplyv na myelínový obal. Zmeny sa vyskytujú prevažne vo frontálnych lalokoch (1). *Cyclosporín,* ktorý sa používa sa u pacientov po transplantácii orgánov ako prevencia reakcie „graft versus host“. Užívanie tohto lieku indukuje rozvoj PRES (viď kapitola metabolické encefalopatie).

Klinický obraz

Klinický obraz závisí od stupňa poškodenia bielej hmoty mozgu, najčastejšie sú to prejavy encefalopatie- neurobehaviorálne zmeny, únava, malátnosť, nesústredenosť, zmätenosť

a rozvoj dementného syndrómu. Boli popísané aj epileptické záchvaty a v ťažších prípadoch rozvoj spastickej kvadruparézy či pseudobulbárna symptomatika (1).

Diagnostika

Diagnostika sa opiera o anamnestický údaj predchádzajúcej aplikácie liečiv, ktoré sú potencionálne neurotoxické, rozvoj neurologickej symptomatiky a rádiologické nálezy na MR mozgu.

MRI mozgu: môžu byť viditeľné viacpočetné izolované T2 hyperintezívne lézie bielej hmoty mozgu v periventrikulárnej bielej hmote a centrum semiovale pripomínajúce lézie pri SM, ktoré s postupom času splývajú (Obr. 17). Infratentoriálna lokalizácia lézií je zriedkavá. Ložiská môžu po aplikácii kontrastnej látky vykazovať pozitívny enhancement. Patologickým podkladom týchto lézií je demyelinizácia, axonálna strata, glióza, fokálna nekróza. Tieto zmeny môžu byť v určitých prípadoch reverzibilné, ak sú včas rozpoznané a dôjde k prerušeniu terapie, resp. k zámene za iný druh lieku (72).

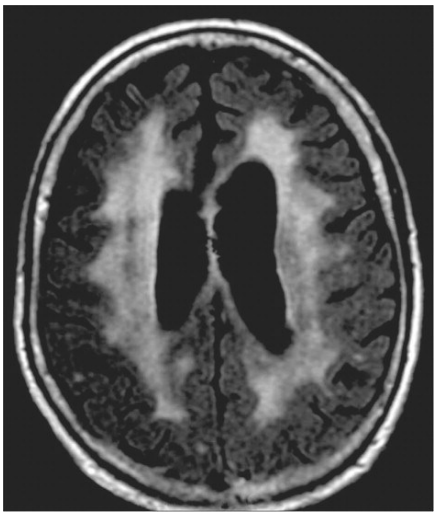

Obr 17 MR mozgu. FLAIR sekvencia u pacientky s primárnym CNS lymfómom u ktorej došlo k rozvoju leukoencefalopatie po 15 mesiacov po chemoterapii (prevzaté z Soussain, 2009 so súhlasom držiteľa autorských práv) .

6.3 Leukoencefalopatie indukované enviromentálnymi toxínmi

6.3.1 Oxid uhoľnatý (CO)

Následkom intoxikácie oxidom uhoľnatým (CO) dochádza vo všeobecnosti k hypoxii tkanív, teda aj k hypoxii mozgového tkaniva následkom tvorby karboxyhemoglobínu, ktorý redukuje kyslíkovú kapacitu krvi. Poškodenie CNS pri intoxikácii CO môže byť akútne- rozvíja sa

bezprostredne po intoxikácii a je dôsledkom globálnej hypoxie, alebo oneskorené, s rozvojom leukoencefalopatie (1).

Klinický obraz

V akútnom štádiu, bezprostredne po intoxikácii, dochádza k ischemickému poškodeniu CNS v dôsledku globálnej hypoxie. Závažnosť klinických symptómov závisí od podielu karboxyhemoglobínu v krvi. V ľahkých prípadoch ide o bolesti hlavy, malátnosť, zvýšenú iritabilitu, dilatáciu kožných artérií (1). Pri ťažkých intoxikáciách ak obsah karboxy-hemoglobínu v krvi je > 60 % celkového hemoglobínu dochádza k rozvoju encefalopatie s rôznym stupňom poruchy vedomia.

Oneskorenou komplikáciou intoxikácie je toxická leukoencefalopatia s klinickým obrazom tzv. neuropsychiatrického syndrómu, ktorý sa objavuje niekoľko týždňov až mesiacov po intoxikácii (74).

Diagnostika

MR mozgu: v *akútnom štádiu* na MR mozgu môžeme pozorovať čerstvé infarkty obojstranne predilekčne v sivej hmote mozgu – v kortexe, bazálnych gangliách, cerebelle a bielej hmote mozgu. Zobrazujú sa ako T2/FLAIR hyperintezívne, DWI hyperintezívne, ADC hypointenzívne ložiská (75).

Chronické štádium: v chronickom štádiu bývajú prítomné lézie predilekčne v bielej hmote mozgu. Lézie môžu byť rôzneho rozsahu od fokálnych v corpus callosum, globus pallidus (Obr. 18) až po rozsiahle splývavé areály obojstranne v centrum semiovale a peri-ventrikulárnej bielej hmote. Tieto lézie predstavujú dlhodobo pretrvávajúce postihnutie po odoznení akútneho štádia (lézie boli popísané aj u pacientov 10 rokov po intoxikácii), alebo sa rozvinú „ de novo“ v priebehu niekoľkých týždňov až mesiacov po intoxikácii (74,76). Ide o T2/FLAIR hyperintenzívne lézie, ktoré v difúzne vážených obrazoch vykazujú hypersignál v DWI a variabilnú intenzitu signálu v ADC mapách (1).

Vyšetrenie likvoru je bez patologického nálezu

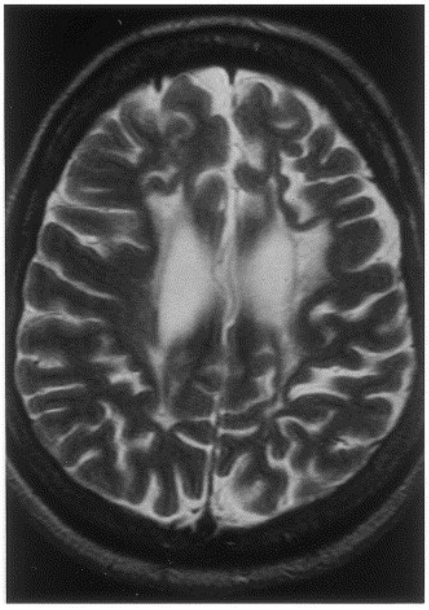

Obr 18 MR mozgu – chronické štádium intoxikácie oxidom uhoľnatým. T2VO zobrazuje obojstranne splývajúce hyperintenzívne lézie bielej hmoty mozgu a cerebrálnu atrofiu ľahkého stupňa (prevzaté z Roohi, 2001 so súhlasom držiteľa autorských práv).

6.3.2 Organické rozpúšťadlá, benzén, toluén

Organické rozpúšťadlá vďaka svojej lipofilite prenikajú rýchlo cez hematoencefalickú bariéru. Poškodzujú periférny aj centrálny NS. Môžu spôsobiť multifokálnu leukoencefalopatiu aj toxickú polyneuropatiu typu distálnej axonopátie. Incidencia týchto jednotiek pri profesionálnej expozíci relatívne nízkym koncentráciam organických rozpúšťadiel nie je vysoká, skôr sa vyskytujú ako dôsledok abúzu organických rozpúšťadiel u narkomanov (viď Návykové látky) (71).

6.3.3 Metanol

S inoxikáciou metanolom sa stretávame najčastejšie po jeho náhodnom požití. V tele sa metabolizuje na kyselinu mravčiu, ktorej prítomnosť vyvoláva metabolickú acidózu, inhibuje metabolické procesy v mitochondriách a syntézu ATP. Toxický vplyv metabolitov metanolu sa uplatní 6-48 hodín po požití (77).

Klinický nález

Klinicky sa prejavuje rozvojom encefalopatie- bolesťami hlavy, nauzeou, vertigom, poruchou vedomia ale aj postihnutím optických nervov čoho dôsledkom je obojstranná slepota (1).

Diagnostika

Najcharakteristickejším MR nálezom je bilaterálna putaminálna hemorágia a nekróza pravdepodobne v dôsledku priameho toxického vplyvu metabolitov metanolu a metabolickej acidózy. Súčasne sa vyskytujú bilaterálne lézie subkortikálnej bielej hmoty mozgu (nekróza alebo edém) a demyelinizácia optických nervov. Čo spôsobuje selektívnu vulnerabilitu týchto štruktúr nie je presne známe (77).

6.3.4 Návykové látky

Toluén: toluén je láka bežne používaná ako priemyselná surovina a riedidlo. Je vysoko lipofilný, preto má vysokú afinitu k myelínu. Presný mechanizmus, akým degraduje myelínový obal, nie je známy. Inhalácia pár toluénu vyvoláva eufóriu a keďže nespôsobuje ťažké odvykacie stavy býva často zneužívaný. Udáva sa, že k rozvoju leukoencefalopatie a tzv. neuropsychiatrického syndrómu dochádza pri chronickej expozícii parám toluénu (5-7 rokov). V MR obraze asi u polovici pacientov je prítomné postihnutie mozgu, ktoré začína v hlbokej bielej hmote a rozširuje sa smerom na perifériu (78). Prítomné sú symetrické, skôr konfluentné T2/FLAIR hyperintenzívne demyelinizačné lézie v bielej hmote supra aj infratentoriálne. Okrem demyelinizačných zmien je charakteristická aj cerebrálna atrofia (79).

Heroín: charakter postihnutia CNS u abúzerov heroínu závisí od spôsobu aplikácie. Intravenózna aplikácia spôsobuje hypoxicko-ischemickú leukoencefalopatiu, zatiaľ čo inhalácia heroín-pyrozylátu (pripravovaný zohrievaním heroínového prášku na hliníkovej fólii) spongiformné zmeny bielej hmoty mozgu s multivakuolárnou degeneráciou ODC (80). Predpokladá sa, že pri zahrievaní heroínu sa vytvára určitá, doteraz neidentifikovaná lipofilná substancia, ktorá poškodzuje bielu hmotu (1).

Klinický obraz: leukoencefalopatia spôsobená inhaláciou heroínu má 3 klinické štádiá v závislosti od postihnutia bielej hmoty mozgu (81):

1. *štádium* - je charakterizované prítomnosťou cerebelárnej symptomatiky
2. *štádium*- cerebelárne aj extrapyramídové príznaky
3. *štádium* - je charakterizované prolongovanými svalovými spazmami, akinetickým mutizmom, kvadruparézami, častokrát končí smrťou.

MR mozgu: sú prítomné obojstranné, zväčša symetrické T2 hyperintenzívne lézie v bielej hmote mozgu s predilekčným postihnutím periventrikulárnej oblasti vo frontálnych lalokoch, cerebelle a mozgovom kmeni. V T1V0 sú hypointenzívne a nevykazujú pozitívny enhancement (1,81). U pacientov, ktorí si aplikujú heroín intravenózne vznikajú infekčné komplikácie, vrátane infekčnej endokarditídy. Jej následkom môže byť viacložiskové

hypoxicko-ischemické postihnutie mozgu spôsobené oklúziou ciev septickými embolmi, alebo prítomnosťou mykotických aneuryziem. Tieto lézie sú T2/FLAIR hyperintenzívne, v DWI vykazujú zvýšený signál, hodnoty ADC pri akútnych léziach sú nízke (1,82).

7 Infekčné zápalové ochorenia

7.1 Syfilis

Syfilis (lues) je chronické infekčné ochorenie vyvolané spirochétou Treponema pallidum a je charakterizované špecifickým granulomatóznym zápalom, ktorý môže prebiehať aj niekoľko rokov. Syfilis má 2 formy a to vrodenú (transplacentárne prenesená infekcia) a získanú, pri ktorej sa infekcia prenáša najčastejšie pohlavným stykom s infikovanou osobou. Postihnutie CNS sa vyskytuje u 6-7 % neliečených pacientov.

Klinický obraz

Klinicky infekcia prebieha bez liečby v jednotlivých štádiách.

Primárne štádium : charakterizuje ho vznik ulcus durum a regionálna lymfadenitída, ktoré sa spontánne vyhoja.

Sekundárne štádium: dochádza k diseminácii treponém do organizmu. Sú prítomné kožné a slizničné exantémy, celkové prejavy (teploty, bolesti hlavy, kĺbov) a generalizovaná lymfadenopatia. Klinické príznaky bez liečby spontánne ustúpia do cca 1 roka. V tejto fáze môže byť nervový systém postihnutý tzv. včasnou syfilitickou meningitídou alebo meningoencefalitídou.

Štádium latencie: pozitivita sérologických testov, bez klinických prejavov.

Terciárne štádium: vzniká po niekoľkých rokoch a rozvojom špecifického granulomatózneho zápalu (granulómy a gumma) v rôznych orgánoch, postihnutie CNS v tomto štádiu môže mať rôzne formy (16).

Formy postihnutia CNS

Asymptomatické postihnutie prebieha bez klinických príznakov, sú prítomné len zmeny v likvore a niekedy v MR obraze.

Meningovaskulárny syfilis sa objavuje medzi 3.- 9. rokom po infekcii a manifestuje sa ako recidivujúce CMP spôsobené syfilitickou vaskulitídou (endarteritis obliterans). Endarteritída postihuje najčastejšie a.cerebri media a vetvy a. basilaris. V MR obraze sú prítomné T2/FLAIR hyperintezívne lézie zodpovedajúce cerebrálnym infarktom (Obr. 19) (83).

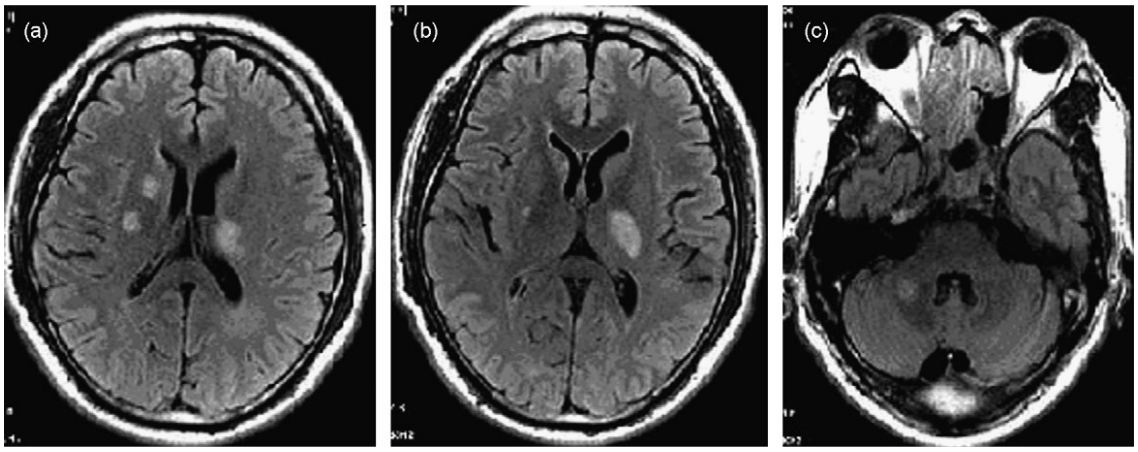

Obr 19 MR mozgu, FLAIR sekvencia. 44 ročný muž s cerebrovaskulárnym syfilisom, ktorý mal pravostrannú hemiparézu a dyzartriu. Hyperintenzity obojstranne v periventrikulárnej oblasti (a) bazálnych gangliách vľavo (b) a v pravej cerebellárnej hemisfére (c) (prevzaté z Peng, 2008 so súhlasom držiteľa autorských práv).

Gumatózny syfilis je najmenej častou formou. Lézie vychádzajú z pia mater a postupne invadujú mozog a miechu, majú charakter tumoróznych lézií spôsobujúcich ložiskovú symptomatiku.

Tabes dorsalis bol kedysi najčastejšou formou neurosyfilisu. Vzniká 15-30 rokov po primoinfekcii. Ochorenie vyplýva zo zápalovej degenerácie a následne atrofie pregangliových častí dorzálnych koreňov, zadných miechových rohov a zadných miechových povrazcov. Klinicky sa manifestuje silnými radikulárnymi bolesťami hlavne DK a trupu (tabické krízy), sú prítomné parestézie, porucha hlbokej citlivosti (tabická disociácia citlivosti) s progredujúcou spinálnou ataxiou, sfinkterové poruchy (16).

Chronická meningitída a menigoencefalitída je už v dobe antibiotickej liečby vzácna. K subakútnemu rozvoju príznakov dochádza 10-20 rokov po primoinfekcii ak nebola adekvátne liečená. Je charakterizovaná rozvojom kognitívnej dysfunkcie, psychiatrických príznakov, fokálnej neurologickej symptomatiky a postihnutím hlavových nervov. Neskoré štádium chronickej meningoencefalitídy sa označuje ako ***progresívna paralýza***, kedy dochádza k progredujúcej deteriorácii intelektových funkcií a psychiatrických príznakov. Objavuje sa aj ložisková neurologická symptomatika- hemiparézy, fatické poruchy, tremor. Táto forma končí ťažkou demenciou s imobilitou, inkontinenciou a následne smrťou (1,16). Vzhľadom na raritný výskyt tejto formy, chýba presnejšia charakteristika MR zmien mozgu. Boli popísané lézie bielej hoty mozgu subkortikálne v mesiotemporálnej oblasti, periventrikulárne splývajúce T2/FLAIR hyperintezívne lézie, kortikálna atrofia a ventrikulomegália (Obr. 20) (84).

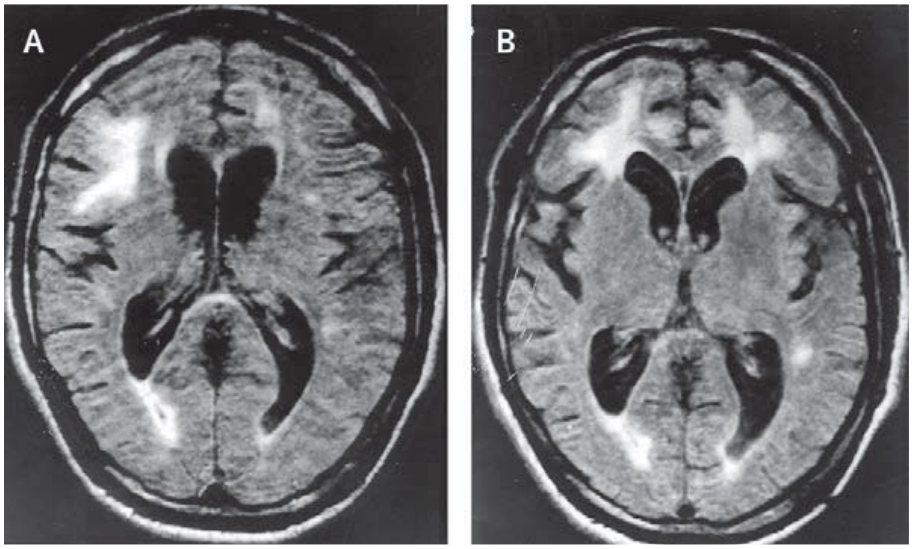

Obr 20 MR mozgu, FLAIR sekvencia – hyperintenzity v bielej hmote mozgu a atrofia (a), progresia demyelinizačných zmien a atrofie na kontrolnom MR vyšetrení mozgu o 2 roky (b) (prevzaté z Brinar,2006; so súhlasom držiteľa autorských práv).

Diagnostika

Stanovenie diagnózy sa opiera o klinický nález a výsledky laboratórnych vyšetrení.

Laboratórna diagnostika

Existujú dve skupiny testov na potvrdenia syfilisu:

-*netreponémové reagínové testy*: sú založené na dôkaze IgM a IgG protilátok v sére aj likvore proti fosfolipidovým antigénom, koré sú buď časťami treponém, alebo sa uvoľňujú z tkanív po ich poškodení. Najrozšírenejším je VDRL (venereal diseases research laboratories) a RRR (rapid reagin reaction). Bývajú pozitívne 1-4 týždne po manifestácii primárneho štádia. Tieto testy nie sú špecifické, preto si pozitívny výsledok vždy vyžaduje konfirmačný test so špecifickým treponémovým antigénom.

-*testy so špecifickým treponémovým antigénom:* sú založené na nepriamej fluorescencii – FTA-Abs (fluorescent treponema antibody- absorption), mikrohemaglutinácii (MHA-TP-microhemagglutination assay, TPHA-treponema pallidum hemagglutination), western blottingu.

Vyšetrenie likvoru: môže byť prítomná hyperproteinoráchia, niekedy aj lymfocytárna pleocytóza. Býva prítomná pozitívna intratekálna syntéza Ig a pozitivita OCB. Diagnosticky najdôleitejším markerom je prítomnosť špecifických protilátok a treponém v likvore pomocou vyššie uvedených testov (85).

7.2 AIDS

AIDS (acquired imunodeficiency syndrome) je infekčné vírusové ochorenie, ktorého pôvodcom sú retrovírusy HIV (human imunodeficiency virus) 1 a 2. Prenášajú sa krvou a sekrétmi pri pohlavnom styku, pri intravenóznej aplikácii drog a krvných preparátov a tiež vertikálnym prenosom infekcie z matky na dieťa.

Klinický obraz

- Infekcia prebieha vo viacerých štádiach: *inkubačná doba* je nasledovaná *akútnou HIV infekciou,* ktorá sa prejaví vo forme chrípke podobných príznakoch. Postihnutie CNS je raritné vo forme seróznej meningitídy, encefalitídy, myelitídy alebo polyradiku-loneuritídy. Táto fáza odoznieva spontánne a je nasledovaná *obdobím latencie*. Ak dôjde k poklesu CD4+Ly pod 500/ul, dochádza k rozvoju *symptomatickej fázy – AIDS*. Trvanie ochorenia od primoinfekcie do terminálneho štádia je individuálne rôzne, signifikantné predĺženie latentnej fázy ovplyňuje liečba.
- *Nervové prejavy HIV infekcie* sa delia na primárne –priamo vyvolané infekčným agens a sekundárne, kde patria oportúnne infekcie, neoplazmy, nutričné, metabolické poruchy a toxické prejavy súvisiace s liečbou.

Primárne poškodenie CNS zahŕňa tieto jednotky:

-akútna difúzna leukoencefalitída: raritná prezentácia HIV infekcie. Ide o rapídnu mentálnu deterioráciu sprevádzanú často motorickými prejavmi, ako sú hemiparézy a tetraparézy. Má progresívny, alebo relaps-remitujúci priebeh. Neurologická symptomatika je vo väčšine prípadov závažná, s vysokou mortalitou. Histologicky sa jedná o rozsiahlu progredujúcu demyelinizáciu, hlavne v centrum semiovale s relatívnym ušetrením axónov (1).

-subakútna HIV-1 encefalitída, tiež nazývaná ***AIDS encefalopatia alebo AIDS dementia komplex:*** je najčastejšou manifestáciou AIDS, vyskytuje sa u 60-70 % pacientov. Zvyčajne sa vyvinie v čase, keď už sú prítomné iné príznaky súvisiace s infekciou HIV, ale môže byť vôbec prvým klinickým prejavom HIV infekcie, kedy stanovenie správnej diagnózy je obtiažnejšie.

Etiopatogenéza: podkladom subakútnej encefalopatie sú zápalovo-demyelinizačné zmeny v bielej hmote mozgu predominantne v centrum semiovale. Imunohistochemicky bolo identifikované, že najviac infikované bunky v rámci CNS sú makrofágy, mikroglia a menej často astrocyty, oligodendrocyty a endotelové bunky. Neuróny sú infikované veľmi zriedka. Z týchto poznatkov vyplýva, že rozsiahle poškodenie CNS nebude priamym dôsledkom prítomnosti vírusu v bunkách, ale poškodenie je skôr nepriame. Existujú hypotézy, že

aktivované makrofágy secernujú množstvo substancií ako je TNF alfa, interleukíny, proteolytické enzýmy, ktoré poškodzujú nervové tkanivo, alebo zhoršujú prežívanie buniek (1).

Klinický obraz: ochorenie má progresívny priebeh charakterizovaný rozvojom kognitívneho deficitu. U väčšiny pacientov dochádza k rozvoju globálneho dementného syndrómu do 2 mesiacov od nástupu príznakov, u niektorých je priebeh protrahovanejší a ťažká demencia sa rozvinie až po niekoľkých mesiacoch. Prítomné sú motorické príznaky,poruchy reči, ataxia.

V terminálnych štádiach dochádza k rozvoju hypertonie, pseudobulbárnej symptomatiky, extrapyramidových prejavov, inkontinencie, myoklonii. Smrť zvyčajne nastáva do 1 roka od objavenia sa prvých neurologických príznakov (1,16).

Diagnostika

Na túto diagnózu myslíme hlavne pri výskyte neurologickej symptomatiky u pacientov s rizikovým správaním.

Laboratórna diagnostika: laboratórna diagnostika je založená dôkaze špecifických protilátok alebo priamej detekcii antigénov p24 a RNA vírusu pomocou PCR. Anti-HIV protilátky sa objavujú 3-4 týždne po primoinfekcii a sú stanovované metódou ELISA. Vyšetrenie protilátok sa opakuje v odstupe 4 týždňov v prípade pozitívneho nálezu, alebo v prípade negatívneho nálezu, ak je známe, že pacient bol v kontakte s vírusom. Konfirmačným testom je Western blotting, ktorý detekuje prítomnosť protilátok proti jednotlivým proteínom vírusu-core proteíny (p17, p24, p55), polymerázy (p31, p51, p66) a envelope-proteíny (gp41, gp120) (1,16).

Vyšetrenie likvoru: pri vyšetrení likvoru môže byť prítomná ľahká hyperproteinoráchia s lymfocytárnou pleocytózou, pozitívne OCB s aktivitou proti HIV. Dôležitý je dôkaz anti-HIV protilátok, resp. priama detekcia RNA vírusu (1).

MR mozgu: v MR obraze mozgu môžu byť prítomné konfluentné T2/FLAIR hypersignálne neohraničené lézie v periventrikulárnej a subkortikálnej bielej hmote s ušetrením U vláken a preferenčným postihnutím frontálneho a parietálneho laloka *bez pozitívneho enhancementu*. S progresiou klinického nálezu dochádza aj k progresii demyelinizačných ložísk. Súčasne býva prítomná atrofia mozgu (23).

7.3 Whipplova choroba

Whipplova choroba je vzácne systémové infekčné ochorenie, ktorého pôvodcom je Tropheryma whipplei. Predominatne býva postihnutý gastrointestinálny trakt s rozvojom malabsorpčného syndrómu. Choroba však môže zasiahnúť ktorýkoľvek systém

(kardiovaskulárny, pľúca, obličky, kĺby a oči) vrátane nervového. Whippleova choroba sa častejšie vyskytuje u mužov stredného veku (30-60 rokov) (86). Postihnutie CNS sa vyskytuje u 10-40 % pacientov, u malého percenta pacientov môže byť prvým klinickým prejavom ochorenia. Vzniká na podklade špecifického granulomatózneho zápalu v CNS (infiltrácia tkaniva makrofágmi a baktériami). Prítomnosť neurologických príznakov znamená vo väčšine prípadov zlú prognózu, asi 25 % pacientov aj napriek liečbe zomiera do 4 rokov od začiatku príznakov a 25 % má trvalý neurologický deficit (87).

Klinický obraz

Pre ochorenie je charakteristická triáda: progresívna demencia, externá oftalmoplégia a myoklonus. Patognomickým klinickým prejavom je okulomastikatórna myorytmia – rytmické otváranie a zatváranie úst v kombinácii s pomalým konvergentno-divergentným pendulárnym nystagmom. Častokrát však môžu byť príznaky nešpecifické (1).

Diagnostika

MR mozgu: zobrazuje T2/FLAIR hyperintenzívne lézie lokalizované v sivej a bielej hmote mozgu, najčastejšie v mediálnych častiach temporálnych lalokov, hypothalame, thalame, v oblasti ponsu a sivej periakveduktálnej hmote mozgu, ktoré nevykazujú mass efekt (Obr. 21). Po podaní kontrastnej látky môže dojsť k ich postkontrastnému vysýteniu. Postihnutie mediálnej časti temporálneho laloka môže pripomínať nálezy pri herpetickej alebo limbickej encefalitíde (88). Raritne boli popísané lézie v oblasti chiazma opticum. Súčasne býva aj postihnutie miechy a periférneho nervového systému (1).

Vyšetrenie likvoru: v likvore býva prítomná hyperproteinoráchia a lymfocytárna pleocytóza. Raritne bola popísaná pozitívna intratekálna syntéza Ig a OCB (1). Diagnózu potvrdzuje dôkaz T.whipplei metódou PCR v likvore (88).

V prípade negatívneho výsledku a klinického podozrenia na toto ochorenie je nutné ***bioptické vyšetrenie mozgového tkaniva***.

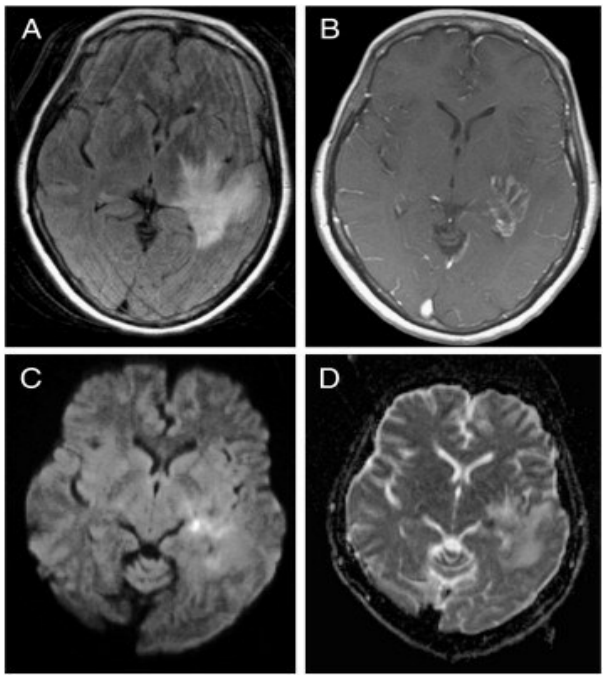

Obr 21 MR mozgu u pacienta s Whipplovou chorobou. a) FLAIR sekvencia- prítomná hyperintenzívna lézia v ľavom temporálnom laloku , b) T1 vážený obraz po podaní gadolínia- lézia vykazuje pozitívny periférny enhancement, c)DWI zobrazenie – lézia vykazuje reštrikciu difúzie, D) ADC mapa (prevzaté z Rajeha A.,2010 so súhlasom držiteľa autorských práv).

7.4 Brucelóza

Brucelóza je zoonóza endemicky sa vyskytujúca hlavne v krajinách blízko Stredomoria, na Strednom východe, v Strednej a Južnej Amerike. Je prenášaná na ľudí priamym kontaktom s infikovaných zvieraťom (prežúvavce, prasatá, psy), alebo požitím kontaminovanej potravy (nepasterizované mlieko a mliečne výrobky, surové mäso). Pôvodcom ochorenia je intracelulárna, gramnegatívna baktéria Brucella. Najčastejším subtypom, ktorý bol izolovaný pri neurobrucelóze je *B. melitensis* (89). Po primoinfekcii dochádza k diseminácii ochorenia, brucella difúzne kolonizuje lymforetikulárny systém, intracelulárne prežíva najmä v makrofágoch a monocytoch v rôznych orgánoch. Postihnutie CNS je zriedkavé, odhadovaná incidencia je 0.5-25 %. Muži sú postihnutí 2- krát častejšie ako ženy. U detí sa vyskytuje raritne. Neurologické komplikácie sa môžu vyskytnúť hneď na začiatku alebo v neskorých štádiach ochorenia (1).

Brucela vykazuje veľmi vysokú afinitu k meningom. Vstupuje do CNS hematogénnou cestou z čreva, presný mechanizmus, akým naruší HE bariéru nie je presne známy. Primárne postihuje meningy a predpokladá sa, že odtiaľ sa šíri do mozgového tkaniva, kde postihuje predominantne bielu hmotu mozgu.

Klinický obraz

Boli popísané viaceré formy postihnutia CNS:

- leptomeningeálna
- parenchymatózna s postihnutím bielej hmoty mozgu
- myelitída

Súčasne môže byť prítomné postihnutie periférneho nervového systému- mononeuritída, polyradikuloneuritída (90) .

Diagnostika

MR mozgu: v MR obraze nenachádzame špecifické zmeny. Postihnutie leptomeningov je viditeľné hlavne po aplikácii kontrastnej látky, kde dochádza k ich pozitívnemu enhancementu. Parenchymatózna forma je charakterizovaná T2/FLAIR hyperintenzívnymi léziami v bielej hmote mozgu, väčšinou obojstranne. Predilekčne ich nachádzame v subkortikálnej oblasti a v oblasti U vláken (Obr. 22). Niekedy sú viac asymetrické, väčších rozmerov, pripomínajúce lézie pri ADEM. Vo väčšine prípadov nepostihujú corpus callosum (90).

***Laboratórne vyšetrenie*:** pri podozrení na brucelózu stanovujeme protilátky proti brucele pomocou aglutinačného testu, alebo ELISA metódou.

Vyšetrenie likvoru: pri vyšetrení likvoru nachádzame zvýšený obsah bielkovín s pleocytózou. Diagnózu potvrdí prítomnosť špecifických protilátok proti brucele. Titre protilátok v likvore sú zvyčajne nižšie ako v sére.

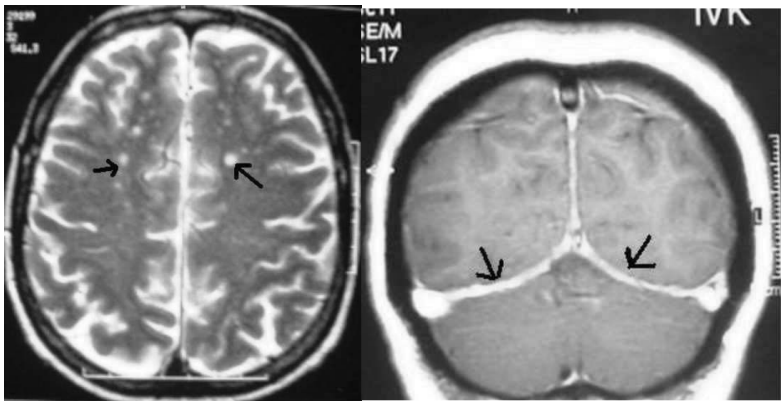

Obr 22 T2VO viacpočetné hyperintenzívne lézie supratentoriálne (vľavo), viacpočetné deT1VO- zvýraznenie meningov po aplikácii kontrastnej látky (vpravo) (prevzaté z Ceran, 2011 so súhlasom držiteľa autorských práv).

7.5 Neuroborelióza

Lymská borelióza (LB) je multisystémové infekčné ochorenie, ktoré je vyvolané spirochétou – Borrelia burgdorferi sensu lato. Ide o bakteriálny komplex, ktorý sa podľa sekvenčného usporiadania DNA delí na ďalšie genetické poddruhy (genospecies). V našich podmienkach sa najčastejšie uplatňujú genospecies Borrelia garinii a Borrelia afzelii. Rezervoárom borélii sú malé cicavce. Vektorom, ktorý prenáša infekciu na človeka je infikovaný kliešť rodu Ixodes, v Európe Ixodes ricinus. (91).

Etiopatogenéza

Doposiaľ sa nepodarilo úplne odhaliť etiopatogenézu LB. Borélie prestupujú do organizmu po poštípaní kliešťom cez kožu a do CNS sa šíria buď hematogénne, alebo pozdĺž štruktúr periférnych nervov. Nedoriešenou otázkou zostáva ako borélie prenikajú hematoencefalickou bariérou. Štúdiami in vitro bola dokázaná afinita k endotelovým bunkám cievnej steny a tiež značná adherencia borélií priamo k bunkám nervového systému (hlavne k ODC, ale aj neurónom a Schwannovým bunkám). Borélie môžu byť pre tieto bunky cytotoxické, čo vedie k ich apoptóze. Vo včasnej fáze infekcie dochádza k infiltrácii nervového systému imunitnými bunkami, predilekčne v perivaskulárnej oblasti bielej hmoty mozgu s aktiváciou mikroglie a produkciou prozápalových cytokínov. Uvedené zmeny vedú k rozvoju viacložiskovej demyelinizácie. Zápalové zmeny v endotelových bunkách vedú k rozvoju vaskulitídy, ktorá je najčastejšie indukovaná imunokomplexmi pozostávajúcimi z boréliového antigénu a naviazanej protilátka s komplementom. Mikro- a makrovaskulitída CNS môže byť príčinou oboch – klinickej symptomatiky aj MR zmien u pacientov s neuroboreliózou (92).

Priebeh ochorenia sa líši podľa jednotlivých štádii (Tab. 7) Klinické prejavy sú veľmi variabilné, od inaparentnej infekcie až po chronické komplikácie. Z časového hľadiska rozoznávame ***akútne lokalizované štádium***, ktoré vzniká 3-30dní po infekcii. V tomto štádiu nedochádza k postihnutiu nervového systému. ***Akútne diseminované štádium*** sa rozvinie v priebehu niekoľkých týždňov až mesiacov po primoinfekcii (najčastejšie 6-8 týždňov). Postihnutie nervového systému sa v tejto fáze infekcie prejavuje vo forme akútnej meningitídy, menigoencefalitídy, meningoencefalomyelitídy alebo meningoencefalomyelo-polyradikulitídy. Samotná menigoradikuloneuritída sa označuje eponymom Bannwarthov syndróm. Najčastejšie postihnutými kraniálnym nervami sú n. facialis a n. abducens, zriedkavo n. opticus (16,92).

Tab 7 Štádiá boréliovej infekcie podľa Bednařík, 2010 .

štádium		Inkubačná doba	Klinické prejavy	Neurologické prejavy
Akútne	**Lokalizované**	do 30dní od primoinfekcie	erythema chronicum migrans cefalalgia lymfadenopatia chrípkové príznaky	
	Diseminované	do 6 mesiacov	neurologické kardiologické kožné muskuloskeletálne	akútna meningitída alebo meningoencefalitída, meningoencefalomyelitída, meningoenefalomyeloradikulitída, meningoradikulitída (tzv. Bannwarthov syndróm) periférne neuritídy (n.facialis)
Chronické		od 6 mesiacov až roky	neurologické kožné muskuloskeletálne	chronická meningoencefalitída myelitída chronická meningo- polyradikuloneuritída

Chronické štádium je charakterizované príznakmi trvajúcimi viac ako 6 mesiacov od primoinfekcie. Ide o postihnutie PNS vo forme chronickej polyneuritídy alebo postihnutie CNS vo forme chronickej meningoencefalitídy event. myelitídy.

Chronická menigoenecefalitída alebo myelitída sú zriedkavými prejavmi neuroboreliózy, ktoré sa objavujú po neliečenom akútnom štádiu. Príznaky majú zvyčajne subakútny začiatok, často kolísavý priebeh. Dominuje neuropsychiatrická symptomatika, môžu byť prítomné epileptické záchvaty, hemiparézy, afázia, hemianopsia, únava, poruchy spánku a emočná labilita. V ťažších formách je prítomný kognitívny deficit alebo extrapyramídové prejavy. Myelitické postihnutie sa prejavuje paraparézami a kvadruparézami a sfinkterovou dysfunkciou (92).

Diagnostika

pre diagnózu lymskej neuroboreliózy je okrem anamnézy poštípania kliešťom a klinického nálezu najdôležitejší dôkaz borélii v sére a/alebo v likvore.

Laboratórna diagnostika

Dôkaz protilátok proti boréliam v sére metódou ELISA (v akútnom štádiu IgM, v chronickom štádiu IgG) patrí medzi základné skríningové laboratórne vyšetrenie pri podozrení na boreliózu. Senzitivita tohto vyšetrenia je pomerne vysoká, avšak špecificita je nízka, preto je nutné pozitívny výsledok konfirmovať. Na konfirmáciu sa najčastejšie využívajú testy s vyššou špecificitou, imunoblot alebo Western Blot, ktorými stanovíme protilátky proti jednotlivým antigénom borélii. IgM protilátky sú preukázateľné o niekoľko týždňov po primoinfekcii, o 2-4 týždne neskôr sa objavujú protilátky typu IgG a zostávajú pozitívne mesiace až roky po infekcii. Je potrebné si uvedomiť, že určité malé percento infekcií prebieha ako séronegatívnych (93). PCR vyšetrenie môže byť takisto nápomocné.

Vyšetrenie likvoru

Floridná neuroborelióza je charakterizovaná zápalovým likvorovým nálezom- zvýšením bielkovín sprevádzaných lymfocytárnou pleocytózou a poruchou integrity HEB. Zároveň býva prítomná intratekálna syntéza imunoglobulínov, najviac v triede IgM a IgG (93). Pozitivita OCB sa udáva u 30-50% pacientov (94). Na stanovenie diagnózy neuroboreliózy je *potrebný dôkaz borélli v likvore*. Skríningovou metódou, podobne ako v sére je nepriamy dôkaz borélii na podklade *stanovenia antiboreliových protilátok,* orientačne metódou *ELISA.* Dôležité je stanovenie ich intratekálnej produkcie pomocou *tzv. protilátkového indexu* (pomer protilátok a albumínu v likvore a v sére). Ak nemáme vyšetrený protilátkový index, musíme hodnotiť nález pozitivity antiboréliových protilátok v likvore veľmi opatrne, pretože sa môže jednať len o ich prestup zo séra pri zvýšenej priepustnosti hematoencefalickej bariéry. Boli popísané prípady neuroboreliózy, ktoré majú pri séronegativite dokázané protilátky v likvore (93). Konfirmačným testom je *Imunoblot* alebo *Western Blot*. Diagnostika pomocou PCR analýzy likvoru sa rutinne nerobí pre jej nízku senzitivitu a vysokú náročnosť. Vyššiu senzitivitu má vo včasných štádiach infekcie, v neskorom štádiu je senzitivita vyšetrenia 25 % (16). *Kultivácia borélii* je obtiažná a preto sa v praxi využíva zriedkavo.

MR mozgu: zmeny signálu, ktoré boli popísané u pacientov s neuroboreliózou sú nešpecifické a majú byť hodnotené v kontexte s klinickými príznakmi a výsledkami laboratórnych testov. Veľké množstvo prác sa zaoberalo skúmaním MRI zmien u pacientov s neuroboreliózou, ich výsledky sú veľmi variabilné. Vo väčšine prípadov sa zistila prítomnosť malých T2/FLAIR hyperintenzívnych lézií lokalizovaných subkortikálne v rozmere 2-3 mm (95). Iní autori uvádzajú lokalizáciu lézii periventrikulárne s ich ovoidným alebo okrúhlym tvarom, ktoré pripomínajú lézie pri SM (Obr. 23) (96). Lézie v akútnom štádiu môžu vykazovať pozitívny enhancement po podaní kontrastnej látky. V prípade postihnutia meningov môže byť prítomné ich postkontrastné vysýtenie (96).

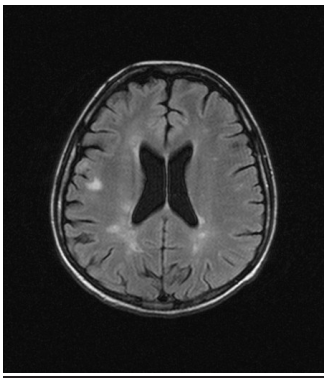

Obr 23 58-ročná žena s diagnózou neuroboreliózy. MR mozgu, FLAIR sekvencia.

7.6 Progresívna multifokálna leukoencefalopatia

Progresívna multifokálna leukoencefalopatia (PML) je raritné progresívne demyelinizačné ochorenie CNS, ktoré sa vyskytuje u imunokompromitovaných pacientov. Príčinou tohto ochorenia je infekcia JC vírusom (JCV). JCV patrí medzi polyomavírusy a jeho názov je odvodený od iniciál mena pacienta, u ktorého bol prvýkrát izolovaný (John Cunninghem) (97).

Etiopatogenéza

Premorenosť obyvateľstva JC vírusom je vysoká, udáva sa že 65% adolescentov má pozitívne anti- JCV protilátky. V populácii s priemerným vekom 50 rokov toto percento stúpa až na 80% (98). Predpokladá sa, že po primárnej expozícii JC vírusu, vírus latentne perzistuje v urogenitálnom trakte, kostnej dreni a tonsilách. Počas tejto latentnej fázy dochádza k integrácii DNA vírusu do genómu hostiteľských buniek spolu s ktorým sa replikuje. K reaktivácii infekcie dochádza v čase imunosupresie, predovšetkým pri ťažkom postihnutí bunkovej imunity, kedy dochádza k hematogénnej diseminácii vírusov. Reaktivovaný vírus po prechode hematoencefalickou bariérou infikuje bunky mozgového tkaniva. V najväčšej miere sú infikované oligodendrocyty. Zánik ODC vedie k demyelinizácii axónov a po lýze bunky k uvoľneniu vírusu okolia, čo napomáha šíreniu infekcie v CNS (99). Defekt celulárnej imunity a teda chýbanie ochrannej zápalovej reakcie v CNS sa zdá byť kľúčovým v patogenéze PML. Avšak, je stále otázne, prečo sa táto infekcia vyskytuje len u veľmi nízkeho percenta pacientov, ktorí sú imunokompromitovaní (1).

Najväčší počet prípadov je medzi pacientmi s AIDS, kde je ročná incidencia dosahuje 0,07 % (100). Ďalšími skupinami sú pacienti s hematologickými malignitami ako je Hodgkinov lymfóm, non-Hodgkinov lymfóm, leukémie, pacienti so solídnymi systémovými tumormi, po orgánových transplantáciach a pacienti dlhodobo liečení imunosupresívami a chemo-terapeutikami (metotrexát, cyklofosfamid, azatioprín, mykofenolát, fludarabine). V poslednej dobe sa častejšie stretávame s PML v súvislosti s liečbou monoklonálnymi protilátkami- natalizumab., rituximab alebo efalizumab (101).

Natalizumab, monoklonálna protilátka proti alfa-4 podjednotke α4β1- integrínu, ktorá sa používa v liečbe SM, inhibuje naviazanie lymfocytov a monocytov na ich endoteliálne receptory (VCAM-1) čím zabraňuje inflamatórnym bunkám vstúpiť do mozgového tkaniva. Dochádza tak k oslabeniu imunitného dozoru v rámci CNS, čo umožňuje rozvoj oportúnnych infekcií (101). U pacientov liečených natalizumabom je odhadované riziko rozvoja PML závislé od viacerých faktorov. Jedným z nich je pozitivita sérových anti-JCV protilátok. U pacientov anti-JCV negatívnych je riziko rozvoja PML 0,1/1000 liečených pacientov.

U anti JCV pozitívnych s hodnotou titra protilátok menej ako 0,9 je riziko počas prvých štyroch rokov liečby 0,1/1000 liečených pacientov, po 4. roku sa zvyšuje na 0,4/1000 liečených. Ak je titer anti- JCV protilátok vyšší ako 1,5 je riziko PML počas prvého roka 0,2/1000, v druhom roku 0,4/1000 a postupne sa zvyšuje až na 8/1000 liečených pacientov v štvrtom roku liečby (102).

Klinický obraz

Vzhľadom na viacložiskové postihnutie CNS sú klinické príznaky veľmi variabilné. Priebeh ochorenia je subakútny. Príznaky sú nešpecifické. Najčastejšie klinické prejavy ochorenia sú motorické príznaky, kognitívne poruchy a zmeny osobnosti a poruchy zraku vo forme homonymnej hemianopsie. Postihnutie v priebehu niekoľkých týždňov progreduje, pokročilé štádiá sú charakterizované kvadruparézami, ťažkou demenciou a poruchami vedomia až na úrovni kómy. Zriedkavo boli popísané extrapyramídové prejavy- choreatiformné pohyby, dystónia, parkinsonizmus (1). Úmrtnosť závisí od primárneho ochorenia pri ktorom oportúnna infekcia PML vznikla.

U pacientov s PML môže byť klinický priebeh ochorenia modifikovaný rozvojom IRIS (immune reconstitution inflammatory syndrome), zápalovým syndrómom podmieneným imunitnou rekonštitúciou. Ide o paradoxné zhoršenie neurologického stavu u imunosuprimovaných pacientov s oportúnnou infekciou CNS počas fázy úpravy imunitného systému. U pacientov s AIDS dochádza k imunitnej rekonštitúcii po zahájení antiretro-vírusovej liečby (HAART -highly agressive antiretroviral treatment), ktorá vedie k prudkému zvýšeniu CD4+ T- lymfocytov. U pacientov liečených natalizumabom u ktorých sa rozvinie PML vzniká IRIS po vysadení liečby. Dôsledkom prerušenia terapie dochádza k „odblokovaniu“ endoteliálnych receptorov a zvýšenému prestupu T-lymfocytov cez hematoencefalickú bariéru. Masívna infiltrácia mozgového tkaniva T-lymfocytmi vedie k rozvoju akútnej zápalovej reakcie so zhoršením klinickej symptomatiky (103).

Diagnostika

Vzhľadom na nešpecifickú klinickú prezentáciu je nutné na možnú PML myslieť u všetkých imunokompromitovaných pacientov, u ktorých dochádza k subakútnemu rozvoju neurologickej symptomatiky.

MR mozgu

Najsenzitívnejším neurozobrazovacím vyšetrením na detekciu postihnutia CNS pri PML je MR mozgu, kde môžeme pozorovať demyelinizačné lézie v bielej hmote mozgu, predilekčne v subkortikálnej a juxtakortikálnej oblasti, zvyčajne (ale nie vždy) sú lézie ostro ohraničené

oproti kortexu. Lézie v T2/ FLAIR obraze vykazujú hyperintenzitu signálu, v T1VO sú izo- alebo hypointenzívne (98). Poškodenie miechy v rámci PML je veľmi zriedkavé, ak je prítomné, svedčí skôr pre alternatívnu diagnózu. Lézie sú v úvode ochorenia solitárne alebo multifokálne, okrúhleho až oválneho tvaru, s progresiou dochádza k ich zväčšovaniu, splývaniu a šíreniu do protiľahlej hemisféry. Môžu sa neskôr rozšíriť aj na priľahlý kortex čím pripomínajú kortikálnu encefalitídu alebo cerebrálny infarkt (Obr.24) Zvyčajne nemajú expanzívny charakter a po podaní kontrastnej látky nedochádza k ich postkontrastnému enhancementu (s výnimkou IRIS). Veľké lézie môžu mať v centrálnej oblasti nekrózu (104). V difúzne vážených obrazoch vykazujú *akútne lézie* zväčša hypersignál v DWI a to buď homogénne alebo periférne zvýšenie signálu, s typicky redukovaným signálom v centre lézie. Na ADC mapách majú ložiská normálny alebo nižší signál, predstavujú lézie akútnej infekcie s bunkovým edémom. Naproti tomu, *chronické lézie* sú v DWI hyposignálne s korešpondujúcim hypersignálom na ADC mapách, čo zodpovedá ložiskám reparatívnej gliózy (98). Pre rozvoj IRIS v MR obraze svedčí typický pozitívny enhancement (nie je typický pre PML lézie) a mass efekt (1).

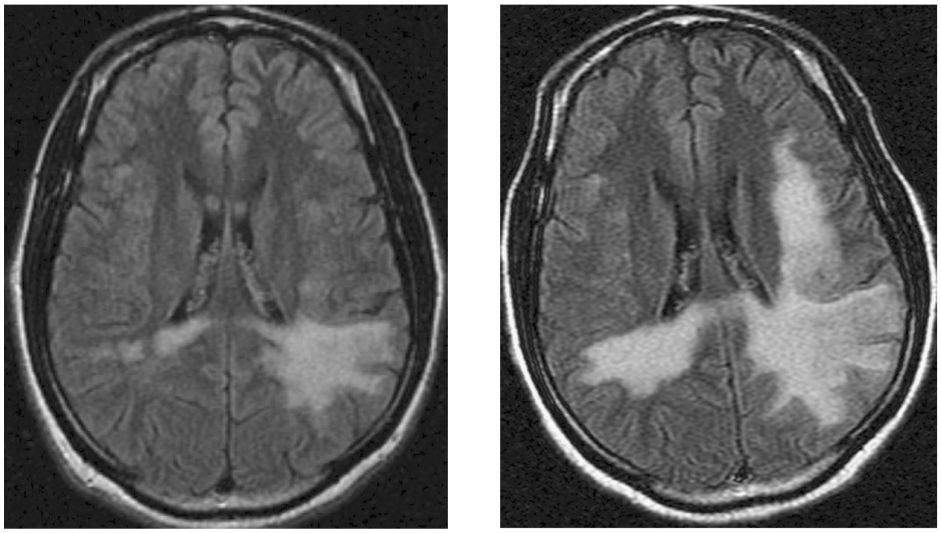

Obr 24 MR mozgu, FLAIR sekvencia. Hyperintenzívne splývajúce lézie bielej hmoty mozgu (prevzaté z Shah,2010 so súhlasom držiteľa autorských práv) .

Vyšetrenie likvoru:

V prípade podozrenia na PML je nutné vyšetrenie likvoru so zameraním na detekciu DNA JCV v mozgovomiechovom moku pomocou PCR metódy. V prípade klinického podozrenia na PML a negatívnej detekcie JCV v CSF, je odporúčané vyšetrenie CSF opakovať (105). Komplementárnym vyšetrením je stanovenie intratekálnej syntézy anti- JCV protilátok v likvore pomocou protilátkových indexov alebo imunoblottingom (106).

7.7 Subakútna sklerotizujúca panencefalitída (SSPE)

SSPE patrí medzi pomalovírusové neliečiteľné ochorenia vyvolané vírusom osýpok zo skupiny Paramyxovírusov. Postihuje prevažne deti a adolescentov vo veku 4-20 rokov. U dospelých je jej výskyt skôr raritný. Incidencia ochorenia výrazne klesla po zavedení očkovania proti osýpkam. Ochorenie sa vyskytuje ako komplikácia Ide o chronickú encefalitídu, ktorá sa rozvíja niekoľko mesiacov až rokov po osýpkovej infekcii alebo vakcinácii a je spojená s perzistenciou modifikovaného vírusu v mozgovom tkanive (1).

Klinický obraz

Klinicky sa prejavuje v prvej fáze zmenami správania, deterioráciou intelektu, poruchami vízu, v druhej fáze sú pozorvané myoklonie, abnormálne pohyby končatín (choreoatetóza), mentálna deteriorácia je výraznejšia. Tretie klinické štádium je charakterizované zmiernením myoklonie, rozvojom ťažkej demencie, spastickej kvadruparézy, bulbárnej symptomatiky. Finálne štvrté štádium predstavuje vegetatíny stav s mutizmom, dekortikačnou a decerebračnou rigiditou. Väčšina pacientov zomiera v treťom alebo štvrtom štádiu (1,107).

Diagnostika

***MR mozgu**:* v MR obraze mozgu sú obojstranne prítomné multifokálne lézie bielej hmoty mozgu preferenčne lokalizované subkortikálne, neskôr aj v periventrikulárnej bielej hmote mozgu a v oblasti mozgovej kôry (Obr 25) (108).

Laboratórna diagnostika: zvýšený titer špecifických protilátok proti morbilám v sére (IgM, IgG).

Vyšetrenie likvoru: pri vyšetrení likvoru nachádzame miernu pleocytózu s hyperproteinoráchiou. U väčšiny pacientov je pozitívna intratekálna syntéza Ig a pozitivita OCB. Diagnózu potvrdí prítomnosť vysokých titrov protilátok proti morbilám a dôkaz vírusovej DNA molekulárne genetickými metódami (1).

EEG: pri SSPE môžeme v EEG pozorovať periodické komplexy – stereotypné, obojstranné, synchrónne vlny (100-1000mV, 1-3Hz) niekedy zmiešané s hrotovými alebo ostrými vlnami. Ich trvanie je 1-3 sekúnd a interval medzi komplexmi varíruje od 2-20sekúnd.

Definitívnu diagnózu stanoví biopsia mozgu (108).

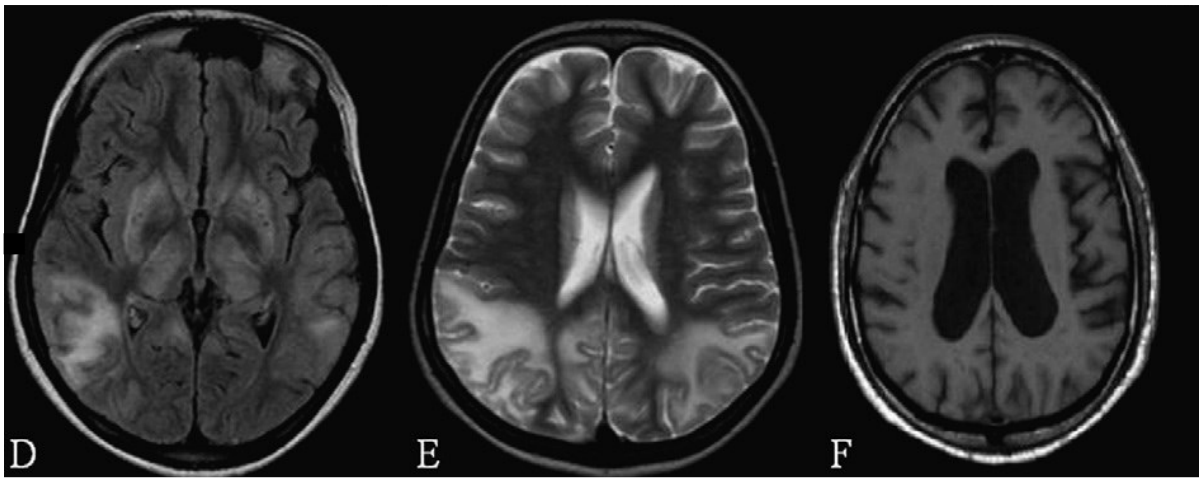

Obr 25 MR mozgu u pacienta so SSPE:Hyperintenzity v temporálnom laloku, symetrické zmeny signálu v thalame a striate (vľavo), obojstranne hyperintenzity v parieto-okcipitálnej oblasti (v strede) a difúzna atrofia (vpravo) (prevzaté z Praveen-Kumar, 2007 so súhlasom držiteľa autorských práv) .

8 Hypoxicko-ischemické príčiny leukonecefalopatií

8.1 Zmeny bielej hmoty mozgu súvisiace so starnutím / ischemické lézie bielej hmoty mozgu

Je všeobecne známe, že v procese starnutia vznikajú v mozgovom tkanive viaceré zmeny, čo bolo potvrdené mnohými histopatologickými štúdiami. V súvislosti so starnutím sa často stretávame so zmenami bielej hmoty mozgu a ich odlíšenie od zmien patologických je niekedy problematické. K rozvoju abnormalít bielej hmoty dochádza postupne. V skorých štádiach je prítomné subklinické postihnutie bielej hmoty mozgu, s progresiou zmien dochádza k rozvoju neurologickej symptomatiky (hlavne rozvoj kognitívnej dysfunkcie). Viacero prác teda považuje tzv. normálne zmeny bielej hmoty súvisiace so starnutím a „abnormálne“ zmeny za rôzne stupne rovnakého patofyziologického procesu (1).

Morfologické zmeny viditeľné v MR obraze mozgu možno rozdeliť do 3 skupín:

-Tzv. „caps a halo“ efekt označuje symetrické zmeny signálu v okolí frontálnych a okcipitálnych rohov a triangulárnej oblasti postranných komôr. Tieto zmeny nie sú vaskulárneho pôvodu, vznikajú v dôsledku ependymálnej dysfunkcie, ktorá vedie ku kumulácii likvoru v periventrikulárnej bielej hmote s následnou demyelinizáciou. Zároveň sa rozvíja subependymálna glióza. V obraze MR sú zobrazené ako T2/FLAIR hyperintenzívne oblasti v okolí frontálnych a okcipitálnych rohov („caps“) a triangulárnej oblasti, alebo ako T2/FLAIR hyperintenzívny pás (1-3mm), ktorý lemuje postranné komory („halo efect“) (Obr. 26) (1, 109).

-Bodkovité (punctate) lézie sa znázorňujú ako malé (< 5mm) okrúhle, dobre ohraničené

lézie, ktoré majú tendenciu k multiplicitnému výskytu. Vznikajú na podklade perivaskulárnych zmien tkaniva ako dôsledok narušenej difúzie nutrientov cez zhrubnutú stenu ciev (rôznej etiológie, najčastejši v dôsledku hypertenzie) a mechanickým poškodením perivaskulárneho tkaniva pulzujúcimi arteriolami pri strate elasticity cievnej steny. V obraze MR sú T2/FLAIR hyperintenzívne, majú tiež vyšší signál v DWI a ADC mape, čo svedčí pre demyelinizáciu a gliózu (Obr. 26) (1,109).

-Splývajúce lézie sú väčších rozmerov (>5mm), majú nepravidelný tvar a ohraničenie. Sú lokalizované prevažne v subkortikálnej bielej hmote hmote (Obr. 26). Pri ich výskyte v okolí komôr sú zvyčajne od okraja komory oddelené pásom nepoškodenej bielej hmoty. Corpus callosum a U vlákna bývajú ušetrené. Častejšie sa vyskytujú u ľudí vyššieho veku, s anamnézou artériovej hypertenzie, diabetu, kardiovaskulárnych ochorení, u ľudí po prekonanej CMP. Podkladom lézii je priame ischemické poškodenie bielej hmoty pri arteriosklerotickom postihnutí nutričných arteriol a artérii. Lézie sa v MR obraze javia ako T2/FLAIR hyper-intenzívne lézie s vyšším signálom v DWI a ADC mape. Po podaní kontrastnej látky nedochádza k pozitívnemu enhancementu (1,109).

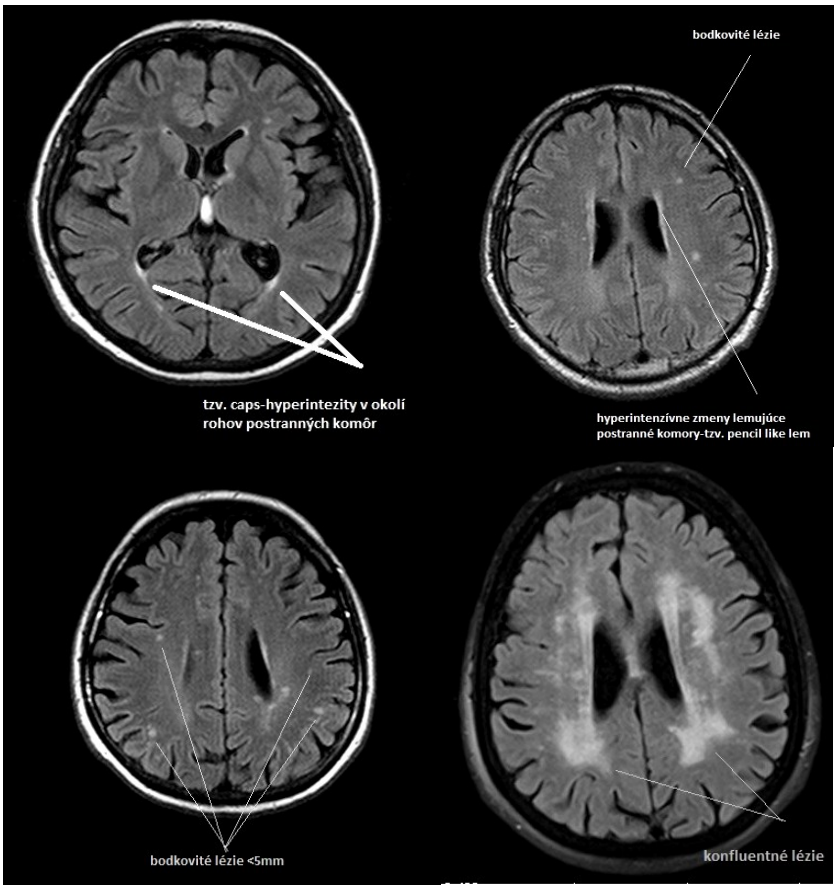

Obr 26 MR mozgu , FLAIR sekvencia **.** Zmeny bielej hmoty mozgu: tzv.caps (vľavo hore) , jemné pencil-like olemovanie (vpravo hore), bodkovité lézie v subkortikálnej bielej hmote mozgu (vľavo dole), konfluentné lézie (vpravo dole) (Archív Neurologickej kliniky LF UPJŠ a UNLP, Košice).

8.2 Neaterosklerotické príčiny ischemickej leukoencefalopatie

Okrem aterosklerózy môže byť príčinou ischemických lézií tvorba mikrotrombov pri vrodených aj získaných trombofilných stavoch. V MR obraze sú prítomné T2/FLAIR hyperintenzívne fokálne alebo difúzne lézie v subkortikálnej a paraventrikulárnej bielej hmote. Lézie vykazujú diseminácíu v čase aj priestore a najčastejšie sú asymptomatické. Vyšetrenie hemokoagulačného stavu by malo byť zahrnutý v diferenciálne- diagnostickom algoritme lézií bielej hmoty mozgu (1).

8.3 Subkortikálna arteriosklerotická encefalopatia, Binswangerova choroba

Ochorenie bolo prvýkrát bolo popísané Binswagerom v roku 1894 ako encephalitis subcorticalis chronica progressiva, neskôr bola v roku 1962 premenovaná Olzewskim na subkortikálnu arteriosklerotickú encefalopatiu (SAE).

SAE charakterizujú:

- obojstranné abnormality bielej hmoty mozgu (T2 hyperintenzívne v MR obraze)
- status lacunaris (lakunárne infarkty v BG, capsula interna a mozgovom kmeni)
- „état criblé“ (rozšírené perivaskulárne priestory okolo arteriol, nazývané tiež ako dilatované Robin-Wirchovove priestory)
- absencia viacpočetných kortikálnych infarktov v MR obraze
- prítomnosť subkortikálnej dysfunkcie (subakútny rozvoj porúch správania, nálady, osobnosti, strata úsudku, poruchy chôdze, inkontinencia moču, pseudobulbárna obrna s progresiou do globálnej demencie)
- prítomnosť fokálnej neurologickej symptomatiky
- absencia ťažkej demencie (MMSE <10 bodov)
- prítomnosť rizikového faktora aterosklerózy v anamnéze alebo dôkaz generalizovanej aterosklerózy.

Vek nástupu ochorenia je medzi 40.-60. rokom. Najčastejšie sa vyskytuje u pacientov s anamnézou mlsanovanej artériovej hypertenzie. Špecifický marker na stanovenie diagnózy neexistuje (109).

Etiopatogenéza

Hlavnou charakteristikou SAE je arterioskleróza so zúžením lúmenu cievy až jeho oklúziou. Postihnuté sú hlboké penetrujúce cerebrálne artérie a arterioly, ktoré sú koncovými artériami bez kolaterálnej cirkulácie. Na tomto podklade vznikajú zmeny bielej hmoty mozgu

(demyelinizácia, mikroinfarkty, glióza) v periventrikulárnej oblasti a hlbokej bielej hmote, U vlákna bývajú zvyčajne ušetrené. Súčasne konštatným prejavom je prítomnosť obrazu status lacunaris a tiež „état criblé“ (109).

Diagnostika

MR mozgu: v MR obraze sú prítomné T2/FLAIR hyperintenzívne lézie v periventrikulárnej a subkortikálnej bielej hmote mozgu s ušetrením U vláken a kortexu (Obr 27). Lézie sú prevažne konfluentné, ale môžeme pozorovať aj prítomnosť solitárnych okrúhlych lézií. Status lacunaris je v MR obraze vyjadrený prítomnosťou T2/FLAIR hyperintenzívnych lézií v bazálnych gangliách, ponse, mesencephale a centrum semiovale (1). Rozšírené Robin-Wirchovove priestory sú drobné (1-2mm) okrúhle T2 hyperintenzívne lézie, ktoré sú vo FLAIR zobrazení hypointenzívne (dochádza tu k potlačeniu intenzity signálu likvoru) (23).

Vyšetrenie likvoru: ak sa realizuje za účelom diferenciálnej diagnostiky, nálezy sú bez patológie.

Zmeny bielej hmoty mozgu vyskytujúce sa u starších pacientov je často problematické hodnotiť. V porovnaní s normálnym starnutím, u pacientov so SAE sú naviac prítomné lakunárne infarkty, postihnutie corpus callosum, bazálne gangliá, lézie fibrae transversae v ponse, ale hranica medzi týmito jednotkami nie je veľmi ostrá a navzájom sa môžu kombinovať.

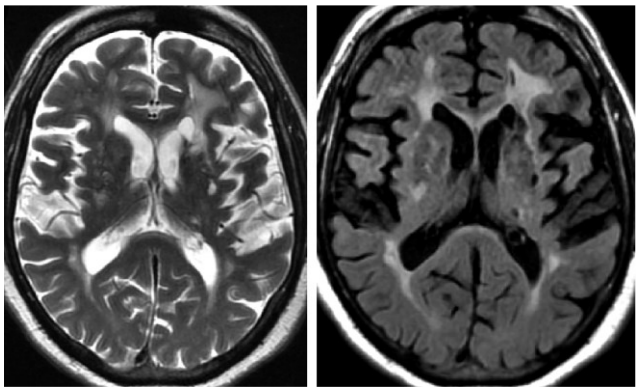

Obr 27. MR mozgu. T2 VO (vľavo) , FLAIR sekvencia (vpravo). Periventrikulárne a subkortikálne lokalizované hyperintenzívne zmeny bielej hmoty a lakunárne infarkty v oblasti bazálnych ganglií obojstranne

8.4 Migréna

Migréna môže byť asociovaná so subkortikálne lokalizovanými léziami bielej hmoty mozgu. Sogens a kol. vo svojej práci popisujú výskyt týchto lézií u 41 % pacientov s klasickou migrénou a u 57 % s komplikovanou migrénou (110).

8.5 CNS vaskulitídy a vaskulopatie

*Vaskulopatia j*e akékoľvek postihnutie cievnej steny, ktoré zahŕňa rôzne spektrum poškodení: zápalové, degeneratívne, metabolické. *Vaskulitída* je charakterizovaná zápalovou, najčastejšie lymfocytárnou infiltráciou cievnej steny (nie len prítomnosťou zápalového infiltrátu v okolí cievy) asociovanou s jej deštrukciou, ktorá môže viesť k oklúzii cievy a ischemickým infarktom (111).
Pri vaskulitídach býva postihnutá biela aj sivá hmota mozgu. Vzhľadom na účasť imunitných mechanizmov, vo väčšine prípadov nachádzame okrem ischemických infarktov aj nešpecifické lézie bielej hmoty mozgu, často asymptomatické, alebo s veľmi nešpecifickou neurologickou symptomatikou (viď nižšie), ktorých patologický podklad je mnohokrát neobjasnený (poškodenie myelínu a ODC, glióza).

Existuje viacero klasifikácií vaskulitíd:
-podľa veľkosti ciev ktoré sú predominatne postihnuté, ich rozdeľujeme na vaskulitídy ciev veľkého kalibru, stredne veľkého a malého kalibru.
-podľa etiológie ich rozdeľujeme na primárne (idiopatické) a sekundárne vaskulitídy , ktoré sa vyskytujú v rámci systémových ochorení spojiva, pri malignitách, infekciách, liekmi indukované a postradiačné vaskulitídy.

Na základe výsledkov viacerých výskumných prác, ktoré sa pokúšali objasniť etiopatogenézu vaskulitíd, môžeme identifikovať potencionálne *etiopatogenetické mechanizmy* vedúce k inflamácii cievnej steny nasledovne:
-protilátkami mediované vaskulitídy
mechanizmus, akým protilátky navodzujú zápalovú reakciu môže byť rôzny:
a) *priame poškodenie endotelu protilátkami*. Existujú práce, ktoré poukazujú na prítomnosť tzv. antiendoteliálnych protilátok, avšak ich kauzálny vzťah v patogenéze potrebuje ďalšie dôkazy (napr. Kawasakiho choroba) (112).
b) *ukladanie imukomplexov* v cievnej stene, ktoré vedie ku komplementom aktivovanej zápalovej reakcii s aktiváciou makrofágov (vaskulitídy asociované s hepatitídou B a C, Henoch-Schonleinova purpura) (113).
c) *vaskulitídy asociované s ANCA protilátkami (antineutrophil cytoplasmic antibodies)*

ide o protilátky proti antigénom v cytoplazme neutrofilných granulocytov. Titre ANCA sú obvykle stanovované metódou ELISA alebo nepriamou imunofluorescenciou. Rozoznávame 2 typy ANCA protilátok v závislosti na antigéne, proti ktorému sú produkované: cANCA - antigénom je proteináza 3 (špecifické pre Wegenerovú granulomatózu) a pANCA - antigénom je myeloperoxidáza (mikroskopická polyangiitída, Churg-Strauss sy) (114).

-vaskulitídy navodené abnormálnou bunkovou imunitnou odpoveďou

Väčšinou sa spolupodieľajú na etiopatogenéze spolu s protilátkami mediovanými mechanizmami (115).

Postihnutie ciev CNS sa môže vyskytnúť v rámci primárnych aj sekundárnych systémových vaskulitíd (Tab 8). Ak sa vaskulitída CNS vyskytuje izolovane, bez prítomnosti postihnutia ciev iných orgánových systémov hovoríme o primárnej (izolovanej) vaskulitíde CNS (116-118).

Tab 8 Rozdelenie vaskulitíd podľa Gomes, 2010 (116)

Veľkosť ciev	Cievy v rámci CNS	Primárne vaskulitídy	Sekundárne vaskulitídy
veľké (large vessels)	ACI, M1, A1, P1 segmenty MCA, ACA, PCA, a.basilaris, a. vertebralis	Veľkobunková arteritída, Takayasuová arteritída, Kawasakiho choroba	Infekčné vaskulitídy: *Treponema pallidum* *Borrelia burgdorferi,* *HIV* Sarkoidóza
stredne veľké (middle-sized vessels)	aa. communicantes, vetvy a. cerebri media po rozdelení kmeňa MCA	Polyarteritis nodosa, primárna angiitída CNS	Toxické vaskulitídy *Abúzus kokaínu a heroínu* Infekčné vaskulitídy: *hepatitída B* *tuberkulóza*
malé (small vessels)	lúmen < 300um (sú za rozlišovacou schopnosťou angiografických vyšetrení)	Churg-Strauss syndrome, Wegenerova granulomatosa, microskopická polyangiitída, Henoch-Schonleinova purpura	Systémové ochorenia spojiva: *SLE* *Reumatoidná artritída* *Sklerodermia* *Sjogrenov syndróm* Liekmi indukovaná: *sulfonamidy*

8.5.1 Leukoencefalopatie pri systémových ochoreniach spojiva

Systémové ochorenia spojiva sú autoimunitné zápalové ochorenia, pre ktoré je charakteristické postihnutie viacerých orgánových systémov, vrátane nervového. Etiológia týchto ochorení je neznáma. Na ich rozvoji sa podieľa kombinácia faktorov vnútorných (genetických a hormonálnych) a vonkajších (spúšťacie faktory sú najčastejšie infekce, UV žiarenie, chemikálie). Kľúčovú úlohu v patogenéze hrá imunitná dysregulácia, ktorá je

charakterizovaná produkciou orgánovo nešpecifických autoprotilátok, depozíciou imunokomplexov a postihnutím ciev s následnou sekundárnou vaskulitídou.

Sú charakterizované rôzne intenzívnym postihnutím CNS, ktoré sa môže vyskytnúť kedykoľvek v priebehu ochorenia. Neurologické symptómy sú spôsobené viacerými mechanizmami:

-ischémiou, ktorá je dôsledkom vaskulitídy alebo nezápalovej vaskulopatie, charakterizovanej intimálnou proliferáciou a oklúziou malých ciev,

-imunitne navodenou odpoveďou proti rôznym antigénom v CNS. V CNS sa vyskytuje veľké množstvo celulárnych a subcelulárnych štruktúr, ktoré môžu byť potencionálnymi antigénmi autoimunity (119).

8.5.1.1 Behcetova choroba

Behcetova choroba je multisystémové zápalové ochorenie neznámej etiológie. Na významnú úlohu genetických faktorov v patogenéze tohto ochorenia poukazuje silná asociácia tohto ochorenia s HLA-B51 antigénom. Ide o ochorenie mladých ľudí (so začiatkom medzi 20.-35. rokom). Častejšie sú postihnutí muži (1).

Aj keď sa toto ochorenie vyskytuje na celom svete, existuje určitá geografická predispozícia. Ochorenie je rozšírené na ďalekom východe (Japonsko, Korea), strednom východe (Iran, Irak, Israel) a v krajinách okolo Stredozemného mora (Turecko, Egypt, Maroko, Grécko) (1).

Frekvencia postihnutia CNS varíruje od 5-50 % (120). Tento vysoký rozptyl sa dá vysvetliť najskôr geografickými a etnickým rozdielnostiami a tiež zrejme nejednotným zadefinovaním tzv.“ neuro-Behcetovej choroby“.

Klinický obraz

Neurologické symptómy sa najčastejšie objavia až v priebehu ochorenia, teda ak už sú prítomné systémové prejavy. Prítomnosť neurologickej symptomatiky ako iniciálneho príznaku ochorenia je zriedkavá (3 %).

Poškodenie CNS môže prebiehať v 2 odlišných formách:

1. poškodenie parenchymatózne (75%)
2. poškodenie ciev predominantne venózneho systému.

Koexistencia parenchymatóznej a neparenchymatóznej formy je zriedkavá (1).

Poškodenie parenchymatózne: patomorfologickým podkladom je rekurentná vaskulitída (lymfocytárna a/alebo neutrofilová infiltrácia cievnej steny) postihujúca cievy rôznej veľkosti.

Viaceré štúdie potvrdili predilekčne postihnutie mozgového kmeňa, hlavne mesodiencephalickej junkcie a bazálnych ganglií. Prítomné môžu byť aj hemisferálne a leptomeningeálne poškodenie.

Poškodenie ciev: najčastejšie sa manifestuje ako trombóza venóznych splavov, predominantne sinus sagitalis superior, sinus tranversus a hlbokých vén mozgu. Poškodenie artérií je menej časté ako vén, zahŕňa stenózy až oklúzie cerebrálnych artérií, ktoré vedú k infarktom. Vaskulitída postihujúca *vasa vasorum* vedie k lokálnemu oslabeniu cievnej steny, čo vedie k tvorbe aneurysiem alebo disekcie cievnej steny.

Poškodenie miechy (predilekčne v thorakálnom úseku) sa vyskytuje u 14% pacientov (121). Súčasne môže byť prítomné aj poškodenie periférneho NS.

Klinický obraz

Priebeh ochorenia je najčastejšie relaps- remitujúci, aj keď boli popísané aj formy pomaly progredujúce. Vzhľadom na to, že ide o multisystémové ochorenie, spektrum klinických prejavov je veľmi široké (Tab 9).

Neurologické príznaky sú nešpecifické, môžu mať relaps-remitujúci priebeh alebo pomaly progredujúci priebeh (motorické, senzitívne, poruchy vízu, poruchy reči, parkinsonizmus). Pri postihnutí mozgového kmeňa sa objavuje aj poškodenie hlavových nervov- rekurentné obrny n. facialis, internukleárna oftalmoplégia, palatálny myoklonus, rekurentná dyzartria. Výraznejšie je postihnutie PNS vo forme neuropatie, nekrotizujúcej myozitídy alebo myalgií (1). Okrem postihnutia NS sú prítomné aj systémové prejavy (Tab 9).

Tab 9. Systémové prejavy Behcetovej choroby podľa Borhani Haghighi,2005.

Systém, orgán	
Kožné ulcerácie	bolestivé, ich výskyt je v atakoch, pretrvávajú niekoľko dní a následne spontánne ustúpia
Genitálne ulcerácie	dlhšie pretrvávajúce a viac bolestivé,u mužov prevažne v oblasti skróta a penisu, u žien v oblasti lábii a vaginálnej sliznice
Postihnutie očí	predná uveitída s tvorbou hypopyonu alebo zadná uveitída asociovaná s poškodením retiny (uveitídy sú epizodické, ale opakované ataky môžu spôsobiť slepotu)
Postihnutie ciev	artérie aj vény (pľúca, obličky) opakované povrchové aj hlboké tromboflebitídy, syndróm hornej dutej žily, trombózy venóznych splavov v CNS
Postihnutie kĺbov	neerozívna artritída postihujúca rôzne kĺby
Postihnutie pľúc	opakované hemoptýzy, kašel, dyspnoe
Postihnutie KVS	endokarditída, myokarditída, perikarditída
Postihnutie GIT	krvavé hnačky, abdominálne koliky
Pozitívna Pathergyho reakcia	kožná hypersensitivita (erythematózna papula veľkosti viac ako 2mmi) indukovaná intradermálnym vpichom

Diagnostika

MR mozgu a miechy: zobrazuje lézie bielej hmoty mozgu strednej veľkosti 4-10 mm, najčastejšie lokalizované v mesencephalodiencephalickej oblasti, cerebellárnych pedunku-

loch, ponse, medulla oblongata a bazálnych gangliách (Obr. 28). Lézie v bielej hmote hemisfér sú v T2/FLAIR hyperintenzívne solitárne alebo splývajúce, vo väčšine prípadov v oblasti centrum semiovale, ťažko odlíšiteľné od lézií pri SM. Po podaní kontrastu môžu enhancovať (122). Patomorfologickým podkladom týchto lézií sú zrejme infarkty na podklade vaskulitídy, ale môže sa jednať aj o vazogénny edém. Čerstvé infarkty môžeme odlíšiť doplnením difúzne vážených obrazov. Okrem lézií bielej hmoty mozgu môžu byť prítomné aj drobné hemoragické lézie ako výsledok perivenulárneho prestupu erytrocytov. Leptomeningeálne postihnutie sa prejaví pozitívnym enhancementom po podaní kontrstnej látky.
V období remisie po akútnom ataku môže dôjsť k zmenšeniu až vymiznutiu lézií (1).

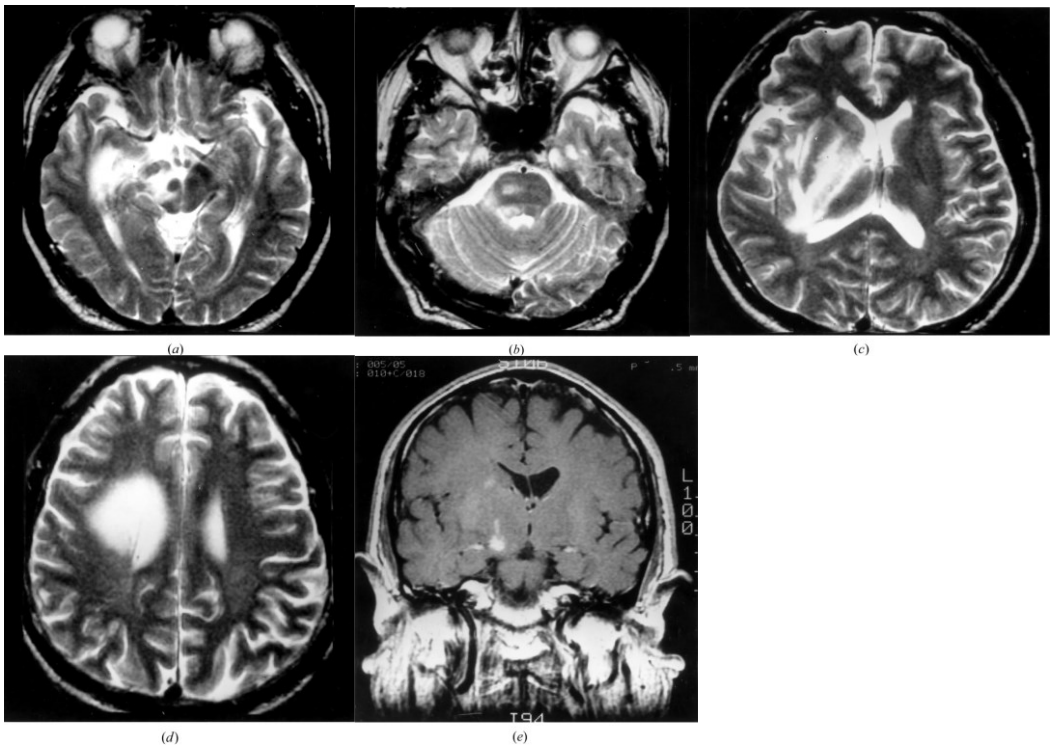

Obr 28 MR mozgu 52 ročného pacienta s neuroBehcetovou chorobou, T2VO zobrazuje hyperintenzívne lézie v oblasti mesencefala (a), ponsu a tegmenta (b), bazálnych gangliách, capsula interna a externa (c) a v periventrikulárnej bielej hmote mozgu (d). V T1VO po podaní kontrastnej látky sa vysycuje ložisko v oblasti bazálnych ganglií a capsula interna vpravo (e) (prevzaté z Lee, 2001 so súhlasom držiteľa autorských práv)

Vyšetrenie likvoru: môže byť prítomná pleocytóza (neutrofily a/alebo lymfocyty), hyperproteinoráchia, ale nálezy môžu byť aj vo fyziologickom rozmedzí, hlavne pri non parenchymatóznom poškodení. Intratekálna syntéza Ig je raritná, ako aj prítomnosť OCB. V prípadoch pozitívnych nálezov OCB boli prítomné menej ako 2 pásy. Niektorí autori uvádzajú zvýšenú syntézu beta 2 mikroglobulínu v likvore (1).

8.5.1.2 Sclerodermia

Ochorenie je charakterizované zvýšením ukladaním depozitov kolagénu v koži, cievach a viscerálnych orgánoch, ktoré vedú k zhrubnutiu kože, atrofii hladkých svalov a fibróze. Postihuje prevažne mladé ženy, v pomere k mužom 7:1 (1).

Rozoznávajú sa tieto základné formy sklerodermie:

a) ohraničená (lokalizovaná) sclerodermia (sclerodermia circumscripta), ktorá sa rozdeľuje na 2 typy

- morfea- ložiská stuhnutia kože
- lineárna forma- prevažuje postihnutie kože, ale môžu byť zasiahnuté aj svaly a kosť.

b) systémová sclerodermia, pri ktorej sú okrem kože zasiahnuté aj iné orgánové systémy. Táto forma má 2 podtypy

- difúzna forma
- limitovaná forma tzv. CREST syndróm, ktorý je charakterizovaný týmito prejavmi: kalcinóza, Raynaudov fenomén, dysmotilita ezofágu, sklerodaktýlia a teleangiektázie.

Etiológia

Príčina sklerodermie nie je známa. Predpokladá sa, že ide o patologickú aktiváciu imunitného systému. V patogenéze ochorenia sa uplatňuje *imunitne navodená vaskulopatia* charakterizovaná poškodením endotelu, aktiváciou doštičiek s produkciou rastových faktorov, proliferáciou intimy a oklúziou lúmenu cievy. Kožné biopsie v rôznych štádiách systémovej sklerózy ukázali, že vaskulitída s bunkovou infiltráciou cievnej steny sa objavuje iba v najvčasnejších fázach choroby (123).

Klinický obraz

Poškodenie nervového systému pri systémovej skleróze je veľmi raritné. Ak je prítomné, častejšie býva poškodený periférny ako centrálny NS a to vo forme kompresívnych úžinových neuropatií pri zvýšenej produkcii kolagénu. Poškodenie periférnych nervov však môže imitovať príznaky CNS napr. parestézie v oblasti tváre a rúk pri postihnutí n. trigeminus alebo n. medianus.

Ak je prítomné poškodenie CNS, je buď asymptomatické, alebo sa manifestuje fokálnou neurologickou symptomatikou. Môžu byť prítomné epileptické paroxyzmy (1).

Systémové prejavy sklerodermie

Kožné zmeny sa prejavujú v akútnom štádiu ako edematózne presiaknutie končatín, hlavne rúk. Edematóznu fázu neskôr striedajú sklerotizujúce zmeny. Koža sa stáva tuhou, lesklou, je nepohyblivá oproti okoliu, býva prítomný úbytok kožných adnexov. Viac ako 95 % pacientov

má Raynaudov syndróm rôznej intenzity (ťažké formy sa prezentujú ulceráciami a nekróza končekov prstov). *Muskuloskeletálne postihnutie* sa prejavuje vo forme artralgií, myalgií, postihnutím šliach. *Pľúcne postihnutie* býva vo forme pľúcnej fibrózy, ktorá sa manifestuje progredujúcou námahovou dušnosťou a neproduktívnym kašľom. *Serozitída* sa manifestuje postihnutím perikardu či pleury a je väčšinou asymptomatická. *Gastrointestinálny trakt* je postihnutý v celom rozsahu (prehĺtacie ťažkosti, pyróza, malabsorpčný syndróm) (1).

Diagnostika

Neurologická symptomatika sa objavuje najčastejšie v dobe rozvoja systémových prejavov ochorenia. Na túto diagnózu myslíme vtedy, ak sa vyskytnú príznaky poškodenia periférneho a/alebo centrálneho nervového systému súčasne s postihnutím kože a inými systémovými príznakmi. Diagnóza sa stanovuje sa na základe anamnézy a klinického obrazu v kontexte s nálezmi laboratórnych a neurozobrazovacích vyšetrení.

Laboratórna diagnostika

Dôležitú úlohu hrajú *autoprotilátky.* Pri systémovej forme sú u 60 % pacientov pozitívne antinukleárne protilátky *anti Scl-70* (proti topoizomeráze I), pri lokalizovanej forme nachádzame *anticentromérové protilátky.* Zvýšené môžu byť nešpecifické prejavy zápalu (FW, CRP), reumatoidné faktory a kryoglobulíny (1).

MR mozgu: v MR obraze môžeme pozorovať viacero typov lézií.

a) *cerebrálne infarkty* v teritóriu stredne veľkých ciev

b) *nešpecifické lézie bielej hmoty mozgu* T2/ FLAIR hyperintezívne, lokalizované častejšie v subkortikálnej (Obr 29) ale aj v periventrikulárnej oblasti (1). Veľmi často ide o asymptomatické postihnutie.

Patogenetický mechanizmus vzniku týchto lézií nie je presne známy, predpokladá sa, že ide o dôsledok mikroangiopatie, ktorá vzniká pri poškodení endotelu ciev s následnou fibrinoidnou nekrózou a obliteráciou lúmenu. Ďalším mechanizmom by mohla byť imunitne sprostredkovaná zápalová reakcia vedúca k poškodeniu myelínu. Tieto hypotézy však potrebujú ďalšie dôkazy.

V MR obraze mozgu môžu byť súčasne prítomné *kalcifikácie, mikro a makrohemoragické ložiska* (124).

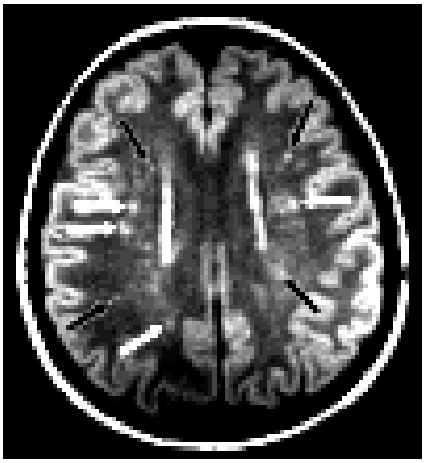

Obr 29 MR mozgu pacienta so systémovou sklerózou. Proton density (PD) vážený obraz. Hyperintenzívne lézie v subkortikálnej bielej hmote mozgu (prevzaté z Sardanelli, 2005).

Pri pátraní po eventuálnych orgánových prejavoch sklerodermie prakticky vždy realizujeme RTG pľúc alebo CT s vysokým rozlíšením HRCT, echokardiografické vyšetrenie srdca, kapilaroskopiu ciev nechtového lôžka.

Histologické vyšetrenie bioptickej vzorky kože: nachádzame zmnoženie kolagénových vláken, vo včasných fázach mononukleárne infiltráty v dermis a subkutánne, vo fázach pozdejších atrofické zmeny a úbytok kožných adnex (1).

8.5.1.3 Antifosfolipidový syndróm, APS

APS patrí medzi najčastejšie príčiny získaného trombofilného stavu. Ide o nezápalové autoimunitné ochorenie charakterizované opakovanými trombózami a/alebo poruchami gravidity, ktorý je spôsobený prítomnosťou antifosfoproteínových či fosfolipid dependentných protilátok, tiež označované ako antifosfolipidové protilátky (APA).

APS sa vyskytuje ako:

- primárny pri nedokázateľnej inej príčine tvorby antifosfolipidových protilátok (125) .
- sekundárny, ktorý sa vyskytuje v súvislosti s iným ochorením (Tab 10).

Etiopatogenéza

V patogenéze sa uplatňujú APA, heterogénna skupina protilátok namierená proti rôznym bielkovinovým štruktúram naviazaných na fosfolipidy. Do tejto skupiny zaraďujeme označované ako lupus antikoagulans (LA), ktoré in vitro ovplyvňuje fosfolipid dependentné koagulačné reakce. Z praktického hľadiska je najdôležitejším faktom, že aj napriek tomu že

Tab 10. Ochorenia, pri ktorých sa vyskytujú APA podľa Hluší,2003

autoimunitné choroby	SLE, RA, psoriatická artritída, Sjogrenov syndróm, ankylozujúca spondylartritída, Behcetova choroba, vaskulitídy, polymyalgie, autoimunitná thyreoiditída, DM, Crohnova choroba, AIHA
lieky	fenotiazíny, hydrochlorothiazid, kontraceptíva, hydralazín, prokainamid, interferon, interleukin -2, propranolol
malignity	karcinómy, thymóm, melanóm, lymfómy, leukémie, myeloproliferácie, Waldenstromova makroglobulinémia
infekcie	AIDS, syfilis, TBC, Borelióza, malária, hepatitída A, leptospiróza, mononukleóza

predĺžujú aPTT (activated partial thromboplastin time), stav nie je sprevádzaný zvýšeným krvácaním, ale naopak zvýšeným rizikom trombotických komplikácii. Stanovovanie prítomnosti LA by sa malo stanovovať v špecializovaných laboratóriách, nakoľko spracovanie plazmy pre tento test je odlišné od bežných koagulačných vyšetrení (používa sa bezdoštičková plazma). Pri zle spracovaných vzorkách je vysoké percento falošne pozitívnych výsledkov. APA sa môžu vyskytovať aj u zdravých jedincov v 2-5 % a tranzientne môžu byť pozitívne pri infekciách, tumoroch a po aplikácii určitých liečiv. V týchto prípadoch nie sú spojené s rizikom trombotických komplikácii.

Druhou skupinou sú protilátky s afinitou k špecifickým antigénom, stanovované ELISA metódou v triede IgG, IgM, niekedy aj IgA. Podľa použitého antigénu v detekčnej sústave sa tieto protilátky nazývajú antikardiolipinové (ACLA), anti-β2-glykoprotein I, antiprotrombinové, anti-fosfatidylserínové, anti- fosfatidylinositolové, anti-annexinové protilátky Výsledkom pôsobenia týchto protilátok je protrombotický efekt (126).

Klinické prejavy APS

Klinické prejavy môžu byť rozmanité, trombózy môžu vznikať prakticky vo všetkych orgánoch, a to ako vo venóznom, tak aj v arteriálnom riečisku (Tab 11).

Postihnutie CNS má najčastejšie relaps-remitujúci priebeh, môže sa manifestovať fokálnou neurologickou symptomatikou - parézy, senzitívne prejavy, poruchy reči atď, ktorá vzniká na podklade opakovaných cerebrálnych infarktov pri trombózach cerebrálnych artérií alebo vén. Môžu byť prítomné epileptické paroxyzmy, bolesti hlavy, psychiatrické symptómy, chorea, progredujúci kognitívny deficit. Ataky cerebelárnej alebo kmeňovej symptomatiky, optická neuritída či transverzálna myelitída môžu imitovať ataky SM. Pri APS môže byť prítomné aj postihnutie periférneho nervového systému. APS sa okrem neurologických príznakov prejavuje aj rozmanitým systémovým postihnutím (Tab11) (1).

Tab 11. Systémové prejavy APS podľa Hluší, 2003

Systémové prejavy APS	
trombózy veľkých ciev	hlboké alebo povrchové vény končatín, vena cava inferior, ileofemorálne, axilárne, renálne žily
poškodenie KVS	trombózy koronárnych tepien s ICHS, infarkt myokardu, pľúcna hypertenzia, poškodenie chlopní a intrakardiálne tromby, kardiomyopatie
GIT prejavy	Buddov-Chiariho syndrom, trombózy hepatálnych vén, ischémie črevnej steny
poškodenie obličiek	glomerulárne trombózy, trombotická mikroangiopatia, maligna hypertenzia
endokrinologické prejavy	Adrenálna trombóza a Addisonova choroba
reumatologické prejavy	SLE-like syndrom, vaskulitídy
kožné zmeny	livedo reticularis, Sneddonov syndróm, kožné ulcerácie, Raynaudov fenomén
očné príznaky	arteriálne/žilové retinálne oklúzie, aneuryzmy, akútne retinálne nekrózy, tranzitórna diplopia, amaurosis fugax, fotopsie, konjunktiválne teleangiektázie, episcleritis, neuropatie optického nervu
hematologické abnormity	trombocytopénia, ITP, AIHA

Diagnostika

Diagnóza sa stanovuje na základe anamnézy, klinických príznakov, laboratórnych nálezov a neurozobrazovacích vyšetrení, ktoré sú súčasťou revidovaných kritérii z r.2006 (Tab 12).

Tab 12. Revidované diagnostické kritéria (Miyakis, 2006)

klinické kritériá	
trombotické komplikácie	• jedna a viac epizód venóznych a/alebo arteriálnych trombóz alebo trombózy malých ciev v tkanive alebo orgáne dokázaná objektívne validovanými kritériami
tehotenské komplikácie	• jedno alebo viac predčasne narodených morfologicky zdravých detí v 34. týždni alebo skôr, spojených s ťažkou preeklampsiou, či ťažkou insuficiencou placenty • tri a viac inak nevysvetliteľných spontánnych abortov pre 10 týždňom gravidity • jedno alebo viac inak nevysvetliteľných strát morfologicky normálneho plodu v 10. a ďalších týždňoch gravidity
laboratórne kritériá	
Lupus antikoagulans	• dôkaz minimálne dvakrát v odstupe 12 a viac týždňov
ACLA	• IgG a/alebo IgM izotyp dokázaný ELISA metódou minimálne dvakrát v odstupe 12 a viac týždňov v strednom alebo vysokom titri (t.j. >40 GPL alebo MPL alebo > 99.percentil)
Anti β2-GP1	• IgG a/alebo IgM izotyp dokázaný ELISA metódou minimálne dvakrát v odstupe 12 a viac týždňov
Pre stanovenie diagnózy je nutný súčasný výskyt aspoň jedného klinického a jedného laboratórneho kritéria	

Vyšetrenie likvoru: môže byť prítomná pozitívna intratekálna syntéza Ig a OCB sa udáva asi u 15-30 % pacientov (1).

MR mozgu: v MR obraze môžeme pozorovať viacero typov lézií - *cerebrálne infarkty* v dôsledku trombóz, viacpočetné *T2/FLAIR hyperintenzívne lézie bielej hmoty mozgu*, lokalizované prevažne subkortikálne ale aj periventrikulárne, často asymptomatické (Obr 30). Pravdepodobným mechanizmom sú trombózy malých ciev bielej hmoty mozgu, čo bolo podporené experimentmi na zvieracích modeloch. Iní autori poukazujú aj na prítomnosť iných mechanizmov poškodenia CNS, napr. skríženú reakciu APA s myelínom a inými anti-génmi CNS (1).

MR miechy: ojedinele boli popísané aj prípady pacientov s APS a transverzálnou myelitídou (128).

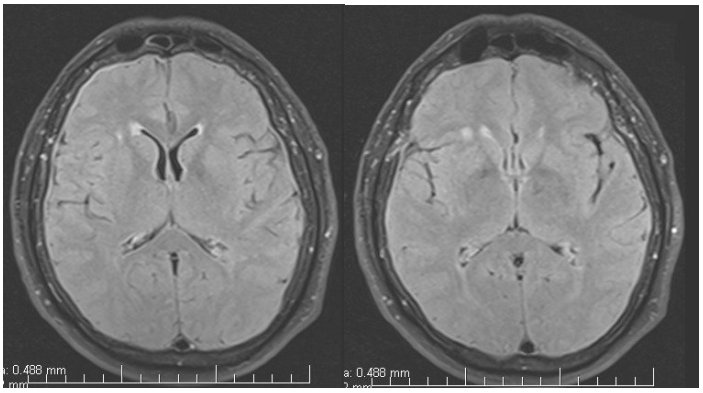

Obr 30 MR mozgu u pacienta s antifosfolipidovým syndrómom. Periventrikulárne T2/FLAIR hyperintenzívne lézie bielej hmoty mozgu, asymptomatické. (Archív Neurologickej kliniky LF UPJŠ a UNLP, Košice).

8.5.1.4 Sjogrenov syndróm

Sjogrenov syndróm (SS) je systémové zápalové progresívne autoimunitné ochorenie spojiva charakterizované lymfocytárnou infiltráciou a postupnou deštrukciou predovšetkým exokrinných žliaz. Najviac postihnutými sú slzné a slinné žľazy, v ťažších prípadoch klesá funkcia i ďalších exokrinných žliaz (potné a pošvové žľazy, pankreas, hlienové žľazy črева a bronchov). Ochorenie se môže vyskytovať samostatne ako primárny SS, alebo je spojený s iným autoimunnitným ochorením (reumatoidná artriída, SLE, systémová sklerodermia, polymyozitída, primárna biliárna cirhóza, akútna/chronická hepatitída) a označujeme ho ako sekundárny SS. Vyskytuje sa u 0,5-2% populácie, častejšie sú postihnuté ženy (129).

Etiopatogenéza

Presná etiológia a patogenéza SS nie je úplne objasnená, predpokladá sa výrazný podiel imunogenetického pozadia na vzniku ochorenia. Je známy vzťah mezi antigenóm HLA B8 a HLA DR3 u primárnej formy ochorenia, u sekundárnej bola zistená asociácia s antigénom HLA DR4.

Klinický obraz

Postihnutie NS sa vyskytuje cca u 20-30 % pacientov s primárnym SS. Xeroftalmia a xerostómia (tzv. sicca syndróm) zvyčajne predchádzajú rozvoju neurologických príznakov, ale boli popísané prípady kedy neurologická symptomatika predchádzala samotný sicca syndróm. Spektrum neurologických príznakov je široké, vo väčšine prípadov dominuje poškodenie periférneho nervového systému vo forme polyneuropatie alebo ganglionitídy. Postihnutie CNS sa manifestuje *fokálnou* neurologickou symptomatikou – motorické, senzitívne prejavy, afázia, dysartria, cerebellárna symptomatika. Ďalšími prejavmi môže byť akútna optická neuritída, postihnutie miechy vo forme akútnej transverzálnej myelitídy alebo

chronickej progredujúcej myelitídy. Boli popísané prípady s *difúznym* poškodením mozgu s prejavmi encefalopatie– kognitívna dysfunkcia, poruchy správania, bolesti hlavy, epileptické záchvaty (1). Priebeh ochorenia je najčastejšie relabujúci alebo chronicky progresívny a pri vyjadrených neurologických príznakoch môže imitovať sclerosis multiplex (130). Najčastejšie systémové prejavy SS sú zhrnuté v Tab. 13.

Tab 13 Systémové príznaky SS podľa Ciferská, 2006.

Systémové príznaky SS	
sicca syndróm	xerostómia, xeroftalmia
muskuloskeletárne prejavy	artralgie, neerozívna artritída, myalgie
kožné prejavy	suchá koža, vaskulitída, hypergamaglobulinemická purpura
pľúcne prejavy	xerotrachea, RTG alebo funkčné známky pľúcneho postihnutia
GIT prejavy	porucha motility ezofágu, pankreatitída, hepatitída
renálne prejavy	renálna tubulárna acidóza, intersticiálna nefritída
hematologické prejavy	anémia, leukopénia, trombocytopénia

Diagnostika

Diagnóza sa stanovuje na základe typického klinického obrazu, pozitivity špecifických autoprotilátok, definitívnu diagnózu potvrdí biopsia slinnej žľazy.

Laboratórna diagnostika

-autoprotilátky: pre primárny SS je typická pozitivita protilátok anti-Ro (SS-A) a/alebo anti-La (SS-B), súčasne môžu byť pozitívne aj iné menej špecifické autoprotilátky (ANA), alebo reumatoidné faktory (1).

Vyšetrenie likvoru: pri vyšetrení likvoru môže byť prítomná ľahká pleocytóza najčastejšie lymfocytárna a mierna hyperproteinoráchia. V malom percente prípadov môže byť pozitívna intratekálna syntéza Ig ako aj OCB, väčšinou však nebýva prítomná (1).

MR mozgu a miechy: viacpočetné T2/ FLAIR hyperintenzívne lézie lokalizované hlavne v subkortikálnej ale aj periventrikulárnej bielej hmote mozgu (Obr 31). Lézie v zadnej jame sú raritné. Patogenetický podklad vzniku týchto lézií nie je presne známy. V bioptických vzorkách pacientov so SS a postihnutím CNS sa zistila vaskulitída ako aj vaskulopatia s perivaskulárnou mononukleárnou infiltráciou mozgového tkaniva prevažne v bielej hmote mozgu (1). Postihnutie miechy sa vyskytuje vo forme transverzálnej myelitídy (130).

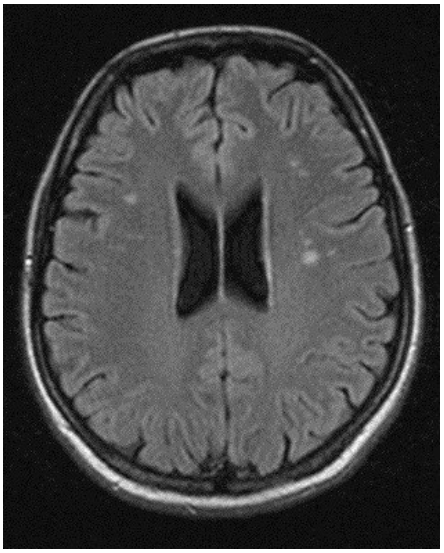

Obr 31 MR mozgu, FLAIR sekvencia): supratentoriálne F a T bilat. viac vľavo, paraventrikulárne v bielej hmote viacpočetné T2 hyperintenzívne lézie.

8.5.1.5 Systémový lupus erythematosus, SLE

SLE je systémové autoimunitné ochorenie, ktoré postihuje viacero orgánových systémov vrátane CNS. Inflamatórny proces porstihuje subendoteliálne tkanivo synoviálnych aj seróznych blán, drobných artérii a vén. Má veľmi variabilný priebeh, najčastejšie prebieha vo forme relapsov a remisií. Postihuje ženy a mužov v pomere 6–10:1. U 60 % pacientov vznikajú prvé príznaky mezi 15.–40. rokom života (1).

Klinické príznaky

Prejavy postihnutia nervového systému sú rôznorodé a vyskytujú sa asi u 60‑70 % pacientov so SLE. Forma ochorenia, pri ktorej dominujú neurologické príznaky sa označuje ako neuropsychiatrický systémový lupus erythematosus (NPSLE). Poškodenie NS môže byť primárne, najčastejšie na podklade vaskulopatie a sekundárne v dôsledku dysfunkcie iných orgánových systémov- obličky, hematologické abnormity alebo ako dôsledok dlhodobej imunosupresívnej liečby (1). Neuropsychiatrická symptomatika sa môže objaviť kedykoľvek v priebehu ochorenia, alebo môže byť prvou klinickou manifestáciou tohto ochorenia (131). Postihnutie CNS sa prejaví fokálnou alebo difúznou neuropsychiatrickou symptomatikou.

K *fokálnym príznakom* patria hemiparézy, poruchy reči, cerebelárna sympomatika, senzitívne prejavy, optická neuritída či transverzálna myelitída. *Difúzne neuropsychiatrické zmeny* zahŕňajú bolesti hlavy, kognitívne poruchy, zmeny nálady, správania, akútne stavy zmätenosti, epileptické záchvaty. Prvým klinickým príznakom SLE môže byť aj psychóza. Vzácnosťou nie je súčasné *postihnutie periférneho nervového systému*, ktoré sa manifestuje

ako kraniálna neuropatia, polyradikuloneuritída, periférna neuropatia, autonómna dysfunkcia či mononeuritis simplex/multiplex (37). Systémové prejavy SLE sú zhrnuté v Tab 14.

Tab 14. Systémové prejavy SLE podľa Eckstein, 2012

Systémové prejavy SLE	
kožné prejavy	motýľovitý erytém na tvári, diskoidný erytém, sliznočné afty (ústa, nosohltan, obvykle nebolestivé)
fotosenzitivita	kožný erytém ako následok neobvyklej reakcie na slnečné žiarenie
artritídy	neerozivna artritída postihujúca dva alebo viac periférnych kĺbov
serozitídy	pleuritída, perikarditída
renální poškodenie	pretrvávajúcí proteinúria
hematológia	hemolytická anémia, leukopénia, lymfopénia, trombocytopénia

Diagnostika

Diagnóza sa stanovuje na základe anamnézy, klinických neurologických a systémových príznakov v kontexte s nálezmi laboratórnych a neurozobrazovacích vyšetrení.

Laboratórna diagnostika

laboratórne nachádzame eleváciu nešpecifické prejavy zápalu (FW,CRP), môže byť prítomná anémia, leukopénia, trombocytopénia a laboratórne nálezy súvisiace s orgánovým poškodením napr. obličiek. Ďalším laboratórnym nálezom je *hypokomplementémia,* ktorá sama o sebe nie je špecifická pre lupus, ale všeobecne odráža prítomnosť imunitne podmienenej choroby sprevádzanej spotrebou komplementu. Môžu byť zvýšené hladiny hlavných Ig v sére, predovšetkým IgG a elevácia CIK. Dôležitú úlohu má stanovenie autoprotilátok. Viac ako 95 % pacientov so SLE ma pozitívny test na *antinukleárne protilátky (ANA),* avšak ich špecificita je nízka. Väčší význam majú p*rotilátky proti dvojzávitnici DNA (anti-dsDNA),* podľa literárnych údajov sa vyskytujú u 40–90 % pacientov so SLE. U 30–50 % pacientov sú detekovateľné *protilátky proti extrahovateľným antigénom (ENA),* hlavne ich podtyp *anti-Smith protilátky,* ktoré sú špecifické pre SLE a bývajú spojené s postihnutím CNS. Problémom je ich nízka senzitivita (10–30 %). Ďalšími protilátkami, ktoré sú asociované s postihnutím CNS sú *protilátky proti ribozomálnemu RNP (anti-rRNP/ anti-P protein),* ale rovnako vykazujú nízku senzitivitu (10–40 %). *Protilátky proti histónom* sa vyskytujú asi u 40–60 % pacientov so SLE, takmer v 100 % sú pozitívne u lupusu indukovaného liekmi (132).

Vyšetrenie likvoru: pri analýze likvoru nachádzame nešpecifické nálezy ako mierna pleocytóza s hyperproteinoráchiou, u 20-50 % pacientov je pozitívna intratekálna syntéza Ig ako aj pozitivita OCB (1).

MR mozgu: MR nálezy pri NPSLE sú variabilné, môžeme pozorovať viacero typov lézií.

a) cerebrálne infarkty vznikajúce na podklade vaskulopatie, ktorá postihuje arterioly a kapiláry (endoteliálna proliferácia s obliteráciou lúmenu ciev a perivaskulárny zápal).

Cerebrálne infarkty môžu byť teritoriálne v povodí stredne veľkých artérií alebo sa jedná o viacpočetné lakunárne infarkty (133).

b) v*iacpočetné lézie bielej hmoty mozgu* nazývané *MS – like lesions,* ktoré sa zobrazujú ako T2/FLAIR hyperintenzívne, v T1VO izo- alebo slabo hypointenzívne ložiská. Sú lokalizované periventrikulárne a/alebo subkortikálne (obr 32). V difúzne vážených obrazoch (DWI aj ADC) sa zobrazujú ako hyperintenzívne. Aktívne lézie môžu vykazovať pozitívny enhancement (134). V patogenéze vzniku lézií sa uplatňujú viaceré mechanizmy – imunitne sprostredkované poškodenie cievnej steny s obliteráciou lúmenu, priame poškodenie neurónov, ODC a myelínu prostredníctvom autoprotilátok, ktoré sa dostávajú do CNS cez poškodenú HEB alebo sa tvoria intratekálne de novo (135).

c) viacpočetné väčšie lézie súčasne prítomné v bielej aj sivej hmote mozgu imitujúce ložiská pri ADEM alebo encefalitíde (133).

d) transverzálna myelitída charakteru LETM presahujúca viacero segmentov, často viac ako 4, charakterizovaná v akútnom štádiu edémom miechy a neskôr jej atrofiou.

Raritne, asi u 1% pacientov vznikne postihnutie optického nervu vo forme retrobulbárnej neuritídy. Súčasne býva v chronickom štádiu na MR prítomná *atrofia mozgu, rozšírenie komorového systému,* môžu byť *kalcifikácie* v oblasti bazálnych ganglií a centrum semiovale (1).

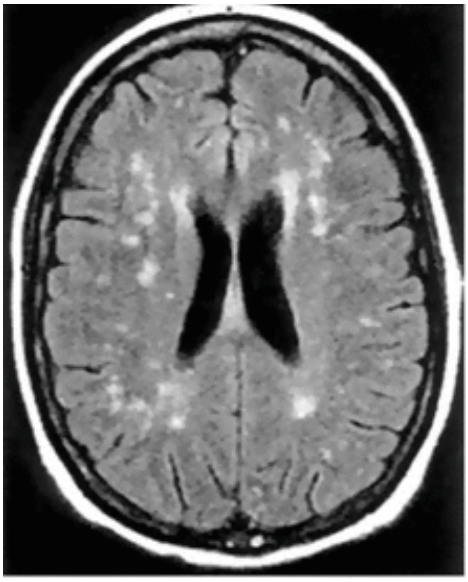

Obr 32 MR mozgu, FLAIR sekvencia u 48 ročnej pacietky s diagnózou SLE. Multiplicitné hyperintenzívne lézie v bielej hmote frontálneho a parietálneho laloka obojstranne (prevzaté z Jennings 2004, so súhlasom držiteľa autorských práv.

9 Praktické implikácie a záver

Častým diferenciálne diagnostickým problémom v dennej praxi neurológa je spomedzi získaných demyelinizačných ochorení sclerosis multiplex. Včasná a správna diagnostika SM je dôležitá z hľadiska skorého zahájenia imunomodulačnej liečby, ktorá z dlhodobého hľadiska spomaľuje progresiu ochorenia a oddiaľuje invalidizáciu pacienta.

Tabuľka 15 zobrazuje najčastejšie získané demyelinizačné ochorenia, ktoré svojimi klinickými príznakmi, nálezmi neurozobazovacích vyšetrení alebo likvorologickým nálezom môžu imitovať sclerosis multiplex a znaky, ktorými ju môžeme od sclerosis multiplex odlíšiť.

Tab 15. Diferenciálna diagnostika sclerosis multiplex podľa Rolak, 2007.

Ochorenie	Podobnosť s SM	Odlíšenie od SM
NMOSD	Klinické príznaky - optická neuritída, myelitída	Myelitída musí presahovať cez 3a viac miechových segmentov Zvyčajne negatívne OCB v likvore Pozitívne NMO-IgG protilátky MR mozgu v úvodných štádiach býva bez demyelinizačných lézii
ADEM	Výskyt u mladých pacientov Klinické príznaky ako pri SM (optická neuritída, myelitída) MR lézie bielej hmoty mozgu a miechy	Vyššia incidencia u detí (5-7 rokov) Prejavy enecefalopatie, poruchy vedomia Najčastejší priebeh je monofázický Lézie v MR obraze sä väčšie ako pri SM
Behcetova choroba	Klinické symptómy Relaps remitujúci priebeh Výskyt u mladých ľudí MR lézie bielej hmoty mozgu	Viac postihnutí muži Systémové prejavy Lézie v MR obraze sú častejšie lokalizované v oblasti mozgového kmeňa a BG V likvore pleocytóza (častejšie zmiešaná lymfocytárna a neutrofilová) bez charakteristickej intratekálnej syntézy Ig Definitívnu diagnózu stanoví biopsia mukokutánnych lézií
Sarkoidóza	Klinické symptómy (vrátane optickej neuritídy a myelopatie) MR lézie bielej hmoty mozgu	Systémové prejavy, hlavne pľúcne Zvýšené hodnoty ACE v sére aj likvore V MR obraze pozitívny postkontrastný enhancement Definitívnu diagnózu stanoví biopsia (koža, lymfatické uzliny, pľúca)
Sjogrenov syndróm	Môže mať relabujúci priebeh ochorenia. Klinické symptómy (častá progresívna myelopatia). MRI- lézie bielej hmoty mozgu. Likvor- pozitívna intratekálna syntéza Ig aj OCB.	Sérologická pozitivita SS-A(Ro) a SS-B (La) protilátok. Dominatný sicca syndróm +ďalšie systémové prejavy. Lézie bielej hmoty sú prevažne subkortikálne.
SLE	Častý výskyt u mladých žien Relaps-remitujúci alebo progresívny priebeh	Sérologická pozitivita ANA a anti-dsDNA protilátok Systémové prejavy

	Klinické symptómy - vrátane optickej neuritídy a myelopatie MR lézie bielej hmoty mozgu Likvor - pozitívna intratekálna syntéza Ig aj OCB u 60 % pacientov (aj keď väčšinou je prítomný nižší počet OCB ako pri SM, menej ako 5)	Často prítomná psychiatrická symptomatika, ktorá dominuje Výskyt epileptických záchvatov Postihnutie PNS
Systémová skleróza	Výskyt u mladých žien Klinické symptómy- aj keď postihnutie CNS je raritné,častejšie je postihnutie PNS, ktoré môže imitovať CNS príznaky – senzitívne prejavy v oblasti tváre a rúk (neuropatia n. trigeminus alebo n. medianus) MR lézie bielej hmoty mozgu (väčšinou asymptomatické)	Príznaky postihnutia CNS sú raritné. Prítomné sú systémové prejavy. Pozitívne autoprotilátky: anti Scl-70, alebo anti-centromérové. Nie sú pozitívne OCB ani intratekálna syntéza Ig
Susacov syndróm	Výskyt u mladých žien Relabujúce symptómy (vertigo, strata vísu, encefalopatia) MR lézie bielej hmoty mozgu	Abnormálny audiogram a fluorescenčná angiografia retiny Likvor - pleocytóza, bez intratekálne syntézy Ig a OCB
Primárna vaskulitída CNS	Častejší výskyt u mladých pacientov Relabujúce neurologické symptómy MR lézie bielej hmoty mozgu Likvor- pleocytóza, hyperproteinoráchia, raritne aj pozitívna intratekálna syntéza Ig a OCB	Pozitívny angiografický nález Definitívnu diagnózu stanoví biopsia mozgu/meningov. Výskyt mozgových infarktov v rôznom štádiu (akútne, subakútne, chronické)
Antifosfolipidový syndróm	Relabujúca fokálna neurologická symptomatika (cerebelárna a kmeňová, optická neuritída, transverzálna myelitída) MR lézie bielej hmoty mozgu Likvor- pozitívna intratekálna syntéza Ig a OCB asi u 20 % pacientov	Pozitívne titre ACLA, LA, anti β2-GP1 Epi paroxyzmy, postihnutie PNS, systémové prejavy (trombózy, artritídy, aborty, predčasné pôrody) Responzivita klinických príznakov na antikoagulačnú liečbu
Migréna	Častejší výskyt u mladých pacientov Tranzitórna alebo rekurentná neurologická symptomatika MR lézie bielej hmoty mozgu	Hemikránia, nauzea Likvor je v norme
Binswangerova choroba	MR lézie bielej hmoty mozgu	Výskyt skôr u starších pacientov s rizikovými vaskulárnymi faktormi Obraz status lacunaris v MR obraze Prítomnosť subkortikálnej dysfunkcie Likvor je v norme
Zmeny súvisiace so starnutím mozgu	MR lézie bielej hmoty mozgu	Výskyt skôr u starších pacientov Likvor je v norme
Trombotická trombocytopenická purpura	Častejší výskyt u mladých žien Relabujúca neurologická symptomatika MR lézie bielej hmoty mozgu	MR zmeny častejšie postihujú sivú hmotu mozgu Abnormality zrážacích parametrov Trombocytopénia
PML	Klinické príznaky	Výskyt

	MR lézie bielej hmoty mozgu	u imunokompromitovaných pacientov Symptomatika je progredujúca, nie relabujúca, má subakútny začiatok Trvanie ochorenia krátke MR lézie sú väčšie a viac konfluentné, nie sú ostro ohraničené Pozitivita JVC PCR metódou v likvore Definitívnu diagnózu stanoví biopsia mozgu
Whipplova choroba	Klinický obraz je zvyčajne progresívny, ale môžu sa vyskytovať fluktuácie alebo relapsy neurologických symptómov. MRI lézie bielej hmoty mozgu (aj keď častejšie sa vyskytujú v sivej hmote).	Častejší výskyt u mužov. Prítomné sú systémové prejavy(GIT) patognomickým nálezom je okulomastikatórna myorytmia. MRI lézie sú častejšie lokalizované v sivej hmote mozgu ako v bielej. Pozitivita T.whipplei PCR metódou.
Neuroborelióza	Fokálna neurologická symptomatika MR lézie bielej hmoty mozgu Likvor- môže byť pozitívna intratekálna syntéza Ig a OCB, hyperproteinoráchia	Anamnesticky erythema migrans Pozitivita antiboreliových protilátok v likvore stanovená Westernblottom
Syphilis	Klinické symptómy (optická neuritída, myelopatia,fokálne neurologické príznaky) MR lézie bielej hmoty mozgu	Výskyt častejšie u ID pacientov Pozitivita protilátok proti T.pallidum stanovená špecifickým testom (FTA-Abs, MHA-TP, TPHA, Westerblott).
HIV/AIDS	Klinické symptómy (optická neuritída, myelopatia, fokálne neurologické symptómy) MR lézie bielej hmoty mozgu Likvor- ľahká hyperproteinoráchia s lymfocytárnou pleocytózou, pozitívna intratekálna syntéza Ig a OCB	Výskyt v rizikových skupinách Pozitivita anti-HIV protilátok stanovená Westernblottom
Brucelóza	Klinické symptómy (optická neuritída, myelopatia, fokálne neurologické symptómy) MR lézie bielej hmoty mozgu	Častý výskyt horúčky Pozitivita špecifických protilátok proti brucelle
SSPE	Progredujúci alebo relabujúci neurologický deficit Častejší výskyt u mladých pacientov MR lézie bielej hmoty mozgu Likvor- pozitívna intratekálna syntéza Ig a OCB	Dominujúcimi príznakmi sú demencia a poruchy správania. Priebeh je rýchly (týždne-mesiace) EEG vykazuje charakteristické periodické vzorce. Dôkaz vírusu morbíl PCR metódou Definitívnu diagnózu stanoví biopsia mozgu
Centrálna pontínna myelinolýza	Klinické symptómy- kmeňová symptomatika MR lézie bielej hmoty mozgu	Výskyt v rámci ťažkých systémových ochorení s hyponatriémiou. Monofázický priebeh Likvor -bez patologického nálezu
Hashimotova encefalopatia	Relabujúci neurologický deficit Výskyt u mladých pacientov	Dominuje zmätenosť , kognitívny deficit

	MR lézie bielej hmoty mozgu Likvor- môže byť pozitívna intratekálna syntéza Ig a OCB aj keď v nízkom percente	Pozitivita anti-TG a anti TPO protilátok Regresia lézii po liečbe steroidmi
Deficiencia vitamínu B12	Klinické symptómy (hlavne progredujúca myelopatia) MR lézie bielej hmoty mozgu	Abnormality krvného obrazu Nízka hladina vitamínu B12 Zvýšená koncentrácia homocysteínu a kyseliny metylmalonovej v sére
Deficiencia folátu	Klinické symptómy (diplopia, myelopatia, a iné CNS príznaky) MR lézie bielej hmoty mozgu	Nízka hladina folátu v sére Zvýšená koncentrácia homocysteínu a kyseliny metylmalonovej v sére
Gluténová senzitivita	MR lézie bielej hmoty mozgu	Pozitivita anti-gliadínových Ab a anti-TGA protilátok
CNS lymfóm	Klinické príznaky MR lézie bielej hmoty mozgu	Lézie homogénne enhancujúce Likvor - pozitívna cytológia na malígne bunky (imunofenotypizácia) Lézie sú kortikoid- responzívne Definitívnu diagnózu stanoví biopsia mozgu
Gliomatóza	Klinické príznaky Výskyt u mladších pacientov MR lézie bielej hmoty mozgu periventrikulárne	Lézie vykazujú mass efekt a perifokálny edém Likvor - bez patologického nálezu Definitívnu diagnózu potvrdí biopsia mozgu
Leukoencefalopatia po RAT a CHT	Klinické príznaky MR lézie bielej hmoty mozgu	Anamnesticky liečba RAT alebo CHT
Toxické leukoencefalopatie spôsobené užívaním drog	MRI lézie bielej hmoty mozgu. Klinické príznaky	Anamnéza užívania drog(aj keď je niekedy obtiažné získať tento údaj). Symptómy pri abstinencii ustupujú. Likvor: bez patologického nálezu.
Enviromentálne toxíny	Klinické príznaky MR lézie bielej hmoty mozgu	Anamnéza expozície toxínom Symptómy ustupujú po prerušení expozície toxínu Likvor - bez patologického nálezu

Diagnostický algoritmus získaných demyelinizačných ochorení CNS.

Tabuľka (Tab 16) zobrazuje diagnostický algoritmus získaných demyelinizačných ochorení.

Tab 16. Diagnostický algoritmus získaných demyelinizačných ochorení

anamnestické údaje	vek vzniku symptómov
	predchorobie
	užívanie liekov- cytostatiká, chemoterapeutiká
	expozícia enviromentálnym toxínom
	expozícia radiačnému žiareniu
	abúzus drog, alkoholu
	údaje o gravidite, spontánnych potratoch
	údaj o recentnom úraze
	nástup symptómov-akútny, subakútny, chronický
klinické prejavy	fokálna alebo difúzna neurologická symptomatika
	prítomnosť postihnutia meningov
	postihnutie miechy
	postihnutie optických nervov
	postihnutie periférneho nervového systému
	prítomnosť iných ako neurologických prejavov (kožné, GIT, muskuloskeletálne, respiračné, hematologické atď.)
	priebeh ochorenia- monofázický, relaps-relabujúci, progresívny
laboratórna diagnostika	vyšetrenie KO + dif. KO renálne parametre
	hepatálne parametre
	hemokoagulačné parametre (prípadne komplexné hematologické vyšetrenie za účelom vylúčenia trombofilného stavu)
	ionogram
	hladina vit. B12
	hladina homocysteínu a kyseliny metylmalonovej
	hladina folátu
	hormóny štítnej žľazy (TSH, fT4, T3)
autoprotilátky	ANA
	Anti-dsDNA
	Anti DNP
	c-ANCA
	p-ANCA
	Anti-SS-A (Ro)
	Anti- SS-B (La)
	Anti-centromérové
	Anti-Jo1
	Anti-RNP
	Anti-Sm
	Anti PM-Scl
	Anti-Scl-70
	Anti-histon
	Anti-p62
	Anti-sp100
	Anti-citrulínové (CCP)
	ACLA, LA, Anti β2-GP1
	antineuronálne (anti Hu, anti Ri, anti Yo)
	anti TPO, anti TG
	antigliadínové AGP, antiendomyziálne AEP

	RF
	imunologické vyšetrenie: CIK, hladina komplementu C3, C4
vyšetrenie likvoru	elementy
	biochémia (proteíny, glukóza, chloridy, laktát)
	cytológia (v prípade potreby aj prietoková cytometria)
protilátky (likvor+sérum)	IgM, IgG antiboréliové Ab metódou ELISA, v prípade pozitivity konfirmácia Westernblottom
	netreponémové reagínové testy (RRR, VDRL), v prípade pozitivity konfirmačný test (FTA-Abs, TPHA, Westernblott)
	anti HIV protilátky (ELISA, v prípade pozitivity konfirmačný test- PCR RNA vírusu, Westernblott)
	protilátky proti Brucelle IgM, IgG
	protilátky proti Morbilli vírusu IgM, IgG
	protilátky proti Rubeolle IgM, IgG
	protilátky proti EBV, CMV, VZV, HSV-1, HSV-2 (+PCR)
	anti- HCV, anti- HBV protilátky
	PCR DNA Mycobacterium tuberculosis
angiografické vyšetrenie (CTAG, MRA, DSA)	v prípade podozrenia na vaskulitídu CNS
biopsia mozgu	

Tab 17. Najčastejšie vyšetrované protilátky a ich asociácia s autoimunitným ochorením

autoprotilátky	ochorenia pri ktorých sú prítomné
ANA (antinuclear antibody)	SLE
Anti-dsDNA (double-stranded DNA)	SLE
c-ANCA (proteins in neutrophil cytoplasm antibody)	Wegenerova granulomatóza
p-ANCA (neutrophil perinuclear antibody))	mikroskopická polyangiitída, Churg Strauss syndróm, nešpecifikované systémové vyskulitídy
Anti- SS-A (Ro)	primárny Sjogrenov sy, SLE
Anti- SS-B (La)	primárny Sjogrenov syndróm
Anti-centromérové	limitovaná forma sytémovej sklerodermie
Anti-Jo1	polymyozitída
Anti-RNP (ribonucleoprotein)	SLE, zmiešané ochorenia spojiva
Anti-Smith	SLE
Anti PM-Scl	
Anti-Scl-70	systémová skleróza
Anti-histon	SLE a liekmi indukovaný SLE
Anti CCP (cyclic citrullinated protein)	reumatoidná artritída
RF	reumatoidná artritída
ACLA	antifosfolipidový syndróm
LA	antifosfolipidový syndróm, SLE
Anti β2-GP1	antifosfolipidový syndróm
antineuronálne-anti Hu, Ri, Yo	paraneoplastické syndrómy

Zoznam použitej literatúry

1) Marjo S. van der Knaap MS, Valk J. Magnetic resonance of myelination and myelin disorders. Third edition. Berlin, Heidelberg, New York: Springer 2005.ISBN 13-978-3-540-22286-6.

2) F.A. McMorris and R.D. McKinnon: Regulation of Oligodendrocyte Development and CNS Myelination by Growth Factors: Prospects for Therapy of Demyelinating Disease Brain Pathology 1996, 6: 313-329.

3) Baron W., Hoekstra D. On the biogenesis of myelin membranes: Sorting, traffickug and cell polarity. Febs Letters , 2010; 584(9):1760–1770

4) Ganong W.F. Přehled lékařské fyziológie. ISBN:80-85787-36-9.

5) Ascherio A, Munger K. Epidemiology of multiple sclerosis: from risk factors to prevention. Semin Neurol 2008, 17-28.

6) Recent insight in the epidemiology of mutiple sclerosis i europe.Eur J Neurol 2006, 13:700-22.

7) Hafler DA, CompstonA, Sawcer S et al.for the International Multiple Sclerosis genetics Consortium- Risk alleles for mutiple sclerosis identified by genomwide study. N Engl J Med 2007, 357:851-862.

8) Willer CJ, Dyment DA, Risch NJ et al. twin concordance and siblings recurrence rates in multiple sclerosis. Proct Natl acad Sci USA 2003, 100:12877-12882.

9) Havrdová E. a kol. Neuroimunologie. Praha: Maxdorf, 2001. ISBN: 80-85912-24-4.

10) Dean G., Grimaldi G., Kelly R. et al. Multiple sclerosis in southern Europe.I. Prevalence in Sicily in 1975. J epidem Commun Healht 1979, 33:107-110.

11) van der Mei IA, Ponsonby AL, Taylor BV, et al. Human leukocyte antigen –DR15, low infant sibling exposure and multiple sclerosis: gene-environment interaction. Ann Neurol 2010, 261-265.

12) Pittas F, Ponsonby AL, van der Mei IA, et al. Smoking is associated with progressive disease course and increased progression in clinical disability in a prospective cohort of people with multiple sclerosis. J Neurol 2009,256:577-585.

13) Willer CJ, Dyment DA, Sadovnick AD, et al., Timing of birth and risk od multiple sclerosis: population based study. BMJ 2005, 330:120.

14) Mirzaei F, Michels KB, Munger K , et al. Gestational vitamin D and risk of multiple sclerosis in offspring. Ann Neurol 2011, 70:30-40.

15) Islam T, Gauderman WJ, Cozen W, et al. Childhood sun exposure influences risk of multiple sclerosis in monozygotic wins. Neurology 2007, 69:381-388.

16) Bednařík J, Ambler Z, Ružička E. a kolektív. Klinická neurológie. Praha: Triton 2010 ISBN 978-80-7387-38-9.

17)) Kurtzke JF. Rating neurologic impairment in multiple sclerosis: an expanded disability status scale (EDSS). Neurology 1983, 11: 1444-52.

18) Lublin FD, Reingold SC, Cohen JA, et al. Defining the clinical course of multiple sclerosis: the 2013 revisions. Neurology. 2014 15;83(3):278-86.

19) Thompson AJ, Banwell BL, Barkhof F, et al. Diagnosis of multiple sclerosis: 2017 revisions of the McDonald criteria. Lancet Neurol. 2018;17(2):162-173. doi:10.1016/S1474-4422(17)30470-2.

20) Wattjes MP, Ciccarelli O, Reich DS, et al. Magnetic Resonance Imaging in Multiple Sclerosis study group; Consortium of Multiple Sclerosis Centres; North American Imaging in Multiple Sclerosis Cooperative MRI guidelines working group. 2021 MAGNIMS-CMSC-NAIMS consensus recommendations on the use of MRI in patients with multiple sclerosis. Lancet Neurol. 2021, 20(8):653-670.

21) De Stefano N, Giorgio A, Battaglini M, et al. Assessing brain atrophy rates in a large population of untreated multiple sclerosis subtypes. Neurology. 2010;74(23):1868-1876. doi:10.1212/WNL.0b013e3181e24136

22) Rolak L.A., Fleming J.O., The differential diagnosis of multiple sclerosis. The Neurologist 2007, 13:57-72.

23) Hesselink J R., Differencial diagnostic approach to MR imaging of white mater disease. Top Magn Reson imaging 2006, 17: 2343-263.

24) Smith AB, Smirniotopoulos JG. Imaging evaluation of demyelinating processes of the central nervous system. Postgrad Med J 2010;86:218-229.

25) Wei Hu, LucchinettiCF. The pathological spectrum of CNS inflammatory demyelinating diseasesSemin Immunopathol 2009 31:439–453.

26) Nytrová P, Horáková D. Neuromyelitis optica. Cesk Slov Neurol N. 2015; 78/111(2): 130–137.

27) Trebst C, Jarius S, Berthele A, et al and Neuromyelitis Optica Study Group (NEMOS). Update on the diagnosis and treatment of neuromyelitis optica: Recommendations of the Neuromyelitis Optica Study Group (NEMOS). J Neurol. 2014; 261: 1 – 16.

28) Jarius S, Paul F, Aktas O, et al. MOG encephalomyelitis: international recommendations on diagnosis and antibody testing. J Neuroinflamm. 2018; 15(1): 134.

29) Sherman E, Han MH. Acute and chronic management of Neuromyelitis optica spectrum disorder. Curr Treat Options Neurol. 2015; 17(11): 48.

30) Argyriou AA, Makris N. Neuromyelitis optica: a distinct demyelinating disease of the central nervous system. Acta Neurol Scand. 2008; 118: 209–217.

31) Jarius S, Aboul-Enein F, Waters P, et al. Antibody to aquaporin-4 in the long-term course of neuromyelitis optica. Brain. 2008; 131: 3072–3080.

32) Graber DJ, Levy M, Kerr ,et al. Neuromyelitis optica pathogenesis and aquaporin 4. J Neuro inflammation. 2008; 5: 22.

33) Roemer SF, Parisi JE, Lennon VA, et al. Pattern-specific loss of aquaporin-4 immunoreactivity distinguishes neuromyelitis optica from multiple sclerosis. Brain 2007, 130:1194–1205.

34) Wingerchuk DM, Banwell B, Bennett JL, et al. International consensus diagnostic criteria for neuromyelitis optica spectrum disorders. Neurology 2015; 85(2): 177 – 189.

35) O'Connell K, Hamilton-Shield A, Woodhall M, et al. Prevalence and incidence of neuromyelitis optica spectrum disorder, aquaporin-4 antibody-positive NMOSD and MOG antibody-positive disease in Oxfordshire, UK. J Neurol Neurosurg Psychiatry. 2020;91(10):1126-1128. doi:10.1136/jnnp-2020-323158.

36) Pittock SJ, Weinshenker BG, Lucchinetti CF,et al. Neuromyelitis optica brain lesions localized at sites of high aquaporin 4 expression. Arch Neurol 2006, 63(7):964–968.

37) Eckstein C., Saidha S., Levy M. A differential diagnosis of central nervous system demyelination: beyond multiple sclerosis. J Neurol 2012, 259:801–816.

38) Sechi E, Cacciaguerra L, Chen JJ, et al. Myelin Oligodendrocyte Glycoprotein Antibody-Associated Disease (MOGAD): A Review of Clinical and MRI Features, Diagnosis, and Management. Front Neurol. 2022;13:885218. Published 2022 Jun 17. doi:10.3389/fneur.2022.885218

39) Johns TG, Bernard CC. The structure and function of myelin oligodendrocyte glycoprotein. J Neurochem. 1999;72(1):1-9. doi:10.1046/j.1471-4159.1999.0720001.x.

40) Antel JP, Birnbaum G, Hartung HP, Vincent A. Clinical neuroimmunology. Oxford University Press, New York, 2005 ISBN: 978-0-19-851068-0.

41) Fujinami RS, Oldstone MB. Amino acid homology between the encephalitogenic site of myelin basic protein and virus: mechanism for autoimmunity. Science 1985; 230:1043–1045.

42) Merkler D, Horvath E, Bruck W, et al. 'Viral deja vu' elicits organ-specific immune disease independent of reactivity to self. J Clin Invest 2006; 116: 1254–1263.

43) Lipton HL. Theiler's virus infection in mice: an unusual biphasic disease process leading to demyelination. Infect Immun 1975; 11:1147–1155.

44) Brinar VV, Poser CM. The spectrum of disseminated encephalomyelitis. Clin Neurol Neurosurg 2006,108(3):295–310.

45) Callen DJ, Shroff MM, Branson HM,et al. Role of MRI in the differentiation of ADEM from MS in children. Neurology 2009, 72(11):968–973.

46) Boesen MS, Langkilde AR, Ilginiene J, Magyari M, Blinkenberg M. Oligoclonal bands, age 11-17 years, occipital lesion, and female sex differentiate pediatric multiple sclerosis from acute disseminated encephalomyelitis: A nationwide cohort study [published online ahead of print, 2022 Jul 3]. Mult Scler Relat Disord. 2022;66:104008. doi:10.1016/j.msard.2022.104008

47) Franciotta D, Columba-Cabezas S, Andreoni L,et al. Oligoclonal IgG band patterns in inflammatory demyelinating human and mouse diseases. J Neuroimmunol 2008, 200(1–2):125–128.

48) Kumar SR, Mone AP, Gray LC, Troost BT.Central pontine myelinolysis:delayed changes on neuroimaging. J Neuroimaging 2000;10:169–172.

49) Karp BI, Laureno R. Pontine and extrapontine myelinolysis: aneurologic disorder following rapid correction of hyponatremia. Medicine (Baltimore) 1993;72:359–373.

50) Schaefer PW, Grant PE, Gonzalez RG. Diffusion-weighted MR imaging of the brain. Radiology 2000; 217:331–345.

51) Levin J, Högen T, Patzig M. Pontine and extrapontine myolinolysis associated with hypernatraemia. Clin Neurol Neurosurg. 2012;114(9):1290-1.

52) James SJ, Melnyk S, Pogribna M, et al. Elevation in S-adenosylhomocysteine and DNA hypomethylation: potential epigenetic mechanism for homocysteine-related pathology. J Nutr 2002;132(8 Suppl)*:*2361–6S.

53) Kernich C A, Vitamin B12 deficiency and nervous system. The Neurologist. 2006,12: 169-170.

54) Durand C, Mary S, Brazo P, Dollfus S. Psychiatric manifestations of vitamin B12 deficiency: a case report. Encephale 2003; 29(6): 560–565.

55) Merrit´s textbook of neurology, 9th edition. Lewis P. Rowland. Williams&Wilkins, 1995, North providence Rd, Suite, Media, USA. 945–948.

56) Bor MV,Nexo E, Hvas AM. Holo-transcobalamin concentration and transcobalamin saturation reflect recent vitamin B12 absorption better than does serum vitamin B12. Clin Chem 2004*;*50*:*1043–9.

57) Vry M.S., Haerter K., Kastrup O., et al. Vitamine–B12–deficiency causing isolated and partially reversible leukoencephalopathy. Journal of Neurology, 2005, 252: 980-982.

58) Mijajlovic M, Mirkovic M, Dackovic J, et al Clinical manifestations, diagnostic criteria and therapy of Hashimoto's encephalopathy: report of two cases. J Neurol Sci 2010; 288:194–6.

59) Chong JY, Rowland LP, Utiger RD. Hashimoto encephalopathy: syndrome or myth? Arch Neurol 2003;60:164–71.

60) Tamagno G, Federspil G, Murialdo G. Clinical and diagnostic aspects of encephalopathy associated with autoimmune thyroid disease (or Hashimoto's encephalopathy). Intern Emerg Med 2006;1:15–23.

61) Valk Chen N, Qin W, Wei C, et al. Time course of Hashimoto's encephalopathy revealed by MRI: Report of two cases. Journal of the Neurological Sciences 2011,300: 169–172.

62) Seo SW, Lee BI, Lee JD, et al. Thyrotoxic autoimmune encephalopathy: a repeat positron emission tomography study. J Neurol Neurosurg Psychiatry 2003; 74:504–6.

63) Schwartz RB, Feske SK, Polak JF, et al. Preeclampsia-eclampsia: clinical and neuroradiographic correlates and insight into pathogenesis of hypertensive encephalopathy. Radiology 2000, 217:371-376.

64) Primavera A, Audenino D, Mavilio N, et al. Reversible posterior leukoencephalopathy syndrome in systemic lupus and vasculitis. Ann rheum Dis 2001, 60:534-537.

65) Li R, Mitchell P, Dowling R. Is hypertension predictive of clinical recurrence in posterior reversible encephalopathy syndrome? J Clin Neurosci. 2013;20(2):248-52

66) Goldemund K. Celiakie. Pediatrie pro praxi, 2001; 3:106-11.

67) Poloni N, Vender S, BollaE, et al. Gluten encephalopathy with psychiatric onset: case report. Clin Pract Epidemiol Ment Health. 2009 Jun 26; 5:16.

68) Kieslich M, Errazuriz G, Possel HG Brain White-Matter Lesions in Celiac Disease: A Prospective Study of 75 Diet-Treated Patients Pediatrics 2001, 108:21-24.

69) Geibprasert S, Gallucci M, Krings T. Alcohol-induced changes in the brain as assessed by MRI and CT. Eur Radiol. 2010 Jun;20(6):1492-501

70) Bourekas E, Varakis K, Bruns D,et al. Lesions of the Corpus Callosum: MR Imaging and Differential Considerations in Adults and Children. AJR July 2002, 179: 1 251-257.

71) Filley CM. Toxic leukoencephalopathy. Clin Neuropharmacol, 1999, 22 5:249-260.

72)Soussain C,Ricard D, Fike J R et al. CNS complications of radiotherapy and chemotherapy Lancet. 2009, 7; 374:1639-51.

73) Asao C, Korogi Y, Kitajima M.Diffusion-Weighted Imaging of Radiation- Induced Brain Injury for Differentiation from Tumor Recurrence. AJNR Am J Neuroradiol. 2005 ;26(6):1455-60.

74) Kim J, Chang KH, Song IC, et al. Delayed Encephalopathy of Acute Carbon Monoxide Intoxication: Diffusivity of Cerebral White Matter LesionsAJNR Am J Neuroradiol 2003,24:1592–1597.

75) O'Donnell P, Buxton PJ, Pitkin A,et al. The magnetic resonance imaging appearances of the brain in acute carbon monoxide poisoning. Clin Radiol 2000;55:273–280.

76) Roohi F, Kula R.W., Mehta N. Twenty-nine years after carbon monoxide intoxication. Clinical Neurol Neurosurg 2001; 103: 92 – 95.

77) Server A, Hovda KE, Nakstad PH,et al. Conventional and diffusion-weighted MRI in the evaluation of methanol poisoning. Acta Radiol. 2003; 44(6):691-5.

78) Rosenberg NL, Grigsby J, Dreisbach J, et al. Neuropsychologic impairment and MRI abnormalities associated with chronic solvent abuse. J Toxicol Clin Toxicol. 2002;40:21–34.

79) Borne J, Riascos R, Cuellar H.Neuroimaging in drug and substance abuse part II: opioids and solvents. Top Magn Reson Imaging 2005;16(3):239-45.

80) Tan TP, et al. Toxic leukoencephalopathy after inhalation of poisoned heroin: MR findings. AJNR Am J Neuroradiol 1994;15:175–178.

81) Au-Yeung K, Lai C. Toxic leucoencephalopathy after heroin inhalation. Australas Radiol. 2002; 46:306–308.

82) Tunkel AR, Pradhan SK. Central nervous system infections in injection drug users. Infect Dis Clin North Am. 2002;16:589–605.

83) F. Peng et al. CT and MR findings in HIV-negative neurosyphilis. European Journal of Radiology 2008, 66: 1–6.

84) Brinar VV, Habek M. Dementia and white-matter demyelination in young patient with neurosyphilis. Lancet. 2006 Dec 23;368(9554):2258.

85) Páralová L. Sexuálně přenosné infekce v urologii. Urol. praxi, 2011; 12(4): 220–227.

86) Fenollar F, Puechal X, Raoult D. Whipple's disease. N Engl J Med 2007; 356:55–66.

87) Schneider PJ, Reisinger EX, Gerschlager W, et al. Long-term follow-up in cerebral Whipple's disease. Eur J Gastroenterol Hepatol 1996;8:899–903.

88) Rajeha A., Lui Y., Pinzon-Ardila A. et al. Use of diffusion –weighted imaging in recurrent central nervous system Whipples disease: a case report and review of the literature. Clin Imaging 2010; 34: 143–147.

89) Shakir RA. Brucellosis. In: Shakir RA, Neuman PK, Poser CM, eds. Tropical Neurology. Cambridge: WB Saunders; 1996:168–179.

90) Al-Sous M, Bohlega A, Al-Kawi M., et al. Neurobrucellosis: Clinical and Neuroimaging Correlation. AJNR Am J Neuroradiol 2004, 25:395–401.

91)Ceran N, Turkoglu R, Erdem I et al. Neurobrucellosis: clinical, diagnostic, therapeutic features and outcome. Unusual clinical presentations in an endemic region Braz J Infect Dis. 2011;15(1):52-9.

92)Stanek G, Strle F. Lyme borreliosis. Lancet Neurol 2003;362:1639–47.

93) Wilske B, Fingerle V, Schulte-Spechtel U. Microbial and serological diagnosis of Lyme borreliosis. FEMS Immunology&Medical Microbiology. 2007; 49: 13–21.

94) Bednářová J. Cerebrospinal fluid profil in Neuroborreliosis and its diagnostic significanse. Folia Microbiol. 2006; 51(6): 599-603

95) Fernandez RE, Rothberg M, Ferencz G,et al.. Lyme disease of the CNS: MRimaging findings in 14 cases. AJNR Am J Neuroradiol 1990;11(3):479–481.

96) Kruger H, Heim E, Schuknecht B, et el..Acute and chronic neuroborreliosis with and without CNS involvement: a clinical, MRI,and HLA study of 27 cases. J Neurol 1991; 238(5):271–280.

97) Safak, M. & Khalili, K. An overview: human polyomavirus JC virus and its associated disorders. J. Neurovirol. 2003, 9 (Suppl. 1), 3–9.

98) Knowles WA. Discovery and epidemiology of the human polyomaviruses BK virus (BKV) and JC virus (JCV). Adv Exp Med Biol 2006; 577:19-45.

99) Chowdhary S, Chamberlain M. A Progressive Neurologic Disorder with Multiple CNS Lesions: A Neuroimaging Clinicopathologic Correlation. J Neuroimaging. 2008 ;18(3):340-4.

100) Cinque, P., Koralnik, I. J., Gerevini, S., et al. Progressive multifocal leukoencephalopathy in HIV-1 infection. Lancet Infect. Dis. 2009,9: 625–636.

101) Yousry, T. A. et al. Evaluation of patients treated with natalizumab for progressive multifocal leukoencephalopathy. N. Engl J Med 2006, 354: 924–933.

102) Global Natalizumab (Tysabri) Safety Update, Biogen Idec, May 2013.

103) Berger JR, Houff S. Progressive multifocal leukoencephalopathy: lessons from AIDS and natalizumab. Neurol Res 2006;28(3):299-305.

104) Shah R,. Bag A.K,. Chapman P.R, et al. Imaging manifestations of progressive multifocal leukoencephalopathy Clinical Radiology 2010, 65:431–439.

105) Koralnik I. J., Boden D., Mai V. X.,et al. JC virus DNA load in patients with and without progressive multifocal leukoencephalopathy. Neurology 1999, 52: 253–260.

106) Sindic, C. J. et al. Detection of CSF-specific oligoclonal antibodies to recombinant JC virus VP1 in patients with progressive multifocal leukoencephalopathy. J. Neuroimmunol 1997,76: 100–104.

107) Akram M, Naz F, Malik A,et al. Clinical profile of subacute sclerosing panencephalitis. J Coll Physicians Surg Pak 2008; 18: 485–8.

108) Praveen-kumar S, Sinha S, Taly AB, et al. Electroencephalographic and imaging profile in a subacute sclerosing panencephalitis (SSPE) cohort: a correlative study. Clin Neurophysiol 2007; 118: 1947–54.

109) Filippi M., De Stefano N., Dousset V., McGowan J.C. MR imaging in white mater diseases of the brain and spinal cord. Springer-Verlag Berlin Heidelberg 2005. ISBN 3-540-40230-6.

110) Schmidt R, Schmidt H, Haybaeck J. et al.Heterogeneity in age-related white matter changes. Acta Neuropathol. 2011; 122(2):171-85.

111) Watts RA, Scott DG. Classification and epidemiology of the vasculitides. Baillieres. Clin Rheumatol 1997, 11:191–217.

112) Salojin KV, Le TM, Nassovov EL, et al. Anti-endothelial cell antibodies in patients with various forms of vasculitis. Clin Exp Rheumatol 1996, 14:163–169.

113) Cacoub P, Maisonobe T, Thibault V, et al. Systemic vasculitis in patients with hepatitis C. J Rheumatol 2001, 28:109–118.

114) Kallenberg CG, Heeringa P, Stegeman CA. Mechanisms of disease: pathogenesis and treatment of ANCA-associated vasculitides. Nat Clin Pract Rheumatol 20062:661–670.

115) Mathieson PW, Oliveira DB. The role of cellular imunity in systemic vasculitis. Clin Exp Immunol 1995,100:183–185.

116) Lavier J. Gomes. The Role of Imaging in the Diagnosis of Central Nervous System Vasculitis. Curr Allergy Asthma Rep 2010, 10:163–170.

117) Salvarani C, Brown RD Jr, Calamia KT, et al. Primary central nervous system vasculitis: analysis of 101 patients. Ann Neurol 2007, 62(5):442–451.

118) Charil A, Yousry TA, Rovaris M et al. MRI and the diagnosis of multiple sclerosis: expanding the concept of “no better explanation. Lancet Neurol. 2006;5(10):841-52.).

119) Žurek M. Systémové ochorenia spojiva: Dermatol. praxi 2009; 3(4): 173–177.

120) Yazici H, Yurdakul S, Hamuryudan V (2001) Behc¸et disease. Curr Opin Rheumatol 13(1):18–22.

121) Borhani Haghighi A, Pourmand R, Nikseresht AR. Neuro-Behc¸et disease a review. Neurologist. 2005;11:80–89.

122) Lee S.H, Yoon P.H, Park S.J. et al. MRI findings in Neuro-Behcet disease. Clinical Radiology (2001) 56: 485±494

123) Pathak R. Gabor AJ. Scleroderma and central nervous system vasculitis. Stroke 1991;22:410–13.

124) F Sardanelli, A Iozzelli, B Cotticelli, et al. White matter hyperintensities on brain magnetic resonance in systemic sclerosis Ann Rheum Dis 2005;64:777–779.

125) Hluší A, Krčová V Antifisfolipidový syndróm. Interní medicína pro praxi 2003/9.

126) Levine J, Branch W, Rauch J. The antiphospholipid syndrome. N Eng J Med 2002;346:752–63.

127) Miyakis S, Lockshin MD, Atsumi T, et al. International consensus statement on an update of the classification criteria for definite antiphospholipid syndrome (APS). J Thromb Haemost. 2006;4(2):295-306. doi:10.1111/j.1538-7836.2006.01753.x

128) Rodrigues CE, Carvalho JF. Clinical, radiological and therapeutic analysis of 14 patients with transverse myelitis associated with antiphospholipid syndrome: Report of 4 cases and review of the literature. Semin Arthritis Rheu, 2011, 40(4): 349-357

129) Ciferská H, Horák P, Heřmanová Z,et al. Interní Med. 2006; 10:

130) Kim SM, Waters P, Vincent A, Sjogren's syndrome myelopathy: spinal cord involvement in Sjogren's syndrome might be a manifestation of neuromyelitis optica. Mult Scler 2009, 15(9):1062–1068.

131) Espinosa G, Mendizabal A, Minguez S, et al. Transverse myelitis affecting more than 4 spinal segments associated with systemic lupus erythematosus: clinical, immunological, and radiological characteristics of 22 patients. Semin Arthritis Rheum 2010,39(4):246–256.

132) Joseph FG, Scolding NJ. Neurolupus. Pract Neurol 2010,10(1):4–15.

133) Graham JW, Jan W. MRI and the brain in systemic lupus erythematosus.Lupus 2003, 12, 891–896.

134) Jennings J.E, Sundgren P.C, Attwood J.et al. Value of MRI of the brain in patients with systemic lupus erythematosus and neurologic disturbance. Neuroradiology (2004) 46: 15–21

135) Jennekans FGI, Kater L. The central nervous system in systemic lupus erythematosus. Part 2. Pathogenetic mechanisms in clinical syndromes: a literature investigation. Rheumatology 2002;41:619–30.

Získané demyelinizačné ochorenia centrálneho nervového systému-diferenciálna diagnostika

Vysokoškolský učebný text

Autor: MUDr. Marianna Vitková, PhD.

Vydavateľ: Univerzita Pavla Jozefa Šafárika v Košiciach
Vydavateľstvo ŠafárikPress

Rok vydania: 2022
Počet strán: 96
Rozsah: 6,6 AH
Vydanie: prvé

ISBN 978-80-574-0117-9 (e-publikácia)