UNIVERZITA PAVLA JOZEFA ŠAFÁRIKA V KOŠICIACH
LEKÁRSKA FAKULTA

ZÁKLADY ONKOGYNEKOLÓGIE

Ján Varga

Košice 2020

ZÁKLADY ONKOGYNEKOLÓGIE

Vysokoškolský učebný text

Autor:

MUDr. Ján Varga, Ph.D., MHA.
Lekárska fakulta UPJŠ v Košiciach

Recenzenti:

MUDr. Jozef Adam, PhD.
Gynekologicko-pôrodnícka klinika FNsP J.A.Reimana, Prešov

doc. MUDr. Erik Kúdela, PhD.
Gynekologicko-pôrodnícka klinika JLF UK a UNM, Martin

Za odbornú a jazykovú stánku tohto vysokoškolského učebného textu zodpovedá autor. Rukopis neprešiel redakčnou ani jazykovou úpravou.

Tento text je publikovaný pod licenciou Creative Commons 4.0 - Atribution CC BY NC ND Creative Commons Attribution-NonCommercial-No-derivates 4.0 („Uveďte pôvod – Nepoužívajte komerčne - Nespracovávajte“)

Umiestnenie: http://unibook.upjs.sk/
Dostupné od: 02.09.2020

ISBN 978-80-8152-889-7

ZÁKLADY ONKOGYNEKOLÓGIE

MUDr. Ján Varga, Ph.D., MHA.

PREDHOVOR

Rakovina predstavuje celosvetovo druhú najčastejšiu príčinu smrti v ľudskej populácii a je zodpovedná za približne 10 miliónov úmrtí ročne.

Onkogynekológia je jednou z najrýchlejšie sa rozvíjajúcich oblasti gynekológie, ktorá sa zaoberá malígnymi ochorenia postihujúcimi ženské pohlavné orgány. Do tejto oblasti patrí starostlivosť o pacientky s karcinómom vulvy, pošvy, krčka maternice, maternice, vajíčkovodu, vaječníka a prsníka. Spresnenie diagnostiky a možnosti primárnej, či sekundárnej prevencie vedú u niektorých ochorení k detekcii včasných štádií, na druhej strane štatistické ukazovatele prežívania u iných ochorení stále nedosahujú požadované parametre. Incidencia gynekologických malignít, ako aj problematika rozsiahlosti liečby jednotlivých onkogynekologických ochorení viedla k centralizácii pacientok a formácii pracovísk venujúcich sa len tejto problematike. Liečba pacientky v špecializovanom centre dokázateľne zlepšuje ukazovatele v prežívaní pri jednotlivých ochoreniach.

Uvedená publikácia sa venuje jednotlivým onkogynekologickým ochoreniam a je určená ako študijný materiál pre študentov 5. a 6. ročníka Lekárskej fakulty, ako aj možný učebný text v rámci prípravy na kvalifikačnú atestáciu z odboru gynekológia a pôrodníctvo.

autor

OBSAH

ZOZNAM SKRATIEK 5

ZOZNAM OBRÁZKOV 7

ZOZNAM TABULIEK 9

ZOZNAM PRÍLOH 11

1. VULVA 12

1.1. ANATÓMIA/HISTOLÓGIA – VULVA 12

1.2. CHARAKTERISTIKA OCHORENIA – KARCINÓM VULVY 13

1.3. ETIOPATOGENÉZA OCHORENIA - KARCINÓM VULVY 14

1.4. KLINICKÝ OBRAZ - KARCINÓM VULVY 15

1.5. DIAGNOSTIKA - KARCINÓM VULVY 15

1.6. TNM KLASIFIKÁCIA - KARCINÓM VULVY 15

1.7. LIEČBA - KARCINÓM VULVY 17

1.7.1. TOPICKÁ NECHIRURGICKÁ LIEČBA 17

1.7.2. CHIRURGICKÁ LIEČBA 17

1.7.3. ONKOLOGICKÁ LIEČBA 18

1.8. VEDĽAJŠIE ÚČINKY LIEČBY - KARCINÓM VULVY 19

1.9. STRATÉGIA LIEČBY - KARCINÓM VULVY 20

2. POŠVA 21

2.1. ANATÓMIA/HISTOLÓGIA – POŠVA 21

2.2. CHARAKTERISTIKA OCHORENIA – KARCINÓM POŠVY 21

2.3. ETIOPATOGENÉZA OCHORENIA - KARCINÓM POŠVY 22

2.4. KLINICKÝ OBRAZ - KARCINÓM POŠVY 22

2.5. DIAGNOSTIKA - KARCINÓM POŠVY 22

2.6. TNM KLASIFIKÁCIA - KARCINÓM POŠVY 22

2.7. LIEČBA - KARCINÓM POŠVY 23

2.8. STRATÉGIA LIEČBY – KARCINÓM POŠVY 24

3. HRDLO (CERVIX) MATERNICE 25

3.1. ANATÓMIA/HISTOLÓGIA – CERVIX UTERI 25

3.2. CHARAKTERISTIKA OCHORENIA – KARCINÓM CERVIXU 26
3.3. ETIOPATOGENÉZA OCHORENIA - KARCINÓM CERVIXU 27
3.3.1. HPV INFEKCIA 27
3.3.2. HPV INDUKOVANÉ ZMENY NA KRČKU 28
3.3.3. PRIMÁRNA PREVENCIA (VAKCINÁCIA) 29
3.3.4. SEKUNDÁRNA PREVENCIA (SKRÍNING) 30
3.3.5. KOLPOSKOPIA 31
3.4. KLINICKÝ OBRAZ - KARCINÓM CERVIXU 31
3.5. DIAGNOSTIKA - KARCINÓM CERVIXU 32
3.6. TNM KLASIFIKÁCIA - KARCINÓM CERVIXU 33
3.7. LIEČBA - KARCINÓM CERVIXU 34
3.7.1. CHIRURGICKÁ LIEČBA 34
3.7.2. RÁDIOTERAPIA 37
3.7.3. BRACHYTERAPIA 37
3.7.4. CHEMOTERAPIA 38
3.8. VEDĽAJŠIE ÚČINKY LIEČBY – KARCINÓM CERVIXU 38
3.9. STRATÉGIA LIEČBY – KARCINÓM CERVIXU 38
4. MATERNICA 42
4.1. ANATÓMIA/HISTOLÓGIA – MATERNICA 42
4.2. CHARAKTERISTIKA OCHORENIA – KARCINÓM MATERNICE 43
4.3. ETIOPATOGENÉZA OCHORENIA - KARCINÓM MATERNICE 43
4.4. KLINICKÝ OBRAZ - KARCINÓM MATERNICE 45
4.5. DIAGNOSTIKA - KARCINÓM MATERNICE 45
4.6. TNM KLASIFIKÁCIA - KARCINÓM MATERNICE 46
4.7. LIEČBA - KARCINÓM MATERNICE 47
4.7.1. CHIRURGICKÁ LIEČBA 47
4.7.2. RÁDIOTERAPIA 48
4.7.3. CHEMOTERAPIA 48
4.8. VEDĽAJŠIE ÚČINKY LIEČBY – KARCINÓM MATERNICE 49

4.9. STRATÉGIA LIEČBY – KARCINÓM MATERNICE 50
5. VAJÍČKOVOD 52
5.1. ANATÓMIA/HISTOLÓGIA – VAJÍČKOVOD 52
5.2. CHARAKTERISTIKA OCHORENIA – KARCINÓM VAJÍČKOVODU 52
5.3. ETIOPATOGENÉZA OCHORENIA - KARCINÓM VAJÍČKOVODU 53
5.4. KLINICKÝ OBRAZ - KARCINÓM VAJÍČKOVODU 53
5.5. DIAGNOSTIKA - KARCINÓM VAJÍČKOVODU 54
5.6. TNM KLASIFIKÁCIA - KARCINÓM VAJÍČKOVODU 54
5.7. LIEČBA - KARCINÓM VAJÍČKOVODU 54
6. VAJEČNÍK 55
6.1. ANATÓMIA/HISTOLÓGIA – VAJEČNÍK 55
6.2. CHARAKTERISTIKA OCHORENIA – KARCINÓM VAJEČNÍKA 55
6.3. ETIOPATOGENÉZA OCHORENIA - KARCINÓM VAJEČNÍKA 56
6.3.1. RIZIKOVÉ FAKTORY 57
6.3.2. VÝCHODZIE TKANIVO 57
6.4. KLINICKÝ OBRAZ - KARCINÓM VAJEČNÍKA 60
6.5. DIAGNOSTIKA - KARCINÓM VAJEČNÍKA 60
6.6. TNM KLASIFIKÁCIA - KARCINÓM VAJEČNÍKA 62
6.7. LIEČBA - KARCINÓM VAJEČNÍKA 63
6.8. STRATÉGIA LIEČBY – KARCINÓM VAJEČNÍKA 64
6.9. BORDERLINE OVARIÁLNE KARCINÓMY 65
7. ZÁVER 67
8. PRÍLOHY 68
9. POUŽITÁ LITERATÚRA 70

ZOZNAM SKRATIEK

SKRATKA	DEFINÍCIA
5-FU	5-fluorouracil
AE	Adnexektómia
AF	Antrálny Folikul
AGC	Atypical Glandular Cells
APE	Apendektómia
ASC	Atypical Squamous Cells
ASC-H	Atypical Squamous Cells – cannot exclude HSIL
ASC-US	Atypical Squamous Cells of Uncertain Significance
BBV	Bunky Vajíčkovodu
BSU	Biopsia Sentinelovej Uzliny
BT	Brachyterapia
CA	Corpus Albicans
CA 125	Cancer Antigen 125
CCOC	Clear Cell Ovariálny Karcinóm
CIN	Cervikálna Intraepiteliálna Neoplázia
CIS	*Carcinoma in situ*
CL	Corpus Luteum
CT	Computed Tomography
dVIN	differentiated Vulvar Intraepithelial Neoplasia
EA	Endometriálny Adenokarcinóm
EOC	Endometrioidný Ovariálny karcinóm
FIGO	The International Federation of Gynecology and Obstetrics
FŠV	Fertilitu Šetriaci Výkon
GIT	Gastrointestinálny Trakt
HAK	Hormonálna Antikoncepcia
hCG	Ľudský Choriogonadotropín
HE4	Human Epididymis Protein 4
HPV	Human Papillomavirus
HSIL	high grade SIL
HST	Hormonálna Substitučná Terapia
HYE	Hysterektómia
CHT	Chemoterapia
CHRT	Chemorádioterapia
ICG	Indocyanine Green
IMRT	Intensity Modulated Radiation Therapy
IOTA	International Ovarian Tumor Analysis
ISGP	International Society of Gynecological Pathologists
ISSVD	The International Society for Study of Vulvar Disease
KI	Kontraindikácia
KIC	Kortikálna Inklúzna Cysta
LAST	Lower Anogenital Squamous Terminology
LE	Lymfadenektómia
LEEP	Loop Electrosurgical Excision Procedure
LLETZ	Large Loop Excision of the Transformation Zone
LSIL	low grade SIL
LU	Lymfatické Uzliny
LVI	Lymfovaskulárna Invázia
MR	Magnetická Rezonancia
OME	Omentektómia
OP	Operácia
PEV	Povrchový Epitel Vaječníka
PF	Primordiárny Folikul
PID	Pelvic Inflammatory Disease

SKRATKA	DEFINÍCIA
PTH	Papilárna Tubárna Hyperplázia
rHYE	radikálna Hysterektómia
RA	Rodinná Anamnéza
RO	Resekčný Okraj
ROS	Reaktívne Kyslíkové Radikály
RT	Rádioterapia
RTG	Röntgenové vyšetrenie
SEE-FIM	Sectioning and Extansively Examining the Fimbriated End Protocol
SIL	Squamous Intraepithelial Lesion
SKJ	Skvamokolumnárna Junkcia
STIC	Serózny Tubárny Intraepiteliálny Karcinóm
Th	Terapia
TVS	Transvaginálne Ultrasonografické Vyšetrenie
TZ	Transformačná Zóna
USG	Ultrasonografia
uVIN	usual Vulvar Intraepithelial Neoplasia
VAIN	Vaginálna Intraepiteliálna Neoplázia
vBT	Vaginálna Brachyterapia
VLP	Virus-Like Particles
VS	Výkonnostný Stav
WHO	World Health Organisation
ZV	Zobrazovacie Vyšetrenia

ZOZNAM OBRÁZKOV

Obr. 1. Schematické znázornenie jednotlivých anatomických častí vulvy.

Obr. 2. Lokalizovaný karcinóm vulvy vpravo, v blízkosti stredových štruktúr.

Obr. 3. Schematický náčrt lymfatických uzlín (LU) v kontexte karcinómu vulvy a prislúchajúce FIGO štádium.

Obr. 4. Náčrt anatomických pomerov pošvy, karcinóm pošvy.

Obr. 5. Rozdiel medzi externou rádioterapiou /horné obrázky/ a intrakavitárnou brachyterapiou /dolné obrázky/.

Obr. 6. Schematické znázornenie anatómie cervixu maternice /vľavo/ a fotografia cervixu pri vyšetrení v zrkadlách /vpravo/.

Obr. 7. Schematické znázornenie cervixu maternice /vľavo/ zameraného na transformačnú zónu (TZ), ohraničenú pôvodnou skvamokolumnárnou junkciou a novou skvamokolumnárnou junkciou (SKJ) a fotografia cervixu s detailom na transformačnú zónu /vpravo/.

Obr. 8. Základné rozdelenie HPV podtypov z ohľadu klinického významu.

Obr. 9. Schematické znázornenie trachelektómie.

Obr. 10. Porovnanie radikality rozličných chirurgických výkonov na krčku maternice. Rozsah konizácie /A/. Rozsah simplexnej trachelektómie /B1/. Rozsah vaginálnej radikálnej trachelektómie /B2+C/. Rozsah abdominálnej radikálnej trachelektómie /D/. [zdroj: Halaška MJ a kol., 2015].

Obr. 11. Schematické znázornenie anatómie časti panvy a rozsahu jednotlivých typov hysterektómie (HYE).

Obr. 12. Detailný pohľad na anatómiu maternice a jej anatomické pomery.

Obr. 13. Laparoskopický pohľad pravú stranu malej panvy /A/. Schematické znázornenie jednotlivých anatomických častí vajíčkovodu – IM = intramurálna (intersticiálna) časť /B/.

Obr. 14. 3D model vaječníka, vajíčkovodu a maternice /A/, schematický náčrt základnej štruktúry ovária /B/, základné bunkové premeny vo vaječníku – PF = primordiárny folikul, CA = corpus albicans, CL = corpus luteum /C/, histologický obraz vaječníka na jeho priereze – AF = antrálny folikul /D/.

Obr. 15. Klasifikácia karcinómov vaječníka na základe histológie, biológie tumoru a možného východzieho tkaniva, GIT = gastrointestinálny trakt, KIC = kortikálna inklúzna cysta, EOC = endometrioidný ovariálny karcinóm, CCOC = clear cell ovariálny karcinóm (karcinóm z jasných buniek).

Obr. 16. Schematické znázornenie procesu invaginácie povrchového epitelu vaječníka (PEV) s formáciou kortikálnej inklúznej cysty (KIC) obsahujúcej patologický klon buniek.

Obr. 17. Schematický pohľad na proces vplyvu reaktívnych kyslíkových radikálov (ROS) na normálne bunky vajíčkovodu (BBV), čo vedie k mutáciami p53, skracovaniu telomér a formácii STIC. Následný proces inkorporácie nádorových prekurzorov do invaginovaného povrchového epitelu vaječníka (PEV) so vznikom kortikálnej inklúznej cysty (KIC) obsahujúcej patologický klon buniek.

Obr. 18. Schematické znázornenie SEE-FIM protokolu.

Obr. 19. USG koncepcia pravidiel benígnych vs. malígnych lézii vaječníka IOTA. Benígne znaky – unilokulárna lézia /B1/, solídna zložka s najväčším priemerom < 7 mm /B2/, prítomnosť akustických tieňov /B3/, hladké multilokulárne lézie nepresahujúce v najväčšom priemere 10 cm /B4/, absencia vaskularizácie v lézii /B5/. Medzi malígne znaky patrí – nepravidelný a solídny tumor /M1/, prítomný ascites /M2/, aspoň štyri papilárne štruktúry /M3/, nepravidelný multilokulárny solídny tumor s najväčším priemerom > 10cm /M4/, prítomná výrazná vaskularizácia tumoru /M5/.

ZOZNAM TABULIEK

Tab. 1. Vývoj zmien v terminológii VIN.

Tab. 2. TNM a FIGO (The International Federation of Gynecology and Obstetrics) klasifikácia karcinómu vulvy. Parameter: primárny tumor („T“).

Tab. 3. TNM a FIGO klasifikácia karcinómu vulvy. Parameter: stav regionálnych lymfatických uzlín („N“).

Tab. 4. TNM a FIGO klasifikácia karcinómu vulvy. Parameter: vzdialené metastázy („M“).

Tab. 5. TNM a FIGO klasifikácia karcinómu pošvy. Parameter: primárny tumor („T“).

Tab. 6. TNM a FIGO klasifikácia karcinómu pošvy. Parameter: stav regionálnych lymfatických uzlín („N“).

Tab. 7. TNM a FIGO klasifikácia karcinómu pošvy. Parameter: vzdialené metastázy („M“).

Tab. 8. TNM a FIGO klasifikácia karcinómu krčka maternice. Parameter: primárny tumor („T“).

Tab. 9. TNM klasifikácia karcinómu krčka maternice. Parameter: stav regionálnych lymfatických uzlín („N“).

Tab. 10. TNM klasifikácia karcinómu krčka maternice. Parameter: vzdialené metastázy („M“).

Tab. 11. Manažment pacientky s karcinómom krčka maternice, štádium IA1. /RO = resekčný okraj, LVI = lymfovaskulárna invázia, LU = lymfatické uzliny, LE = lymfadenektómia/.

Tab. 12. Manažment pacientky s karcinómom krčka maternice, štádium IA2. /LVI = lymfovaskulárna invázia, LU = lymfatické uzliny, KI = kontraindikácia, OP = operácia, RT = rádioterapia, BT = brachyterapia/.

Tab. 13. Manažment pacientky s karcinómom krčka maternice, štádium IB1 a IIA1. /ZV = zobrazovacie vyšetrenia, CHRT = chemorádioterapia, BT = brachyterapia, LU = lymfatické uzliny, BSU = biopsia sentinelovej uzliny, LE = lymfadenektómia, HYE = hysterektómia/.

Tab. 14. Manažment pacientky s karcinómom krčka maternice, štádium IB2, IB3 a IIA2. /ZV = zobrazovacie vyšetrenia, CHRT = chemorádioterapia, BT = brachyterapia, LU = lymfatické uzliny, BSU = biopsia sentinelovej uzliny, LE = lymfadenektómia, HYE = hysterektómia/.

Tab. 15. Manažment pacientky s karcinómom krčka maternice, štádium IIB, III, IVA, IVB. /CHRT = chemorádioterapia, BT = brachyterapia, HYE = hysterektómia/.

Tab. 16. TNM a FIGO klasifikácia karcinómu tela maternice.

Tab. 17. Rozdelenie pacientok do prognostických skupín, na základe jednotlivých prognostických ukazovateľov /LVI = lymfovaskulárna invázia/.

Tab. 18. Zjednodušená schéma primárnej a adjuvantnej liečby u pacientok s endometriálnym karcinómom v jednotlivých štádiách. /th = terapia, KI = kontraindikácia, VS = výkonnostný stav, HYE = hysterektómia, AE = adnexektómia, LE = lymfadenektómia, rHYE = radikálna hysterektómia, RT = rádioterapia, BT = brachyterapia, CHT = chemoterapia, vBT = vaginálna brachyterapia, LU = lymfatické uzliny, LVI = lymfovaskulárna invázia, G3 = grading 3/.

Tab. 19. Podiel najštudovanejších faktorov na protekcii, predispozícii, či kontroverznom postavení vo vzťahu k vzniku karcinómu vaječníka, RA = rodinná anamnéza, HAK = hormonálna antikoncepcia, HST = hormonálna substitučná terapia, PID = pelvická zápalová choroba (pelvic inflammatory disease).

Tab. 20. 1 a 5 ročné prežívanie u pacientok s rozdielnym štádiom ochorenia pri ovariálnom karcinóme.

Tab. 21. TNM a FIGO klasifikácia karcinómu vaječníka.

ZOZNAM PRÍLOH

Príloha 1. Súborný prehľad manažmentu pacientky s karcinómom cervixu.

Príloha 2. Výskyt jednotlivých karcinómov celosvetovo u žien v roku 2018 a ich percentuálne zastúpenie.

1. VULVA

1.1. Anatómia/histológia - vulva

Vulva zahŕňa vonkajšie pohlavné orgány, kde anatomicky možno zaradiť smerom kraniálne mons pubis, labia majora, labia minora, klitoris, bulbus vestibuli, vonkajšie ústie uretry, pošvový vchod, hymen, Bartholiniho žľazy. Smerom kaudálne od commisura posterior prechádza vulva do perinea (Obr. 1.).

Krvné zásobenie zabezpečujú tri pundendálne artérie. Tu patrí *arteria pudenda interna*, pôvodom z *arteria iliaca interna*, ktorá tiež pokračuje ako *arteria perinealis* a *ateria rectalis inferior*. Medzi ďalšie dve pudendálne artérie patria *arteria pudenda externa superficialis* a *arteria pudenda externa profunda*, ktoré pochádzajú z *arteria femoralis*. Hlavnú cirkulačnú drenáž zabezpečujú *venae pudendae internae* a *venae pudendae externae*. Medzi prvé spádové lymfatické uzliny vulvy patria ingvinálne lymfatické uzliny. Bezprostredné nervové zásobenie vulvy zabezpečuje *nervus pudendus*, *nervus perinealis* a *nervus ilioingvinalis*.

Na povrchu vulvy je fyziologicky prítomný viacvrstvový dlaždicový rohovatejúci epitel.

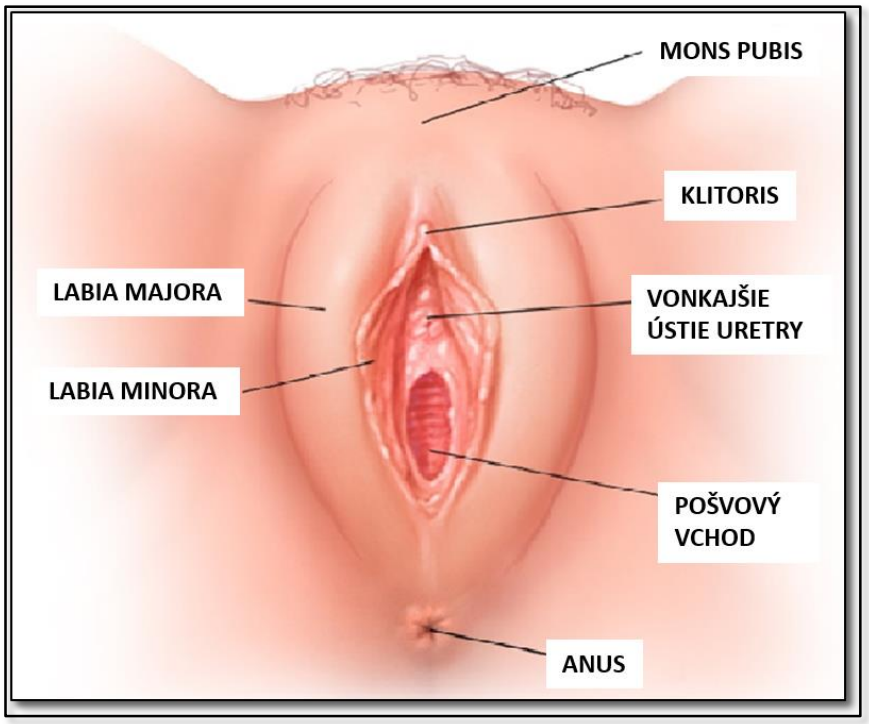

Obr. 1. Schematické znázornenie jednotlivých anatomických častí vulvy.

1.2. Charakteristika ochorenia – karcinóm vulvy

Karcinóm vulvy predstavuje približne 3-4% zo všetkých karcinómov pohlavných orgánov u žien. Typicky ide o ochorenie post-menopauzálnych žien s mediánom výskytu 68 rokov (Obr. 2.).

Medzi dominujúce charakteristiky ochorenia patria:

- výskyt u starších žien

- častá ignorácia sprievodných klinických príznakov

- častá sprievodná komorbidita pacientky

- častá limitácia v liečbe – v dôsledku pokročilého ochorenia, ako aj sprievodnej komorbidity pacientky

Obr. 2. Lokalizovaný karcinóm vulvy vpravo, v blízkosti stredových štruktúr.

1.3. Etiopatogenéza ochorenia – karcinóm vulvy

Najčastejším typom malígneho nádoru vulvy je skvamocelulárny karcinóm, nakoľko epitel vulvy tvorí viacvrstvový dlaždicový rohovatejúci variant. Raritné sú adenokarcinómy pochádzajúce zo žliaz, či melanocytárne nádory.

Prekanceróza predstavuje morfologicky definované tkanivo charakterizované zvýšeným rizikom prechodu do malígneho novotvaru. Pre prekancerózy je typická zvýšená proliferácia buniek. Ak sú prítomné zmeny v tvare a veľkosti buniek, či zväčšovanie bunkového jadra, zvýšenie mitotickej aktivity, zmnoženie chromatínu, v takom prípade sa jedná už o dyspláziu, ktorá môže, alebo nemusí byť reverzibilná. Hlavným rizikovým faktorom prekanceróz vulvy, pošvy, či cervixu maternice je perzistujúca infekcia ľudským papilomavírusom (*HPV, human papillomavirus*).

Etiopatogenézu skvamocelulárneho karcinómu vulvy možno definovať v dvoch variantoch:

1. Karcinómy asociované s perzistujúcou HPV infekciou, najmä HPV 16 a HPV 18. Tieto karcinómy sa typicky vyskytujú u mladších žien a tvoria približne jednu tretinu vulvárnych karcinómov. Typickou je prítomnosť prekancerózy, skvamóznej intraepiteliálnej lézie (*SIL, squamous intraepithelial lesion*), ktorá je často prítomná aj v iných oblastiach, ako je cervix maternice, pošva, či anus. V rámci SIL definujeme ľahkú SIL (*LSIL, low grade SIL*) a ťažkú SIL (*HSIL, high grade SIL*). Okrem perzistujúcej HPV infekcie možno často u pacientky pozorovať imunodeficienciu. Medzi ďalšie rizikové faktory patrí fajčenie a promiskuita.

2. Druhú skupinu predstavujú HPV negatívne vulvárne karcinómy, ktoré sa vyskytujú u starších žien. Podkladom pre vznik týchto karcinómov je chronická zápalová reakcia tkaniva vedúca ku kumulácii génových mutácií. Najčastejším typom chronického procesu, podieľajúcim sa na etiopatogenéze tejto skupiny karcinómov je lichen sclerosus. Prekancerózou týchto typov karcinómov je diferencovaná vulvárna intraepiteliálna neoplázia (*dVIN, differentiated vulvar intraepithelial neoplasia*). Pre *dVIN* je typická vyššia miera progresie do karcinómu, kratší časový interval do progresie, ako aj vyššia pravdepodobnosť rekurencie v porovnaní s *HSIL*.

Terminológia prekanceróz vulvy sa v priebehu rokov menila. Prvá komplexná terminológia, ktorú potvrdila aj svetová zdravotníka organizácia (*WHO, World Health Organization*) bola publikovaná v roku 1986 a bola produktom Medzinárodnej spoločnosti pre štúdium vulvárnych ochorení (*ISSVD, The International Society for Study of Vulvar Disease*) a Medzinárodnej spoločnosti gynekologických patológov (*ISGP, International Society of Gynecological Pathologists*). V roku 2004 bola klasifikácia spoločnosťou revidovaná a nová klasifikácia definovala dva typy prekanceróz. Klasická, nediferencovaná VIN (*uVIN, usual VIN*) – HPV pozitívna lézia s nízkou potenciou progresie do karcinómu, t. j. 3-9%. A druhá, diferencovaný typ VIN – HPV negatívna lézia s agresívnejším chovaním. Jedna z najnovších klasifikácii – LAST (*Lower Anogenital Squamous Terminology*) z roku 2012 definuje LSIL, HSIL a dVIN (Tab. 1.).

ZMENY V TERMINOLÓGII VIN		
ISSVD 1986	**ISSVD 2004**	**LAST 2012**
VIN 1	ploché kondylómy	LSIL
VIN 2 a VIN 3	uVIN (kondilomatózna, bazaloidná, zmiešaný typ)	HSIL
Diferencovaná VIN	VIN, diferencovaný typ	dVIN

Tab. 1. Vývoj zmien v terminológii VIN.

1.4. Klinický obraz – karcinóm vulvy

Spočiatku môžu byť vulvárne lézie asymptomatické, je prítomná len makroskopická kožná zmena, neskôr sa objavuje typická symptomatológia. Súborne možno klinické príznaky označiť ako nešpecifický vulvárny dyskomfort. Typické je pálenie, pruritus, vulvodynia (bolestivosť), či dyspareunia (bolestivý pohlavný styk).

1.5. Diagnostika – karcinóm vulvy

Základom diagnostiky je fyzikálne vyšetrenie – aspekcia a palpačné vyšetrenie. Ďalšou metodikou je vulvoskopia, ktorá sa vykonáva pomocou kolposkopu, a to natívna, alebo rozšírená po aplikácii kyseliny octovej. HPV indukované zmeny sú pri rozšírenej vulvoskopii zvýraznené belavým povrchom. Základom diagnostiky a definitívne stanovenie diagnózy umožňuje histologická verifikácia po biopsii, či excízii. Zobrazovacie vyšetrenia, ako ultrasonografické vyšetrenie (USG), vyšetrenie počítačovou tomografiou (CT), alebo magnetická rezonancia (MR) sa využívajú k určeniu rozsahu ochorenia a to najmä pri pokročilých štádiách.

1.6. TNM klasifikácia – karcinóm vulvy

TNM klasifikácia predstavuje súbor parametrov, snahou ktorých je definovať rozsah ochorenia. Medzi tieto parametre patrí veľkosť primárneho tumoru („T“), stav regionálnych lymfatických uzlín („N“) a absencia, či prítomnosť vzdialených metastáz („M“). Klasifikáciu možno definovať chirurgickú a patologickú.

TNM	FIGO	DEFINÍCIA
TX		Primárny tumor nie je možné rozsahovo definovať
T0		Bez prítomnosti primárneho tumoru
Tis		*In situ* karcinóm
T1a	IA	Lézia ≤ 2cm, lokalizovaná na vulve alebo, perineu a so stromálnou inváziou ≤ 1mm
T1b	IB	Lézia > 2cm, alebo rôznej veľkosti, so stromálnou inváziou > 1mm, lokalizovaná na vulve alebo, perineu
T2	II	Lézia rozličnej veľkosti extendujúca do priľahlých perineálnych štruktúr (distálna tretina pošvy, distálna tretina uretry, infiltrácia anusu)
T3	IVA	Lézia rozličnej veľkosti extendujúca do niektorých z nasledujúcich štruktúr: proximálne dve tretiny pošvy, či uretry, sliznica konečníka, sliznica močového mechúra, alebo lézia fixovaná ku kostiam panvy

Tab. 2. TNM a FIGO (The International Federation of Gynecology and Obstetrics) klasifikácia karcinómu vulvy. Parameter: primárny tumor („T“).

TNM	FIGO	DEFINÍCIA
NX		Regionálne lymfatické uzliny nie je možné zhodnotiť
N0		Bez prítomnosti metastáz v regionálnych lymfatických uzlinách
N1		Metastázy v jednej, alebo dvoch regionálnych (ingvinofemorálnych) lymfatických uzlinách nasledujúcej veľkosti (N1a, N1b)
N1a	IIIA	1, alebo 2 lymfatické uzliny s metastázami, každá < 5mm
N1b	IIIA	1 metastáza v regionálnej lymfatickej uzline ≥ 5 mm
N2		Regionálne, ingvinofemorálne lymfatické uzliny s nasledujúcimi znakmi (N2a, N2b, N2c)
N2a	IIIB	3, alebo viac metastáz v regionálnych lymfatických uzlinách, každá metastáza < 5mm
N2b	IIIB	2, alebo viac metastáz v regionálnych lymfatických uzlinách s veľkosťou ≥ 5mm
N2c	IIIC	Metastázy v regionálnych lymfatických uzlinách s extrakapsulárnym šírením
N3	IVA	Fixované metastatické regionálne lymfatické uzliny

Tab. 3. TNM a FIGO klasifikácia karcinómu vulvy. Parameter: stav regionálnych lymfatických uzlín („N“).

TNM	FIGO	DEFINÍCIA
M0		Bez prítomných vzdialených metastáz
M1	IVB	Prítomné vzdialené metastázy (v rátane metastáz v panvových lymfatických uzlinách)

Tab. 4. TNM a FIGO klasifikácia karcinómu vulvy. Parameter: vzdialené metastázy („M“).

1.7. Liečba – karcinóm vulvy

1.7.1. Topická nechirurgická liečba

Topická nechirurgická liečba je indikovaná len u prekanceróz, avšak nie v prípade prítomnosti invazívneho karcinómu. Tento variant liečby nedosahuje v prípade VIN efekt porovnateľný s chirurgickou liečbou. Lokálne používané chemoterapeutikum je v prípade karcinómu vulvy fluorouracil (5-FU). Ďalšou možnosťou je aplikácia krému 5% imiquimodu. Ten akceleruje imunitnú odpoveď organizmu v oblasti abnormálnej lézie. Najúčinnejšou liečbou prekanceróz vulvy je ich chirurgické odstránenie.

1.7.2. Chirurgická liečba

Primárnou liečbou invazívneho karcinómu vulvy je **chirurgická liečba**. Chirurgická liečba vulvárneho karcinómu je do značnej miery konfrontovaná s mutiláciou v oblasti vonkajšieho genitálu. Cieľom chirurgickej liečby je v súčasnej dobe kompletné odstránenie tumoru s minimalizáciou mutilácie zdravého tkaniva a zhoršenia sexuálnych funkcií, ako aj funkcií uropoetického a gastrointestinálneho systému. Práve tieto nežiadúce následky boli často sprievodným javom rozsiahlych chirurgických výkonov na vulve v minulosti. Rozsiahle ingvinálne lymfadenektómie zase viedli k lymfedémom dolných končatín.

Medzi možnosti chirurgickej liečby vulvárnych lézii patria:

- *laserová vaporizácia* – fokálne laserové odstránenie abnormálnych lézii je možné len v prípade prekanceróz – VIN, v prípade invazívneho karcinómu je táto intervencia kontraindikovaná

- *široká lokálna excízia* – odstránenie malého tumoru s minimálne 1cm okrajom zdravého tkaniva vo všetkých troch smeroch.

- *vulvektómia* – odstránenie celej vulvy – možno previesť v rôznych možnostiach:

• kožná, skinning vulvektómia – raritne indikovaná operácia, pri ktorej sa odstraňuje len povrchová vrstva kože, možno vykonať u rozsiahlych VIN

• simplexná vulvektómia – odstránenie vulvy s ponechaním klitorisu

• modifikovaná radikálna vulvektómia – odstránenie vulvy a priľahlých infiltrovaných tkanív

• radikálna vulvektómia – kompletné odstránenie vulvy v rátane klitorisu a regionálnych lymfatických uzlín

- *exenterácia panvy* – predstavuje rozsiahly chirurgicky výkon pri lokálne pokročilých karcinómoch vulvy, kde okrem radikálnej vulvektómie odstraňujeme aj panvové lymfatické uzliny a iné orgány, napr. maternicu, močový mechúr, uretru, či rektum a časť colon sigmoideum. Ak k vulvektómii pripájame odstraňovanie časti uropoetického systému hovoríme o prednej exenterácii, ak časti gastrointestinálneho systému ide o tzv. zadnú exenteráciu.

- *výkon na spádových regionálnych lymfatických uzlinách* – medzi regionálne lymfatické uzliny pre vulvu patria ingvinofemorálne lymfatické uzliny, zahŕňajúce povrchové (superficiálne) a hlboké ingvinálne uzliny (Obr. 3.). Pri jednostrannej lokalizácii karcinómu vulvy odstraňujeme lymfatické uzliny na strane karcinómu. V prípade ak sa karcinóm nachádza blízko stredových štruktúr, alebo úplne v strede, resp. v prípade obojstranného výskytu karcinómu je lymfadenektómia prevádzaná na oboch stranách. Kým v minulosti bola incízia na lymfadenektómiu pokračovaním incízie z vulvektómie, v súčasnosti sa lymfadenektómia prevádza zo separátnych incízií.

- biopsia sentinelovej lymfatickej uzliny umožňuje redukovať radikalitu lymfadenektómie. Ide o tzv. strážnu lymfatickú uzlinu, ktorá ako prvá drénuje oblasť, kde je karcinóm vulvy lokalizovaný. V prípade pozitivity sentinelovej lymfatickej uzliny je potrebná kompletná ingvinofemorálna lymfadenektómia. Ak je sentinelová uzlina, resp. viac sentinelových uzlín negatívnych od ďalšej intervencie na lymfatických uzlinách sa ustupuje.

Rekonštrukcia vulvy po chirurgických výkonoch zvyčajne nevyžaduje extra – vulvárny kožný štep. Pri extenzívnych radikálnych výkonoch je niekedy potrebné k rekonštrukcii použiť aj kožný štep. V týchto prípadoch je vhodné k spolupráci prizvať plastického chirurga.

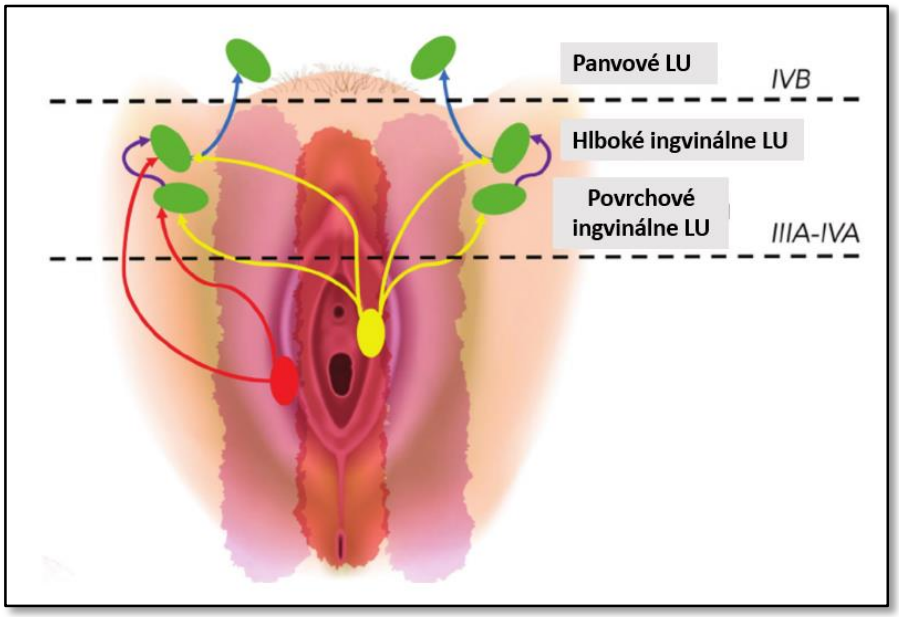

Obr. 3. Schematický náčrt lymfatických uzlín (LU) v kontexte karcinómu vulvy a prislúchajúce FIGO štádium.

1.7.3. Onkologická liečba

Aj napriek pokroku v operačných technikách je chirurgická liečba často spojená s negatívnymi psychosexuálnymi následkami, ako aj významnou morbiditou a mortalitou pri radikalite terapie. S cieľom redukcie dôsledkov chirurgickej liečby a potenciácie terapie

hlavne pokročilých štádií sa v liečbe uplatňuje aj rádioterapia, či chemoterapia, sekvenčne, či súbežne.

Rádioterapia (RT) je používaná buď vo forme externej rádioterapie, alebo brachyterapie (BT). Použitie rádioterapie môže byť samostatné, alebo súbežne s chemoterapiou (CHT), teda konkomitantná chemorádioterapia (CHRT).

Najpresnejšou variantou externej rádioterapie je rádioterapia s modulovanou intenzitou (*IMRT, intensity modulated radiation therapy*). Ide o externú RT s maximom smerovanej dávky do nádorového tkaniva, pričom orgány ako močový mechúr, či rektum, kde nie je nádorové tkanivo dostávajú minimálnu dávku žiarenia.

Medzi najpoužívanejšie chemoterapeutiká používané v liečbe karcinómu vulvy patrí cisplatina, 5-FU, menej často mitomycín.

RT samostatne, alebo CHRT, s alebo bez BT môže byť použitá aj ako primárna liečba, v prípade, ak je pacientka kontraindikovaná k chirurgickému výkonu z ohľadu sprievodnej komorbidity.

V prípade primárnej chirurgickej liečby, ako prvotnej terapeutickej modality pri operabilnom karcinóme je CHR často indikovaná post operačne, to znamená ako adjuvantná liečba.

Pri lokálne pokročilom karcinóme možno CHRT indikovať ako neoadjuvantnú (predoperačnú) liečbu, s cieľom redukcie nádorového tkaniva a následnej chirurgickej resekcie.

Pri inoperabilnom, metastatickom ochorení je onkologická terapia indikovaná ako paliatívna liečba. Cieľom rádioterapie je zástava krvácania, úľava od sprievodnej symptomatológie.

1.8. Vedľajšie účinky liečby – karcinóm vulvy

Hojenie v oblasti vonkajšieho genitálu je často krát obtiažne. Dôvodom je rozsah výkonu, jeho lokalizácia, ale často krát aj sprievodná komorbidita pacientky. Ďalším sprievodným javom býva tiež lymfedém dolných končatín, ktorý vzniká po lymfadenektómiach, a to najmä ak je chirurgická liečba nasledovaná RT.

Sexuálna dysfunkcia je rovnako ďalším sprievodným vedľajší účinkom. Na jednej strane sa na nej podieľa obmedzenie, alebo úplná strata senzitivity v oblasti vonkajšieho genitálu. Taktiež psychogénna blokáda pacientky, v dôsledku zjazvenia vonkajšieho genitálu. Po radikálnych výkonoch, najmä po resekciách v oblasti klitorisu môžu mať tiež pacientky problém dosiahnuť orgazmus. Nápomocné sú lubrikačné gély, ktoré zlepšujú podmienky penetrácie. Zúženie pošvového vchodu možno odstrániť používaním pošvových dilatátorov.

Medzi typické nežiadúce účinky z aplikácie RT pri karcinóme vulvy patria kožné zmeny, hnačky pri ožiarení konečníka, post radiačné cystitídy, ale aj celkové prejavy ako slabosť, či nauzea, ktoré sa zvýrazňujú pri súčasne podávanej CHT. Na koži sú to najmä zápalové zmeny, zmeny farby, zmeny senzitivity a bolestivosť. Tieto zmeny vedú k zhoršeniu hojenia rán.

1.9. Stratégia liečby – karcinóm vulvy

Carcinoma in situ (CIS) – chirurgická liečba (laser, široká lokálna excízia, skinning vulvektómia), topická liečba (5-fluorouracil, imiquimod krém).

Štádium IA – široká lokálna excízia s 1cm resekčným okrajom zdravého tkaniva

Štádium IB – simplexná vulvektómia a biopsia sentinelovej uzliny. Pri pozitivite lymfatických uzlín adjuvantná CHRT. U pacientky kontraindikovanej k operácii z ohľadu internistu je možná externá RT ako primárna liečba.

Štádium II – modifikovaná radikálna vulvektómia a biopsia sentinelovej uzliny. RT ako adjuvantná liečba pri pozitívnom, či blízkosť resekčného okraja, alebo pozitívnych lymfatických uzlinách. U žien, u ktorých nie je možný chirurgický výkon je definitívnou liečbou RT eventuálne CHRT.

Štádium III – radikálna vulvektómia a regionálna lymfadenektómia. V adjuvancii RT, či CHRT. Možnosťou je aj neoadjuvantná CHRT nasledovaná chirurgickou liečbou. Tak ako u predchádzajúcich štádií, ak nie je možná chirurgická terapia je definitívnou liečbou CHRT.

Štádium IVA – pelvická exenterácia nasledovaná CHRT.

Štádium IVB – paliatívna onkologická liečba.

2. POŠVA

2.1. Anatómia/histológia - pošva

Pošva (*lat. vagina, gr. kolpos*) je svalovo väzivový kopulačný orgán, ktorý okrem kopulačnej funkcie predstavuje aj súčasť pôrodného kanála. Kaudálne hranicu pošvy tvorí vaginálny otvor (*ostium vaginae*), ktorý pokračuje do predsiene pošvy (*vestibulum vaginae*), kraniálne sa na pošvu upína cervix maternice, okolo úponu ktorého sa vytvára klenba pošvy (*fornix vaginae*). Predná stena pošvy je mierne kratšia (asi 7cm), v porovnaní so zadnou stenou pošvy (asi 9 cm). Sliznica pošvy je vytvára vysoké krkvy (*rugae vaginales*), ktoré sú usporiadané do stĺpcov (*columnae rugarum*) (Obr. 4.).

Krvné zásobenie pošvy zabezpečuje *arteria uterina*, *a. rectalis media* a *arteria pudenda interna* skrz *r. vaginalis*.

Epitel vystielajúci pošvu je viacvrstvový dlaždicový nerohovatejúci epitel, svalová vrstva pošvy je tvorená hladkou svalovinou.

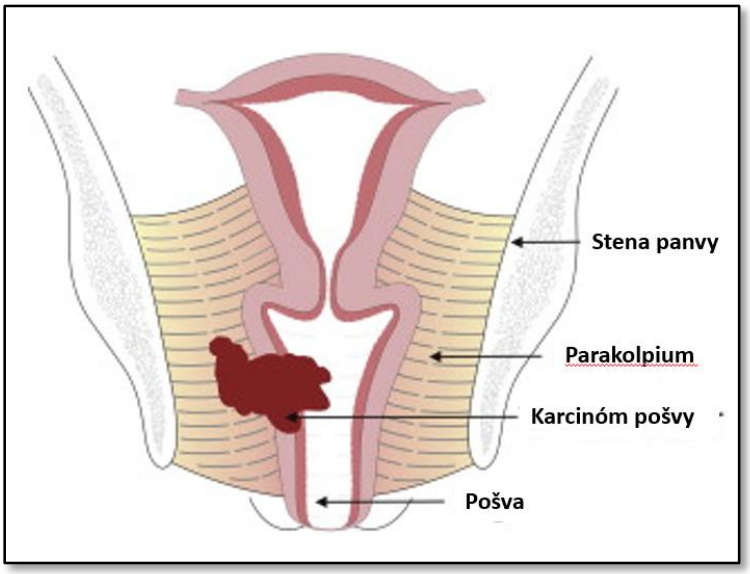

Obr. 4. Náčrt anatomických pomerov pošvy, karcinóm pošvy.

2.2. Charakteristika ochorenia – karcinóm pošvy

Karcinóm pošvy predstavuje raritné nádorové ochorenie, ktoré zastupuje menej ako 1% zo všetkých karcinómov u žien, s maximom výskytu v 7-8 dekáde života.

Medzi dominujúce charakteristiky ochorenia patria:

- primárny karcinóm pošvy je raritné ochorenie

- výskyt v postmenopauze

- častejšie sú sekundárne (metastatické) karcinómy

2.3. Etiopatogenéza ochorenia – karcinóm pošvy

Za dominantný rizikový faktor patrí infekcia vysoko rizikovými typmi HPV. Až u 75% pacientok s karcinómom pošvy bola dokázaná táto vírusová infekcia. Ako prekancerózu označujeme vaginálnu intraepiteliálnu neopláziu (VAIN). Tu častejšie možno pozorovať u žien po hysterektómii, alebo u žien liečených pre cervikálny karcinóm, či cervikálne prekancerózy. Zatiaľ čo VAIN 1 predstavuje reverzibilnú zmenu, tak VAIN 2 a VAIN 3 vyžadujú liečbu.

Najčastejším typom karcinómu (90%) je skvamocelulárny karcinóm. Vyskytuje sa predominantne k proximálnej časti pošvy, v blízkosti krčka maternice. Zvyšné karcinómy predstavujú adenokarcinómy pochádzajúce zo žliazok. Extrémne raritne sa vyskytuje melanóm, či sarkóm pošvy.

V prípade ak karcinóm postihuje cervix maternice a pošvu je nález definovaný ako cervikálny karcinóm. V prípade infiltrácie vulvy a pošvy je to vulvárny karcinóm.

2.4. Klinický obraz – karcinóm pošvy

Iniciálne môžu byť vaginálne lézie asymptomatické. Väčšie lézie môžu spôsobovať vaginálne krvácanie, najmä po koite, alebo v menopauze, výtoky z pošvy, ťažkosti s močením a stolicou, ako aj bolesti v oblasti panvy.

2.5. Diagnostika – karcinóm pošvy

Základom diagnostiky je vyšetrenie v zrkadlách a vizualizácia tumoru. Biopsia, spolu s histologickým vyšetrením stanoví definitívnu diagnózu. Zobrazovacie vyšetrenia slúžia k stanoveniu rozsahu ochorenia.

2.6 TNM klasifikácia – karcinóm pošvy

TNM	FIGO	DEFINÍCIA
TX		Primárny tumor nie je možné rozsahovo definovať
T0		Bez prítomnosti primárneho tumoru
Tis		*In situ* karcinóm
T1	I	Lézia lokalizovaná v pošve
T2	II	Lézia invadujúca do parakolpiálneho tkaniva, avšak nedosahuje panvové steny (svalovina, fascie, skelet penvy)
T3	III	Lézia extendujúca do panvovej steny
T4	IVA	Lézia infiltrujúca stenu močového mechúra, alebo rtekta, resp. presahujúca oblasť malej panvy

Tab. 5. TNM a FIGO klasifikácia karcinómu pošvy. Parameter: primárny tumor („T“).

TNM	FIGO	DEFINÍCIA
NX		Regionálne lymfatické uzliny nie je možné zhodnotiť
N0		Bez prítomnosti metastáz v regionálnych lymfatických uzlinách
N1	III	Metastázy v regionálnych (panvové, alebo ingvinálne) lymfatických uzlinách

Tab. 6. TNM a FIGO klasifikácia karcinómu pošvy. Parameter: stav regionálnych lymfatických uzlín („N“).

TNM	FIGO	DEFINÍCIA
M0		Bez prítomných vzdialených metastáz
M1	IVB	Prítomné vzdialené metastázy

Tab. 7. TNM a FIGO klasifikácia karcinómu pošvy. Parameter: vzdialené metastázy („M“).

2.7. Liečba – karcinóm pošvy

Vzhľadom k tomu, že VAIN 1 môže spontánne regredovať, je možné tieto lézie **sledovať**. VAIN 2 a VAIN 3 sú indikované k liečbe. Medzi terapeutické možnosti patrí laserová terapia, **topická liečba** (5-FU, imiquimod), či chirurgická excízia.

Chirurgická liečba je indikovaná u operabilných malých tumorov, kde možno vykonať:

- lokálnu excíziu s negatívnym resekčným okrajom

- vaginektómia – parciálna, totálna

Rádioterapia s, alebo bez **chemoterapie** sa v prípade karcinómu pošvy používa v adjuvantnom režime, alebo v neoadjuvantnom. Externá RT, spolu s brachyterapiou môžu zmenšiť primárny nádor, čo umožňuje jeho ľahšie chirurgické odstránenie. **Brachyterapiu** v prípade karcinómu pošvy možno aplikovať v podobe intrakavitárnej a intersticiálnej BT. V prípade intrakavitárnej BT je do pošvy vložený cylindrický inštrument, ktorý tesne kopíruje steny pošvy a aplikuje žiarenie do jej okolia (Obr. 5.). Intersticiálna brachyterapia využíva žiarenie z vnútra ihiel, ktoré sú priamo napichnuté do tumoru.

CHT je zvyčajne využívaná súčasne s rádioterapiou. Medzi hlavné používané cytostatiká patria cisplatina, carboplatina, či 5-FU.

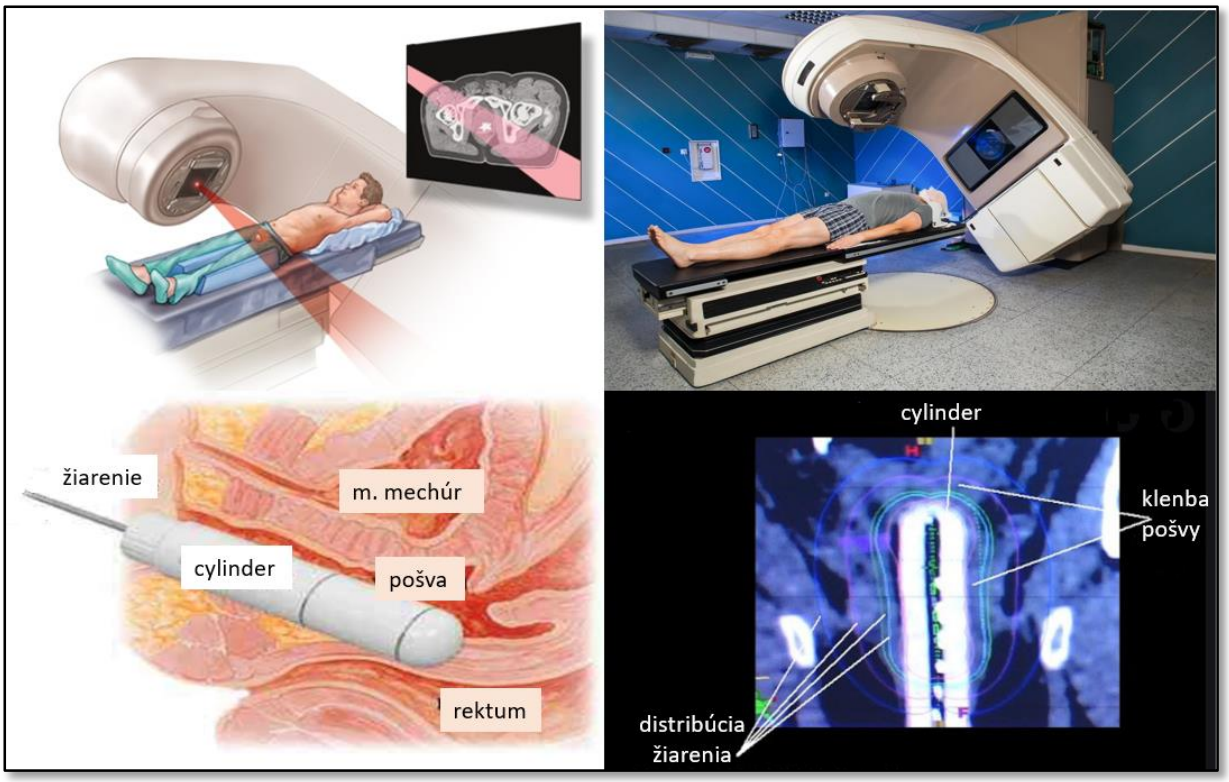

Obr. 5. Rozdiel medzi externou rádioterapiou /horné obrázky/ a intrakavitárnou brachyterapiou /dolné obrázky/.

2.8. Stratégia liečby – karcinóm pošvy

VAIN 1 – observácia, pri pretrvávaní liečba ako VAIN 2 a VAIN 3

VAIN 2, VAIN 3, CIS – laserová chirurgia, topická liečba, chirurgická excízia, pri početných ložiskách intrakavitárna brachyterapia

Štádium I – intrakavitárna brachyterapia pri menších léziách, intersticiálna brachyterapia pri lokalizovaných léziách, obe modality často v kombinácii s externou rádioterapiou. Chirurgická liečba, cieľom ktorej je kompletne odstránenie tumoru s negatívnym resekčným okrajom.

Štádium II – rádioterapia v kombinácii s brachyterapiou. Radikálna chirurgická liečba nasledovaná chemorádioterapiou.

Štádium III a IVA – chemorádioterapia v kombinácii s brachyterapiou.

Štádium IVB – paliatívna onkologická liečba – rádioterapia najmä s cieľom zástavy krvácania.

3. HRDLO (CERVIX) MATERNICE

3.1. Anatómia/histológia – cervix uteri

Hrdlo maternice (cervix uteri) predstavuje dolnú časť maternice, v dĺžke 2-3cm, orgán ktorý prekonáva v priebehu života množstvo anatomických a histologických zmien. Jeho centrálna časť, cervikálny kanál spája dutinu maternice s lúmenom pošvy. Vaginálna časť cervixu je označovaná ako exocervix, kým časť cervixu smerujúca k maternici (sliznica cervikálneho kanála) je označovaná ako endocervix. Cervix je časť maternice, ktorá je z celého orgánu najviac pripojená k okolitým tkanivám (parametrium) (Obr. 6).

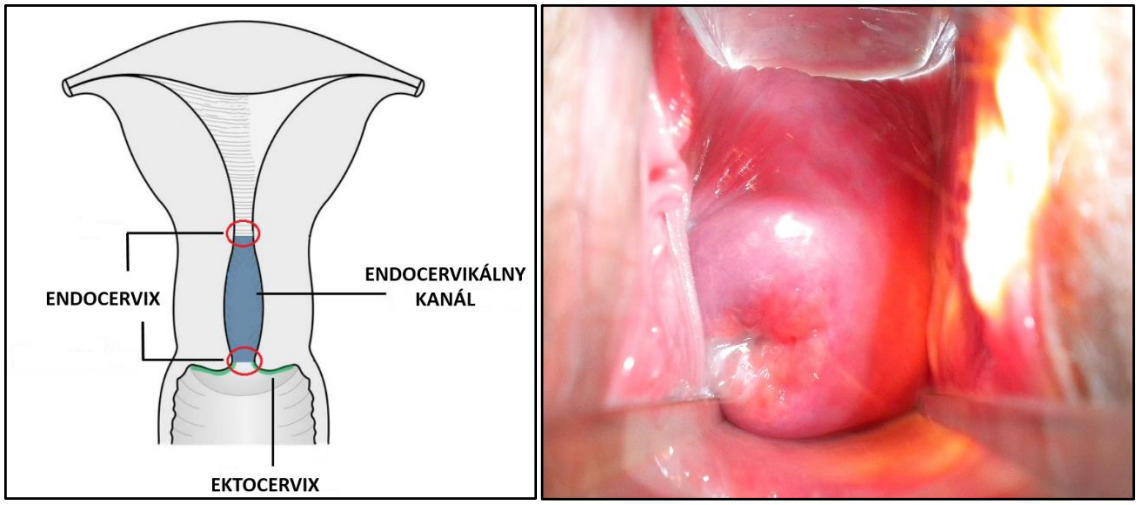

Obr. 6. Schematické znázornenie anatómie cervixu maternice /vľavo/ a fotografia cervixu pri vyšetrení v zrkadlách /vpravo/.

Krvné zásobenie zabezpečujú descendentné vetvy *a. uterina*, pričom krvnú drenáž zabezpečujú *vv. uterinae.* Lymfatickú drenáž prednej a laterálnej časti cervixu zabezpečujú lymfatické kapiláry smerujúce do lymfatických uzlín pozdĺž *a. uterina*, ďalej smerujúce na bázu *lig. latum uteri* a do LU pozdĺž *a. iliaca ext*erna a paraaortálnych LU. Časť zadnej a laterálnej komponenty cervixu je drénovaná do LU pozdĺž *a. iliaca interna* a paraaortálnych LU. Zvyšná posteriórna časť cervixu je drénovaná do obturatórnych a presakrálnych LU. Aj napriek uvedeným anatomickým skutočnostiam môže dôjsť u cervixu k lymfatickému drénovaniu do rôznych panvových lymfatických uzlín.

Cervikálny kanál je vystlaný jednovrstvovým cylindrickým epitelom, zatiaľ čo exocervix pokrýva viacvrstvový dlaždicový nerohovatejúci epitel. Miesto prechodu oboch epitelov je označované ako skvamokolumnárna junkcia. Endocervikálny kanál obsahuje početné žliazky, úlohou ktorých je produkcia hlienu do cervikálneho kanála. V dôsledku hormonálnych vplyvov a tiež počas gravidity dochádza k vysúvaniu cylindrického epitelu na povrch exocervixu a presunu tak skvamokolumnárnej junkcie. Tento „vysunutý“ cylindrický epitel je

vystavený kyslému pošvovému prostrediu, čo vedie k jeho metaplázii a vzniku dlaždicového epitelu, ktorý je veľmi podobný epitelu exocervixu. Pôvodná skvamokolumnárna junkcia a de novo vytvorená skvamokolumnárna junkcia definuje hranicu metaplastického epitelu a táto časť sa označuje ako transformačná zóna (TZ). TZ zohráva podstatnú úlohu v cervikálnej karcinogenéze (Obr. 7.).

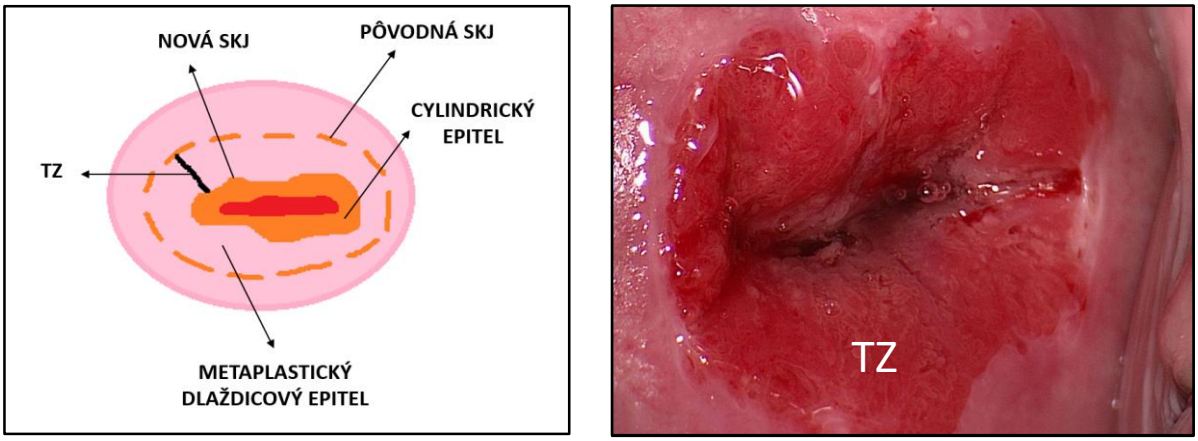

Obr. 7. Schematické znázornenie cervixu maternice /vľavo/ zameraného na transformačnú zónu (TZ), ohraničenú pôvodnou skvamokolumnárnou junkciou a novou skvamokolumnárnou junkciou (SKJ) a fotografia cervixu s detailom na transformačnú zónu /vpravo/.

3.2. Charakteristika ochorenia – karcinóm cervixu

Karcinóm krčka maternice predstavuje štvrté najčastejšie rakovinové ochorenie u žien, pričom zahŕňa približne 6.6% zo všetkých karcinómov u žien.

Medzi dominujúce charakteristiky ochorenia patria:

- ochorenie pri ktorom je známy etiologický agens

- existujú možnosti primárnej (vakcinácia) a sekundárnej (skríning) prevencie

- vďaka možnostiam prevencie pozorujeme výrazný pokles incidencie ochorenia v rozvinutých krajinách

- problém najmä v rozvojových krajinách pri absencii primárnej prevencie a skríningu

Význam primárnej a sekundárnej prevencie dokumentuje fakt o incidencii cervikálneho karcinómu. Kým v roku 1900 bola rakovina krčka maternice najčastejšou onkologickou príčinou smrti u žien, tak v roku 2019 sa nedostala ani do prvej desiatky onkologických príčin. Kým priemerná incidencia bola v roku 1933 24-37 prípadov na 100 000 žien, tak v súčasnosti dosahuje priemerné hodnoty 7 prípadov na 100 000 žien, v krajinách s organizovanou vakcináciou a skríningom.

3.3. Etiopatogenéza ochorenia – karcinóm cervixu

Pôvodcom karcinómu cervixu je infekcia ľudským papilomavírusom (*HPV, human papillomavirus*). Faktory sexuálneho správania výrazne ovplyvňujú riziko karcinómu krčka maternice. Ide predovšetkým o faktory, výsledkom ktorých je zvýšená pravdepodobnosť expozície HPV. Patrí tu napr. skorý nástup koitarché, či promiskuita. Dvojnásobne vyššie riziko cervikálneho karcinómu pozorujeme aj v prípade fajčenia. Medzi ďalšie rizikové faktory patrí supresia imunitného systému, a podľa niektorých štúdií aj chlamýdiové infekcie. Tieto infekcie napomáhajú progresii HPV infekcie, čo zvyšuje pravdepodobnosť karcinómu krčka maternice. Vyššie riziko ochorenia majú aj ženy s troma a viac donosenými tehotenstvami. Možnou príčinou je vyššia pravdepodobnosť expozície HPV pri aktívnejšom pohlavnom živote, ako aj hormonálne zmeny v priebehu tehotenstva, ktoré vedú k vyššej vnímavosti organizmu k HPV infekcii. Obdobne vysvetľovaným rizikovým faktorom je aj tehotenstvo a pôrod pred 20 rokom života. Medzi zjavné rizikové faktory patrí aj pozitívna rodinná anamnéza a nízky socioekonomický status pacientky.

3.3.1. HPV infekcia

HPV predstavuje skupinu približne 150 druhov vírusov, pričom približne 40 z nich má afinitu k cervikálnemu epitelu. Medzi vysoko rizikové HPV radíme typy 16, 18, 31, 33, 34, 35, 39, 45, 51, 52, 56, 58, 59, 66, 68 a 70, pričom HPV 16 a 18 sú zodpovedné približne za 70% cervikálnych karcinómov. Nízko rizikové HPV sú typy 6, 11, 42, 43 a 44, kde HPV typy 6 a 11 sa podieľajú na 90% genitálnych bradavíc (condylomata accuminata). Okrem cervikálneho karcinómu sa môže podieľať aj na vzniku karcinómu pošvy, vulvy, analného karcinómu, či karcinómu orofaryngu a penisu (Obr. 8.).

Prevalencia vírusovej infekcie v populácii je vysoká. Vo veku nad 50 rokov sa s infekciou stretlo približne 80% žien. Rovnaké percento však dokáže HPV infekciu pomocou imunitného systému spontánne zlikvidovať. Rizikových pacientok s vysoko rizikovým typom HPV je približne 3-10%, kde pozorujeme pri biologickom priebehu choroby prechod do dysplázie, či karcinómu. Vznik HPV indukovaného cervikálneho karcinómu prebieha 2-10 rokov. Prenos infekcie je zabezpečovaný sexuálnou aktivitou, ale aj kontaktom koža – koža.

Najsenzitívnejším miestom krčka maternice k invázii a progresii HPV infekcie je ZP, predovšetkým bazálne bunky metaplastického viacvrstvového dlaždicového epitelu. Ostatné bunky vykazujú pomerne dobrú rezistenciu voči HPV. Po invázii vírusu do buniek dochádza k jeho replikácii. Rast buniek do značnej miery regulujú najmä proteíny tumor supresorových génov p53 a pRB. U karcinómu cervixu však často krát nachádzame nemutovaný gén p53. Dôvodom abnormálneho rastu buniek pri HPV infekcii je tak schopnosť HPV proteínov E6 a E7 po väzbe na proteín p53 jeho rýchlejšej degradácie, čo má na efekt p53 rovnaký vplyv ako jeho mutácia. Pričom proteín E6 u nízko rizikových typov HPV sa neviaže signifikantne na proteíny p53 a tak tento efekt u nízko rizikových HPV nepozorujeme. Produkcia abnormálneho klonu buniek po destabilizácii p53 je základom spustenia procesu malignizácie.

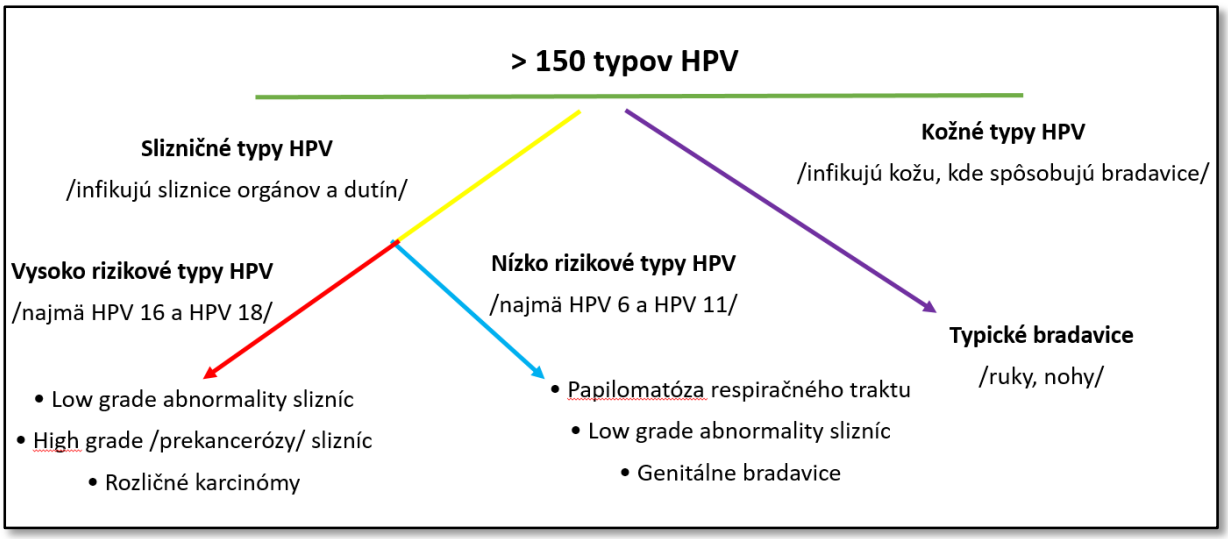

Obr. 8. Základné rozdelenie HPV podtypov z ohľadu klinického významu.

3.3.2. HPV indukované zmeny na krčku

K hodnoteniu zmien na cervixe je v dnešnej dobe užívaný Bethesda systém. Abnormality, ktoré možno detegovať na krčku, či už prekancerózy, alebo samotný karcinóm možno rozdeliť do dvoch skupín, a to:

• abnormality dlaždicových buniek

• abnormality žľazových buniek

• Medzi abnormality dlaždicových buniek patria:

- Atypické dlaždicové bunky (*ASC, Atypical squamous cells*), kde patria dve skupiny:

A. Atypické dlaždicové bunky neurčitého významu (*ASC-US, Atypical squamous cells of uncertain significance*) – prítomné abnormálne bunky, kde nemožno jasne vylúčiť pôvod abnormalít (zápal, prekanceróza). Zvyčajne ide o zápalové zmeny, avšak ďalšie testovanie, ako HPV typizácia je potrebné.

B. ASC-H - Atypické dlaždicové bunky, kde nemožno vylúčiť prítomnosť intraepiteliálnej skvamóznej lézie vysokého stupňa (HSIL, high-grade squamous intraepithelial lesion)

- Skvamózna intraepiteliálna lézia (SIL), kde rovnako zaraďujeme dva typy:

A. intraepiteliálna skvamózna lézia nízkeho stupňa (LSIL, low-grade squamous intraepithelial lesion) – zahŕňajúca cervikálnu intraepiteliálnu neopláziu 1 stupňa (CIN1)

B. intraepiteliálna skvamózna lézia vysokého stupňa (HSIL, high-grade squamous intraepithelial lesion) – kde zaraďujeme CIN2 a CIN3 - s potrebou intervencie.

- Skvamocelulárny karcinóm

- Medzi abnormality žľazových buniek patria:

- Atypické glandulárne bunky (*AGC, Atypical glandular cells*)

- Adenokarcinóm

3.3.3. Primárna prevencia (vakcinácia)

Očkovanie proti HPV je účinnou formou primárnej prevencie karcinómu krčka maternice. Samotné očkovanie zabraňuje progresii HPV a vzniku pred nádorových lézii. Očkovanie však nie je schopné vyliečiť už existujúce lézie. Preto je za najideálnejší vek očkovania považovaný vek 9 – 12 rokov, teda pred prvým pohlavným stykom. Očkujú sa dievčatá, ale aj chlapci, nakoľko HPV môžu spôsobovať aj iné typy karcinómov (penis, anus a pod.). Plná forma prevencie predstavuje aplikáciu 3 dávok vakcíny. Podanie vakcíny vo veku pred prvým pohlavným stykom zabezpečuje neprítomnosť HPV u jedinca a navyše imunitná odpoveď v nižšom veku je výraznejšia v porovnaní s dospelým človekom. Očkovacie vakcíny obsahujú vírusu podobné častice (*VLP, virus-like particles*), pričom neobsahujú DNA výbavu vírusov, teda vakcíny sú neinfekčné a nemajú onkogénny potenciál. V súčasnej doby evidujeme na trhu tri typy vakcín, aplikované intramuskulárne:

Bivalentná vakcína (Cervarix) – ktorá účinkuje proti vírusom HPV 16 a 18

Tetravalentná vakcína (Silgard), s účinnosťou proti HPV 16 a 18, ale aj 6 a 11 (spôsobujúce genitálne bradavice)

Nonavalentná vakcína (Gardasil) – pokrýva HPV 6, 11, 16, 18, 31, 33, 45, 52 a 58 – týchto 9 typov HPV je spolu zodpovedných za 90 % cervikálnych karcinómov.

Aplikácia vakcíny vedie k imunitnej odpovedi charakterizovanej tvorbou protilátok. Podobná imunitná reakcia nastáva aj pri prirodzenej infekcii HPV. Táto reakcia je však výrazne nižšia, nakoľko vírusové častice na povrchu krčka maternice majú výrazne obmedzený dosah na lymfovaskulárne riečisko.

Niektoré štáty vo svete (napr. USA) majú na trhu len deväť valentnú vakcínu. Väčšina odporúčaní uvádza očkovanie vo veku nad 26 rokov so sporným efektom a preto ho nedoporučuje. Aj napriek tomu, že u HPV vakcinácie nebol dokázaný škodlivý účinok na plod, či tehotnú matku, v tehotenstve sa očkovanie nedoporučuje. Ak tehotná žena dostane dávku HPV očkovania nie je potrebné tehotenstvo ukončiť. Ak začne očkovanie pred tehotenstvom a pred aplikáciou ďalšej dávky zistí že je tehotná je vhodné očkovanie dokončiť po tehotenstve. Testovanie na HPV pred začatím vakcinácie nie je potrebné, nakoľko výsledok testovania nepredikuje účinnosť vakcinácie. V súčasnej dobe nie sú známe fakty, ako dlho vakcinácia účinkuje. Je dokázané, že v priebehu času účinok vakcinácie neklesá. To, či bude potrebná neskôr ďalšia dávka vakcíny ukážu v najbližších rokoch štúdie. Aj napriek tomu, že je pacientka očkovaná nie je vyňatá z programu sekundárnej prevencie. Karcinóm krčka

maternice môže spôsobovať aj iný typ HPV, ktorý v očkovacej dávke nebol zahrnutý, preto ani vakcinovaná pacientka nie je úplne chránená a výrazne nižšie riziko vzniku cervikálneho karcinómu pretrváva.

3.3.4. Sekundárna prevencia (skríning)

Skríning je celoplošný preventívny program zameraný na aktívne vyhľadávanie ochorenia a jeho prekurzorov pomocou skríningového testu, kde benefit vyšetrenia prevyšuje jeho negatívne aspekty.

Možnosti sekundárnej prevencie karcinómu krčka maternice zahŕňa onkocytologické vyšetrenie a vyšetrenie prítomnosti HPV, tzv. HPV testácia. V rámci jednotlivých krajín, či regiónov možno pozorovať odchýlky v logistike sekundárnej prevencie. Základným cieľom vyšetrení je detekcia pred-nádorových zmien, prekanceróz, kde pri adekvátnom manažmente u pacientky nevznikne cervikálny karcinóm. Na Slovensku v súčasnosti podľa platnej legislatívy (Zákon NRSR č. 661/2007, ZZ) sú cieľovou populáciou ženy vo veku 23 – 64 rokov a skríningovou metódou je štandardná cytológia. Prvé dva cytologické odbery sa vykonávajú v ročnom intervale, následne pri oboch negatívnych výsledkoch sa pokračuje v 3 ročnom intervale. Ak sú posledné 3 cytologické vyšetrenia negatívne možno skríning v 64 roku života ukončiť. Cytologické vyšetrenia sú vykonávané len certifikovanými laboratóriami.

Onkocytologické vyšetrenie predstavuje odber buniek zo sliznice krčka maternice, ktoré sú následne podrobené cytologickému vyšetreniu. Základom odberu je tzv. brushing, teda ster časti buniek exocervixu a endocervixu, ktoré sú následne prenesené na podložné sklíčko a fixované sprejom, alebo do tekutého média (liquid based cytology). Odber z exocervixu a endocervixu prevádzame ak je prítomný krček maternice. U pacientok po hysterektómii odoberáme cytologický ste z pošvového pahýľa. Miera presnosti onkocytológie nedosahuje 100%. 2-3 dni pred vyšetrením je potrebné vynechať pohlavnú aktivitu, ako aj akúkoľvek vaginálnu liečbu. Vyšetrenie je najlepšie realizovať aspoň 5 dní po skončení menštruačného krvácania.

HPV testácia, teda dôkaz vysoko rizikových typov HPV vychádza z predpokladu, že HPV predstavuje hlavný etiologický agens vzniku karcinómu krčka maternice. HPV testovanie možno použiť pri samotnej onkocytológii (tzv. ko-testing). Americká spoločnosť pre rakovinu (The American Cancer Society) doporučuje tento typ ko-testovania u pacientok starších ako 30 rokov. U mladších žien, sexuálne aktívnych je vysoký predpoklad prítomnosti HPV, ako aj spontánnej eradikácie HPV, preto súčasné testovanie u mladých žien môže viesť skôr k zmätočnému interpretovaniu výsledkov. Ďalšou možnosťou je použitie HPV testovania u pacientok so suspektnými nálezmi (napr. ASC-US).

Sekundárnu prevenciu, resp. skríning začíname u žien vo veku 21 rokov, respektíve 3 roky od prvého pohlavného styku. Vo veku 21 – 29 rokov realizujeme onkocytologický ster raz za 3 roky (niektoré krajiny raz ročne). Vo veku 30 rokov až 65 rokov je vykonávaná onkocytológia a HPV testovanie každých 5 rokov, alebo onkocytológia každé 3 roky. Po 65 roku života ženy s pravidelným skríningom a negatívnymi výsledkami nepokračujú so skrínovaním, zatiaľ čo

pacientky s abnormálnymi nálezmi pokračujú v skrínovaní. Rizikové pacientky, ako napr. HIV pozitívne ženy, či ženy po transplantáciách majú individuálny, častejší skríning.

3.3.5. Kolposkopia

V prípade abnormálnych, či nejasných nálezov je u pacientky indikované kolposkopické vyšetrenie. Základom kolposkopického vyšetrenia je 8-40 násobné zväčšenie obrazu kolposkopom, ktorý je podobný mikroskopu, čo umožňuje detailné prezeranie slizníc pošvy, či cervixu maternice. Kolposkopiu rozlišujeme natívnu, kde prezeráme sliznice priamo po otretí sliznice suchým tampónom, teda bez aplikácie iných látok. Rozšírená kolposkopia znamená aplikáciu rozličných látok, ktoré zvýraznia zmeny na cervixe. 3% roztok kyseliny octovej rozpustí hlien na povrchu a zvýrazní patologické zmeny epitelu. Následne aplikovaný lugolov roztok spôsobuje farebné zmeny. Patologické, abnormálne oblasti ostávajú bledé a z týchto oblastí je možné počas kolposkopie odobrať biopsiu, čo zabezpečí presné histopatologické vyšetrenie časti tkaniva a stanovenie diagnózy.

3.4. Klinický obraz – karcinóm cervixu

Prekancerózy, respektíve včasné štádiá karcinómu krčka maternice prebiehajú klinicky inaparentne, teda bez príznakov. Rast karcinómu je spojený s typickými klinickými príznakmi, medzi ktoré patrí:

- abnormálne krvácanie z rodidiel – v dôsledku lokálneho rastu karcinómu dochádza k narušeniu kontinuity cervikálneho tkaniva, obnaženiu ciev, výsledkom čoho je krvácanie z rodidiel. Prirodzene takéto krvácanie nastupuje zvyčajne po rôznom inzulte. Patrí tu post koitálne krvácanie, či krvácanie v menopauze, intermenštruačné krvácanie, alebo nadmerné krvácanie v priebehu menštruácie.

- netypický, zapáchajúci výtok z pošvy – rast nádorového tkaniva na povrchu krčka maternice je tak rýchly, že vaskularizácia „nestíha“ pokryť celý objem nádorového tkaniva, čo vedie k nekrotizácii periférneho tkaniva nádoru a následne k jeho vyplavovaniu v podobe zapáchajúceho výtoku.

- dyspareunia

- panvová bolesť

Pri pokročilejších štádiách, kedy dochádza k prerastaniu karcinómu do okolitých tkanív možno pozorovať:

- opuchy dolných končatín – pri kompresii lymfatického systému

- obtiaže zo strany uropoetického a gastrointestinálneho systému – pri infiltrácii ich jednotlivých tkanív (močový mechúr, rektum a podobne).

3.5. Diagnostika – karcinóm cervixu

Diagnostika prekanceróz sa opiera o možnosti sekundárnej prevencie, onkocytologický ster a kolposkopia patrí medzi tzv. pred-bioptické metódy. Suspektné nálezy sú ďalej verifikované bioptickým vyšetrením.

Diagnostika invazívneho karcinómu začína anamnézou – bez, či s referovaním typických klinických príznakov, pokračuje fyzikálnym vyšetrením pacientky. Základom fyzikálneho vyšetrenia pacientky je vyšetrenie v zrkadlách. Nastavenie porcia v zrkadlách umožňuje vizualizáciu suspektného ložiska. Nemej dôležitou časťou fyzikálneho vyšetrenia u pacientky s podozrením na cervikálny karcinóm je rektálne vyšetrenie. To umožňuje určiť rozsah prípadnej infiltrácie parametrií.

Definitívnu diagnózu určuje, tak ako pri ostatných onkologických ochoreniach až histologické vyšetrenie po biopsii ložiska. V prípade cervikálneho karcinómu je možné biopsiu odobrať pri kolposkopickom vyšetrení, alebo vykonať excíziu z porcia, endocervikálnu kyretáž, či konizáciu krčka maternice.

Konizácia predstavuje odstránenie časti krčka maternice, kde odstránené tkanivo má tvar kužeľa (ang. cone biopsy). Bázu predstavuje exocervix a vrchol kužeľa predstavuje tkanivo endocervixu. Konizácia môže predstavovať okrem diagnostického výkonu aj definitívny terapeutický výkon pri včasných léziách (viď kapitolu „*Liečba – karcinóm cervixu*“). V zásade existujú dve možnosti prevedenia konizácie. Konizácia studeným nožom predstavuje výkon prevedený skalpelom s možnosťou jasného hodnotenia okrajov konizátu. Druhou možnosťou je konizácia elektrickou slučkou (*LEEP = loop electrosurgical excision procedure, LLETZ = large loop excision of the transformation zone*), v tomto prípade je malá časť okraja konizátu termicky poškodená a jej hodnotenie tak nie je úplne presné.

Zobrazovacie vyšetrenie ako je USG vyšetrenie, CT a MR vyšetrenie sú využívané k stanoveniu rozsahu ochorenia. Ďalšie vyšetrenia, ako napríklad cystoskopia, či rektoskopia sú indikované u pacientok s podozrením na infiltráciu močového mechúra, či rekta.
K vylúčeniu vzdialených metastáz je nutné u pacientky pred definitívnym stanovením rozsahu ochorenia vykonať USG vyšetrenie abdomenu a röntgenové vyšetrenie (RTG) hrudníka.

3.6. TNM klasifikácia – karcinóm cervixu

TNM	FIGO	DEFINÍCIA
TX		Primárny tumor nie je možné rozsahovo definovať
T0		Bez prítomnosti primárneho tumoru
Tis		*In situ* karcinóm
T1	I	Karcinóm lokalizovaný na cervixe
T1a	IA	Invazívny karcinóm diagnostikovaný len mikroskopicky, maximálna stromálna invázia < 5mm /meraná od bázy epitelu/, bez prítomnej lymfovaskulárnej invázie
T1a1	IA1	Stromálna invázia < 3mm
T1a2	IA2	Stromálna invázia ≥ 3mm a < 5mm
T1b	IB	Invazívny karcinóm s inváziou ≥ 5mm
T1b1	IB1	Stromálna invázia v rozmedzí ≥ 5mm a karcinóm < 2cm v najväčšom priemere
T1b2	IB2	Invazívny karcinóm rozsahu od 2 cm, ale < 4cm v najväčšom priemere
T1b3	IB3	Invazívny karcinóm ≥ 4cm v najväčšom priemere
T2	II	Karcinóm presahujúci hranice maternice, avšak neinfiltruje stenu panvy, či dolnú tretinu pošvy
T2a	IIA	Karcinóm infiltrujúci do horných dvoch tretín pošvy, bez infiltrácii parametrií
T2a1	IIA1	Veľkosť karcinómu je < 4cm v najväčšom priemere
T2a2	IIA2	Veľkosť karcinómu je ≥ 4cm v najväčšom priemere
T2b	IIB	Prítomná parciálna infiltrácia parametrií, nie k stene panvy
T3	III	Karcinóm infiltrujúci dolnú tretinu pošvy a/alebo zasahuje k stene panvy a/alebo spôsobuje hydronefrózu, či dysfunkciu obličky a/alebo infiltruje panvové a/alebo paraaortálne lymfatické uzliny
T3a	IIIA	Karcinóm infiltrujúci dolnú tretinu pošvy, avšak nedosahuje stenu panvy
T3b	IIIB	Karcinóm zasahujúci k stene panvy a/alebo spôsobujúci hydronefrózu, či dysfunkciu obličky
T3c	IIIC	Invázia do panvových a/alebo paraaortálnych lymfatických uzlín, bez ohľadu na veľkosť tumoru /určenie na základe zobrazovacích metód (r), určenie na základe patologického vyšetrenia (p)/
T3c1	IIIC1	Metastázy iba panvových lymfatických uzlín
T3c2	IIIC2	Metastázy paraaortálnych lymfatických uzlín
T4	IV	Karcinóm presahujúci oblasť panvy, alebo histologicky potvrdená infiltrácia sliznice močového mechúra, alebo rekta
	IVA	Šírenie do priľahlých panvových orgánov
	IVB	Metastázy vzdialených orgánov

Tab. 8. TNM a FIGO klasifikácia karcinómu krčka maternice. Parameter: primárny tumor („T“).

TNM	DEFINÍCIA
NX	Regionálne lymfatické uzliny nie je možné zhodnotiť
N0	Bez prítomnosti metastáz v regionálnych lymfatických uzlinách
N0 (i+)	Izolované nádorové bunky v regionálnych lymfatických uzlinách ≤ 0.2 mm
N1	Metastázy v regionálnych lymfatických uzlinách

Tab. 9. TNM klasifikácia karcinómu krčka maternice. Parameter: stav regionálnych lymfatických uzlín („N“).

TNM	DEFINÍCIA
M0	Bez prítomných vzdialených metastáz
M1	Prítomné vzdialené metastázy, v rátane peritoneálneho rozsevu

Tab. 10. TNM klasifikácia karcinómu krčka maternice. Parameter: vzdialené metastázy („M“).

3.7. Liečba – karcinóm cervixu

3.7.1. Chirurgická liečba

Primárnou liečbou cervikálneho karcinómu je **chirurgická liečba**.

Možnosti chirurgickej liečby možno v základe rozdeliť na:

FERTILITU ŠETRIACE VÝKONY:

- konizácia – odstránenie časti tkaniva krčka maternice tvaru kužeľa – liečba prekanceróz.
- simplexná trachelektómia, tiež amputácia krčka maternice.
- radikálna trachelektómia – odstránenie cervixu a parametrií (Obr. 9., Obr. 10.).

Možnosti prevedenia: vaginálne, abdominálne, laparoskopicky

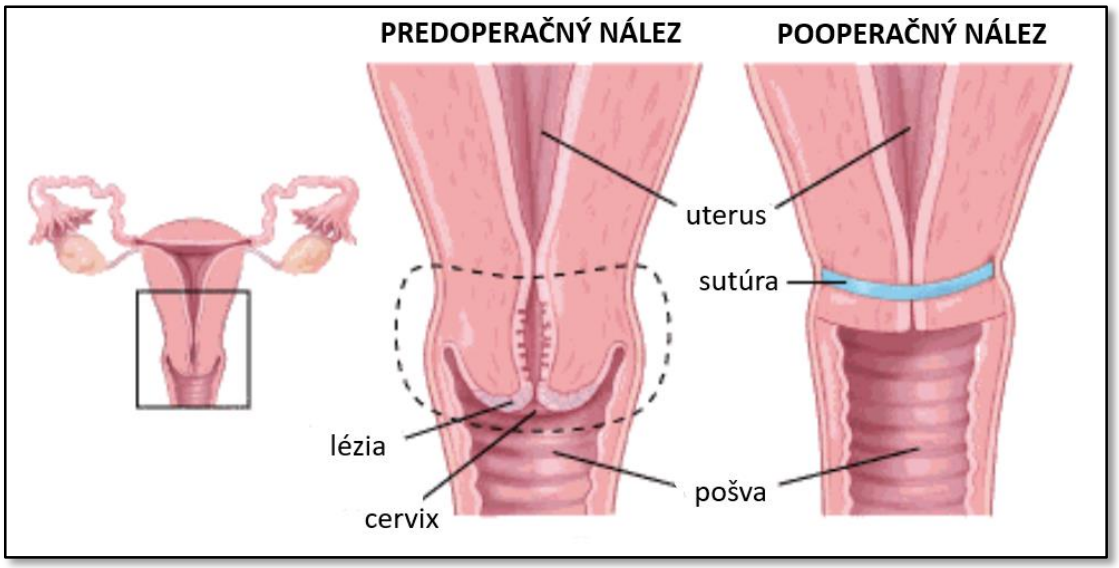

Obr. 9. Schematické znázornenie trachelektómie.

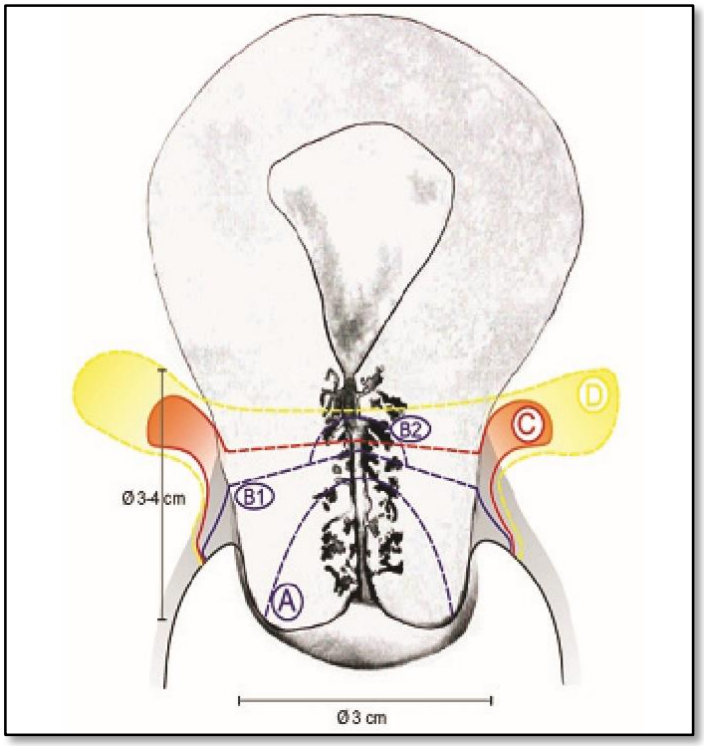

Obr. 10. Porovnanie radikality rozličných chirurgických výkonov na krčku maternice. Rozsah konizácie /A/. Rozsah simplexnej trachelektómie /B1/. Rozsah vaginálnej radikálnej trachelektómie /B2+C/. Rozsah abdominálnej radikálnej trachelektómie /D/. [zdroj: Halaška MJ a kol., 2015].

RADIKÁLNE, FERTILITU NEŠETRIACE VÝKONY

• simplexná hysterektómia (extrafasiálna, typ I) – odstránenie maternice spolu s cervixom

možnosti prevedenia sú abdominálne, vaginálne, laparoskopicky a roboticky asistovaná hysterektómia

• modifikovaná radikálna hysterektómia (typ II) – podobná ako radikálna hysterektómia, avšak rozsah výkonu na pošve (proximálna časť 1-2cm) a parametriách je menší ako v prípade radikálnej hysterektómie.

• radikálna hysterektómia (typ III, *Hysterectomia sec. Wertheim - Meigs*) – odstránenie maternice s cervixom, parametriami, sakrouterinnými ligamentami a hornou tretinou pošvy

možnosti prevedenia sú abdominálna, laparoskopická a roboticky asistovaná radikálna hysterektómia. Miniinvazívne prístupy sú spojené s lepšou regeneráciou po operácii, menej intenzívnou bolestivosťou, menšou stratou krvi, či kratším časom hospitalizácie. Na druhej strane pacientky po radikálnej hysterektómii (HYE) s miniinvazívnym prístupom majú vyššie percento recidívy ochorenia v porovnaní s pacientkami s laparotomickým prístupom (Obr. 11.).

• rozšírená radikálna hysterektómia (typ IV) – ako radikálna hysterektómia + ¾ pošvy + parauretrálne tkanivo + resekcia *a. vesicalis sup*.

• exenterácia (typ V)

VÝKON NA LYMFATICKÝCH UZLINÁCH

• panvová lymfadenektómia – v prípadoch trachelektómie, hysterektómie

• paraaortálna lymfadenektómia – v prípadoch radikálnej hysterektómie

• biopsia Sentinelovej uzliny – predoperačná aplikácia farbiva a rádiokoloidu, alebo ICG (indocyanine green) umožňuje detekciu Sentinelovej uzliny, kde sa podľa výsledku histológie rozhoduje o rozsahu výkonu na lymfatických uzlinách.

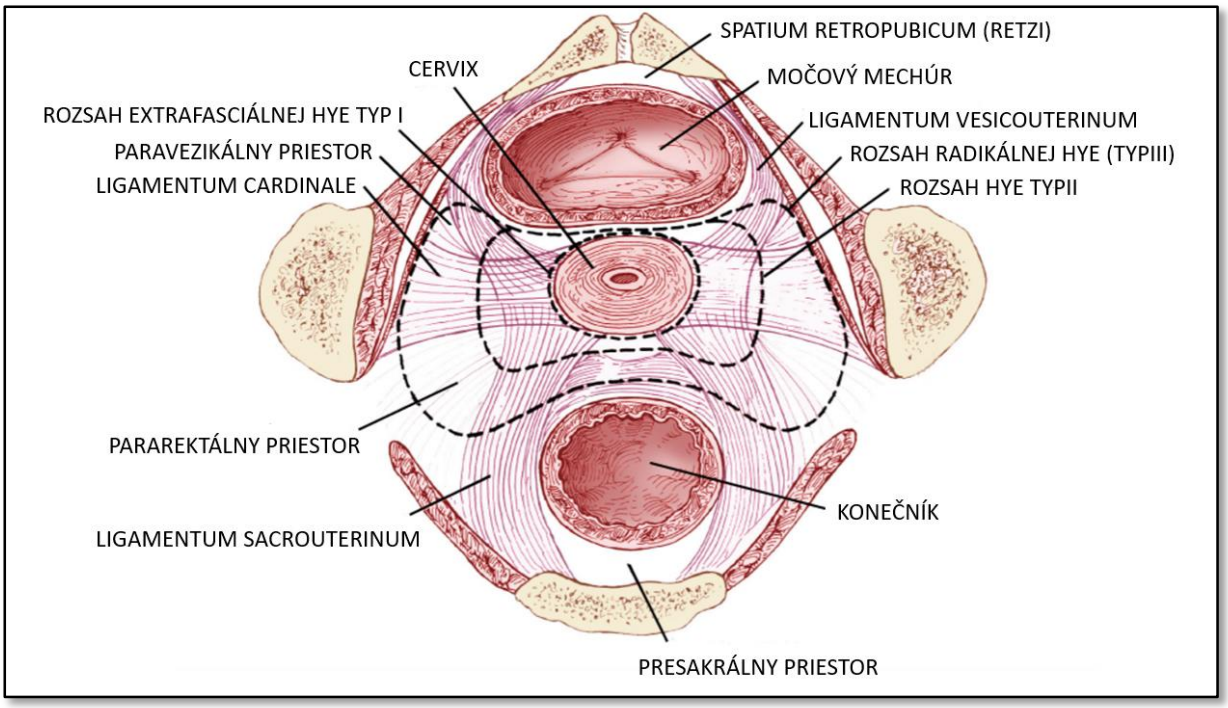

Obr. 11. Schematické znázornenie anatómie časti panvy a rozsahu jednotlivých typov hysterektómie (HYE).

3.7.2. Rádioterapia

Rádioterapia je pri karcinóme krčka maternice indikovaná vo viacerých režimoch:

• primárna liečebná modalita – pokročilejšie kurabilné štádiá. Najefektívnejšou je kombinácia konkomitantnej CHRT a konzekutívnej BT. Pridanie CHT k externej RT zlepšuje celkové prežívanie pacientok, pri vyššej lokálnej kontrole ochorenia a nižšej incidencii vzdialených relapsov. Aplikácia RT, teda ožarovanie prebieha 5 krát týždenne po dobu 5 týždňov, spolu 25 aplikácii, CHT je podávaná raz týždenne.

• adjuvantná RT – respektíve adjuvantná CHRT je indikovaná postoperačne u rizikových pacientok – pozitívne lymfatické uzliny, infiltrácia parametrií, pozitívne resekčné okraje, prítomnosť lymfovaskulárnej invázie, či pri veľkých tumoroch.

• paliatívna RT – základom paliatívnej RT je zástava krvácania u inkurabilných pacientok. Aplikáciou externej RT na oblasť panvy s tumorom možno zastaviť krvácanie pochádzajúce z nekrotického tumoru.

3.7.3. Brachyterapia

Brachyterapia je v liečbe cervikálneho karcinómu podávaná ako takzvaná „boostovacia“ metodika po primárnej CHRT, alebo adjuvantnej CHRT. U žien po primárnej CHRT, u lokálne pokročilých karcinómov je po 5 týždňovej onkologickej liečbe aplikovaná intrakavitárna uterovaginálna BT pomocou Fletcherovho, alebo Ring aplikátora. Ak nie je možné pomocou

týchto aplikátorov plne pokryť cieľový objem môže byť intrakavitárna BT kombinovaná s intersticiálnou. U pacientok po adjuvantnej CHRT je BT do parakolpia aplikovaná pomocou vaginálneho cylindra, alebo ovoidov (Obr. 5.).

3.7.4. Chemoterapia

Systémová **chemoterapia** je v prípade cervikálneho karcinómu indikovaná najčastejšie ako konkomitantná CHRT. Medzi najpoužívanejšie cytostatiká patrí cisplatina, 5-FU, carboplatina. Frekvencia podávania je jeden krát týždenne, alebo raz za 3 týždne v priebehu RT. Paliatívna CHT je podávaná pacientkam s metastatickým inkurabilným ochorením, s cieľom predĺženia života.

3.8. Vedľajšie účinky liečby – karcinóm cervixu

HYE je spojená so stratou fertility. Radikálne chirurgické výkonu môžu viesť k poškodeniu nervov v oblasti močového mechúra, čo môže byť spojené s tranzitórnou retenciou moču s potrebou katetrizácie. Poškodenie, infekcia, či krvácanie z močového mechúra či gastrointestinálneho traktu patria medzi ďalšie nežiadúce následky operačnej liečby karcinómu cervixu. Lymfadenektómie môžu byť spojené s lymfedémom dolných končatín. Ani radikálne výkony však nie sú spojené so stratou schopnosti dosiahnuť orgazmus. Fertilitu šetriace výkony - konizácia, amputácia krčka maternice, či trachelektómia sú pri nasledujúcej gravidite spojené s vyšším percentom potratu. Onkologická liečba často vedie k nechutenstvu, nauzee, zvracaniu, zmenám v hemograme (anémia, neutropénia, tropmbocytopénia). RT môže spôsobovať zmeny na koži, hnačky, či postradiačnú cystitídu (dyzúria, urgencie, hematúria). Medzi ďalšie nežiadúce účinky RT patrí vaginálna stenóza, suchosť vaginálnych slizníc, či dyspareunia.

3.9. Stratégia liečby – karcinóm cervixu

Štádium IA – diagnóza stanovená na základe konizácie s presným posúdením okrajov, hĺbky invázie a lymfovaskulárnej invázie (LVI).

Štádium IA1 – manažment pacientky ovplyvňujú dva faktory, snaha o prezerváciu fertility a prítomnosť/absencia LVI. Metódou liečby je konizácia. Pri negatívnom resekčnom okraji a absencii LVI je indikovaná observácia. Pri pozitívnom resekčnom okraji je nutná rekonizácia (opätovná konizácia). Pri negatívnom resekčnom okraji a prítomnej LVI je nutný staging regionálnych LU. Inou možnosťou pri pozitívnom resekčnom okraji a/alebo prítomnej LVI je trachelektómia so stagingom LU pri potvrdení LVI.

Ak pacientka nežiada fertilitu šetriaci výkon je metódou voľby HYE s panvovou lymfadenektómiou (LE) pri pozitívnom resekčnom okraji a/alebo prítomnej LVI. Na druhej strane je dokázané, že HYE pri tomto štádiu ochorenia nezlepšuje liečebný výsledok (Tab.

11.). Adjuvantná onkologická liečba je následne indikovaná podľa výsledkov definitívnej histológie (pozitívne LU, šírenie do parametrií).

IA1	**FERTILITU ŠETRIACI VÝKON**	
	NÁLEZ	VÝKON/POSTUP
	RO negat., LVI negat.	observácia
	RO pozit.	rekonizácia/trachelektómia
	LVI pozit.	staging LU + trachelektómia
	FERTILITU NEŠETRIACI VÝKON	
	NÁLEZ	VÝKON/POSTUP
	RO negat., LVI negat.	simplexná hysterektómia (typ I)
	RO pozit., LVI pozit.	modifikovaná radikálna hysterektómia (typ II) + LE

Tab. 11. Manažment pacientky s karcinómom krčka maternice, štádium IA1. /RO = resekčný okraj, LVI = lymfovaskulárna invázia, LU = lymfatické uzliny, LE = lymfadenektómia/.

Štádium IA2 – pri snahe o zachovanie fertility pacientky je možné previesť konizáciu, alebo trachelektómiu. U pacientok, ktoré nežiadajú prezerváciu fertility je indikovaná simplexná HYE. Staging regionálnych LU (biopsia sentinelovej uzliny) je nutná pri potvrdení LVI, pri jej absencii je však tiež doporučovaná. Adjuvantná liečba je indikovaná podobne ako v štádiu IA1. Pri kontraindikácii chirurgickej liečby je možná primárna RT + BT (Tab. 12.).

IA2	**FERTILITU ŠETRIACI VÝKON**	
	NÁLEZ	VÝKON/POSTUP
	LVI negat./pozit.	konizácia/trachelektómia + staging panvových LU
	FERTILITU NEŠETRIACI VÝKON	
	NÁLEZ	VÝKON/POSTUP
	LVI negat./pozit.	simplexná hysterektómia (typ I) + staging panvových LU
	KI k OP	RT + BT

Tab. 12. Manažment pacientky s karcinómom krčka maternice, štádium IA2. /LVI = lymfovaskulárna invázia, LU = lymfatické uzliny, KI = kontraindikácia, OP = operácia, RT = rádioterapia, BT = brachyterapia/.

Štádium IB1 a IIA1 – aj v týchto prípadoch je možné previesť fertilitu šetriaci výkon (FŠV). Základom liečby pri FŠV, ale aj pri radikálnom výkone je nekombinovať terapeutické modality, t. j. chirurgická a onkologická liečba, vzhľadom k signifikantnej sprievodnej komorbidite pri kombinovanej liečbe.

Podmienkami pre FŠV sú žiadosť pacientky o tento typ OP, skvamocelulárny typ karcinómu, alebo HPV indukovaný adenokarcinóm do 2 cm. Základným peroperačným predpokladom je negativita panvových LU. Iniciálne sa prevedie biopsia sentinelovej uzliny a jej peroperačné histologické vyšetrenie. Pri pozitivite je indikovaná definitívna CHRT s BT. Pri negativite sa

prevedie panvová LE s peroperačným histologickým vyšetrením, ak sú uzliny pozitívne pacientka v operácii nepokračuje a je odoslaná na onkologickú liečbu. Ak sú všetky uzliny negatívne možno previesť FŠV – radikálnu trachelektómiu a permanentnú serkláž. Pri následnej gravidite je u pacientky indikovaný pôrod cisárskym rezom.

Aj u pacientok, kde neindikujeme FŠV je rozhodujúcim faktorom stav regionálnych LU (uzliny spoločné a externé iliacké oblasti, fossa obturatoria a presakrálne uzliny). Pri suspektnej pozitivite LU zobrazovacími vyšetreniami je indikovaná onkologická liečba - CHRT. Pri predoperačnej negativite prevedieme biopsiu sentinelovej uzliny a peroperačné histopatologické vyšetrenie. Ak sú tieto uzliny pozitívne je indikovaná CHRT. Ak sú tieto uzliny negatívne vykonáme panvovú a paraaortálnu LE a radikálnu hysterektómiu (typ III). Adjuvantná liečba, podobne ako pri predchádzajúcich štádiách závisí od definitívneho histologického vyšetrenia (Tab. 13.).

IB1 **IIA1**	**INICIÁLNA TRIÁŽ**	
	NÁLEZ	VÝKON/POSTUP
	ZV – pozit. LU	CHRT + BT
	ZV – negat. LU	BSU
	BSU pozit.	CHRT + BT
	FERTILITU ŠETRIACI VÝKON	
	NÁLEZ	VÝKON/POSTUP
	BSU negat.	pelvická LE
	pelvická LE pozit.	!! CHRT + BT !!
	pelvická LE negat.	radikálna trachelektómia
	FERTILITU NEŠETRIACI VÝKON	
	NÁLEZ	NÁLEZ
	BSU negat.	typ III HYE + pelvická a paraaortálna LE

Tab. 13. Manažment pacientky s karcinómom krčka maternice, štádium IB1 a IIA1. /ZV = zobrazovacie vyšetrenia, CHRT = chemorádioterapia, BT = brachyterapia, LU = lymfatické uzliny, BSU = biopsia sentinelovej uzliny, LE = lymfadenektómia, HYE = hysterektómia/.

Štádium IB2, IB3 a IIA2 – metódou voľby je onkologická liečba – CHRT a BT. Radikálna chirurgická liečba je alternatívou u selektovaných pacientok s negatívnymi prognostickými faktormi (veľkosť tumoru, hĺbka invázie, LVI). Základom je predoperačné posúdenie stavu lymfatických uzlín ZV. Pri ich suspektnej pozitivite je indikovaná onkologická liečba. Pri negatívnom predoperačnom náleze možno vykonať BSU, v prípade neprítomnosti metastáz je indikovaná radikálna hysterektómia (typ III) s panvovou a paraaortálnou LE (Tab. 14.).

IB2 **IB3** **IIA2**	VÝKON/POSTUP	
	CHRT + BT	
	SELEKTOVANÉ PACIENTKY K OPERÁCII	
	NÁLEZ	VÝKON/POSTUP
	ZV – pozit. LU	CHRT + BT
	ZV – negat. LU	BSU
	BSU pozit.	CHRT + BT
	BSU negat.	typ III HYE + pelvická a paraaortálna LE

Tab. 14. Manažment pacientky s karcinómom krčka maternice, štádium IB2, IB3 a IIA2. /ZV = zobrazovacie vyšetrenia, CHRT = chemorádioterapia, BT = brachyterapia, LU = lymfatické uzliny, BSU = biopsia sentinelovej uzliny, LE = lymfadenektómia, HYE = hysterektómia/.

Štádium IIB, III, IVA – primárna onkologická liečba – CHRT kombinovaná s BT. Radikálna chirurgická liečba možná u selektovaných pacientok (Tab. 15.).

Štádium IVB – paliatívna onkologická liečba.

IIB **III** **IVA**	VÝKON/POSTUP	
	CHRT + BT	
	ALETERNATÍVA U SELEKTOVANÝCH PACIENTOK	
	NÁLEZ	VÝKON/POSTUP
	IIIA	typ IV HYE
	IVA	exenterácia
IVB	VÝKON/POSTUP	
	paliatívna onkologická liečba	

Tab. 15. Manažment pacientky s karcinómom krčka maternice, štádium IIB, III, IVA, IVB. /CHRT = chemorádioterapia, BT = brachyterapia, HYE = hysterektómia/.

4. MATERNICA

4.1. Anatómia/histológia - maternica

Maternica (*lat. uterus*) predstavuje hlavný hormonálne citlivý pohlavný orgán, úlohou ktorého je donosenie plodu. Dolnú časť maternice predstavuje *cervix*, jej najväčšia časť je *corpus* a kraniálne končí ako dno (*fundus*), ktorý vybieha laterálne na oboch stranách do rohov, kde prechádza do vajíčkovodov. Krátku časť maternice spájajúcu cervix a corpus označujeme *isthmus* uteri.

Pozícia maternice v panve je zabezpečovaná prostredníctvom *diaphragma pelvis*, *diaphragma urogenitale* a ligamentami – závesným aparátom. Kaudálne sú to *ligg. pubocervicalia*, *ligg. cardinalia* – báza *lig. latum uteri* a *ligg. sacrouterina*. Po hranách odstupuje najväčší väz – *lig. latum uteri* a kraniálne sa nachádza *lig. teres uteri* na oboch stranách.

Povrch maternice pokrýva perimetrium – seróza viscerálneho peritonea, stredná najhrubšia vrstva je myometrium – hladko svalová vrstva a vnútorná vrstva predstavuje sliznicu – endometrium. Pod epitelovou vrstvou v lamina propria nachádzame početné množstvo žliazok (Obr. 12.).

Hlavné krvné zásobenie zabezpečujú *aa. uterinae*, v menšej miere sú to *aa. ovaricae*.

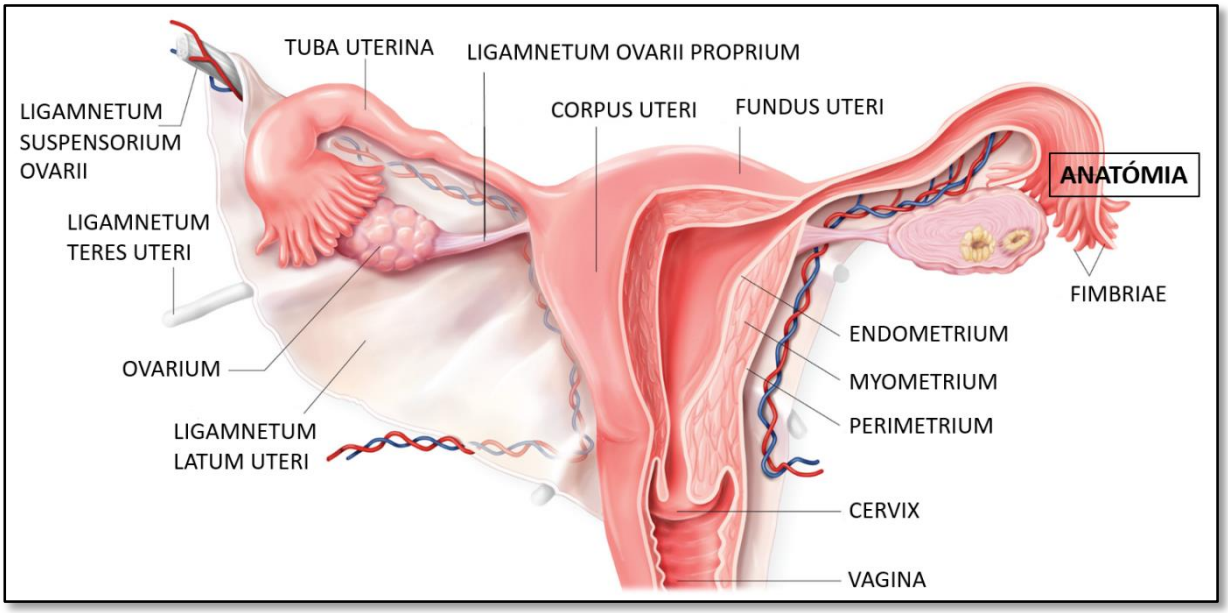

Obr. 12. Detailný pohľad na anatómiu maternice a jej anatomické pomery.

4.2. Charakteristika ochorenia – karcinóm maternice

Podľa svetových štatistík z roku 2018 (World Cancer Research Fund) predstavuje corpus karcinóm 6 najčastejšiu malignitu u žien s celkovým podielom 5.3% na všetkých nádoroch. Mierne diskrepancie v štatistike ochorenia možno pozorovať v rámci jednotlivých databáz. Cervix karcinóm predstavuje samostatnú jednotku, avšak nie všetky databázy tento fakt aplikujú a uvádzajú rakovinu maternice ako najčastejšie gynekologické rakovinové ochorenie u žien. Prevažná väčšina nádorov maternice (90%) pochádza z endometria a predstavujú endometriálne adenokarcinómy. Menej často je zdrojom nádorového tkaniva myometrium vytvárajúc sarkóm uteru. Incidencia endometriálneho adenokarcinómu (EA) v priebehu posledných desaťročí ľahko stúpa, čo súvisí s rizikovými faktormi ochorenia.

Stupeň diferenciácie (grading) vystihuje do akej miery sú nádorové bunky organizované do žliazok, ktoré sú za normálnych okolností prítomné v endometriu. So stúpajúcim stupňom diferenciácie sa zhoršuje prognóza ochorenia.

Grade 1 – viac ako 95 % nádorových buniek je sformovaných do žliazok

Grade 2 – 50 % - 94 % nádorových buniek je organizovaných do žliazok

Grade 3 - menej ako 5 % nádorových buniek je sformovaných do žliazok podobných normálnemu endometriu. Väčšina buniek je dezorganizovaných a chaoticky usporiadaných.

Medzi dominujúce charakteristiky ochorenia patria:

- najčastejšia malignita ženských pohlavných orgánov

- typický výskyt v postmenopauze (6-7 dekáda) u ženy s metabolickým syndrómom (obezita, hypertenzia, diabetes mellitus)

- prítomný včasný klinický príznak – krvácanie v postmenopauze

- vďaka včasnej symptomatológii rýchlo rozpoznané ochorenie, kde pri adekvátnej liečbe má ochorenie výbornú prognózu

4.3. Etiopatogenéza ochorenia – karcinóm maternice

90% všetkých karcinómov maternice predstavuje EA a typické obdobie života ženy, kedy sa karcinóm vyskytuje je postmenopauza s priemerným vekom v čase stanovenia diagnźy 60 rokov. Výskyt pred 45 rokom života je raritný. Vek (postmenopauza) a pozitívna rodinná anamnéza (endometriálny, kolorektálny karcinóm) predstavujú personálne neovplyvniteľné rizikové faktory. Metabolický syndróm (obezita, diabetes mellitus, hypertenzia), či situácie ovplyvňujúce hladiny hormónov (neoponovaná estrogénová liečba v menopauze, antikoncepcia – znižuje riziko, tamoxifen, počet gravidít – znižuje riziko a pod.) predstavujú modifikovateľné rizikové faktory.

Obezita predstavuje dominantný modifikovateľný rizikový faktor. Periférna konverzia androgénov v tukovom tkanive predstavuje najmä v menopauze výrazný zdroj estrogénu, ktorý sa podieľa na patogenéze EA. Ten sa vyskytuje 2 krát častejšie u žien s BMI 25 - 29.9,

v porovnaní s populáciou žien s normálnym BMI. V prípade skupiny žien s BMI > 30 je dokonca výskyt EA viac ako 3 krát častejší.

V priebehu reprodukčného obdobia v dôsledku menštruačného cyklu a zmenám v jeho priebehu je zabezpečená hormonálna rovnováha estrogény vs. gestagény. Narušenie tejto rovnováhy v prospech estrogénu zvyšuje jeho dopad na endometrium a ten je v menopauze signifikantnejší v porovnaní s reprodukčným obdobím (napr. neoponovaná estrogénová liečba, liečba tamoxifenom).

Protektívny účinok z hľadiska vzniku EA má dlhodobé užívanie orálnej hormonálnej antikoncepcie, pričom protekcia trvá aj niekoľko rokov po vysadení liečby. Podobný protektívny účinok má aj nižší počet menštruačných cyklov (multipara).

V dôsledku narušenej rovnováhy v prospech estrogénov dochádza pod ich vplyvom k hyperplázii endometria. Simplexná hyperplázia endometria je najčastejšou variantou. Môže byť výsledkom pôsobenia endogénnych estrogénov, alebo ako následok hormonálnej liečby. Malígny potenciál je nízky, dosahuje približne 2%. Vyšší potenciál progresie do karcinómu má atypická hyperplázia. Rozoznávame dva typy, jednoduchá atypická hyperplázia s 8% incidenciou malignizácie a komplexná atypická hyperplázie, kde takmer tretina prípadov končí EA.

Silnú asociáciu možno pozorovať aj v prípade žien s hereditárnym non-polypóznym karcinómom hrubého čreva (Lynchov syndróm). Tieto pacientky majú signifikantne vyššiu pravdepodobnosť EA, preto sa u nich doporučuje profylaktická hysterektómia a bilaterálna adnexektómia po splnení reprodukčných plánov. Iné odborné spoločnosti odporúčajú u pacientok s Lynchov syndrómom ročné biopsie endometria po 35 roku života. Okrem toho majú tieto pacientky tiež zvýšené riziko vzniku ovariálneho karcinómu.

Z hľadiska biológie tumoru možno definovať dva typy karcinómov. Typ 1 karcinómy majú skôr indolentný priebeh, nevyznačujú sa agresivitou rastu. Pravdepodobnou príčinou vzniku je nadmerná expozícia estrogénov. Atypická hyperplázia môže predstavovať prekurzor vzniku týchto typov karcinómov. Patria tu EA vykazujúce stupeň diferenciácie 1 a 2. Menšie percento predstavujú karcinómy typ 2. Vyznačujú sa vyššou agresivitou, teda aj horšou prognózou. Liečba týchto variantov vyžaduje agresívnejšiu liečbu. Estrogén pravdepodobne nezohráva kľúčovú úlohu v etiopatogenéze karcinómov typu 2. Patrí tu papilárny serózny karcinóm, karcinóm z jasných buniek, nediferencovaný karcinóm a EA grade 3.

Raritným variantom endometriálneho karcinómu je karcinosarkóm (tiež malígny zmiešaný mezodermálny tumor, či malígny zmiešaný mulleriánsky tumor), ktorý predstavuje približne 3% z karcinómov maternice. Ide o nádor pôvodom z endometria, vykazujúci znaky jak endometriálneho karcinómu, tak aj sarkómu. Patrí medzi typ 2 karcinómy.

Menej početnú skupinu nádorov maternice predstavujú sarkómy, pôvodom z myometria (leiomyosarkóm), či iného podporného tkaniva (endometriálny stromálny sarkóm). Leiomyosarkómy sú najčastejšie varianty tejto skupiny, vyznačujú sa agresivitou a rýchlou progresiou. Endometriálny stromálny sarkóm predstavuje raritný tumor pôvodom zo strómy.

4.4. Klinický obraz – karcinóm maternice

Väčšina karcinómov endometria (90%) sa v úvodnej fáze manifestuje krvácaním zo sliznice, čo pacientka pozoruje ako krvácanie z rodidiel mimo menštruácie, či predovšetkým v menopauze. Záchyt karcinómu v tejto fáze ochorenia výrazne zvyšuje šance na úplné vyliečenie. V súčasnej dobe neexistuje organizovaný skríning karcinómu endometria. Pacientka v menopauze má byť dôsledne poučená o nutnosti gynekologického vyšetrenia pri spottingu (bodkovité krvácanie), krvácaní z rodidiel, ale aj pri nekrvavom vaginálnom výtoku. Strata na hmotnosti, bolesti v oblasti panvy, nechutenstvo sú príznaky pokročilého ochorenia.

4.5. Diagnostika – karcinóm maternice

Najčastejším dôvodom návštevy ambulancie gynekológa je v prípade EA krvácanie v postmenopauze. Úvodným krokom diagnostiky, po anamnéze a fyzikálnom vyšetrení, je transvaginálne ultrasonografické vyšetrenie (TVS). Dlhodobo existujú dohady o TVS meraní hrúbke endometria ako referenčnej hodnote. V súčasnosti platí za normálny nález hranica do 3 mm u pacientky s krvácaním v postmenopauze s 98 % senzitivitou a 35 % špecificitou. Rádiodiagnostické odporúčania pre hodnotenie hrúbky endometria u postmenopauzálnej pacientky s krvácaním stanovujú hornú hranicu hrúbky endometria do 5mm, kde riziko karcinómu je pri hrúbke do 5mm približne 0.07% a pri hrúbke endometria nad 5mm je to približne 7%. Ak pacientka užíva hormonálnu substitučnú terapiu je hornou hranicou 5mm. U postmenopauzálnej pacientky bez známok krvácania je horná hranica stanovená na 8-11mm, kde riziko karcinómu je približne 7%, ak je hrúbka nad 11mm a 0.002% ak je hrúbka pod 11mm.

Základom diagnostiky ochorenia, tak ako aj pri ostatných onkologických ochoreniach je bioptické vyšetrenie. Biopsiu endometria možno vykonať pri hysteroskopii, alebo prostredníctvom kyretáže. Kým pri hysteroskopii ide o zrakom kontrolovanú biopsiu, tak kyretáž je slepou diagnostickou metodikou. Aj napriek tomu, že diagnostika ochorenia nie je metodicky obtiažna, presný algoritmus diagnostiky postmenopauzálnej metrorrhágie ostáva kontroverzný. Miera falošnej negativity sa v prípade kyretáže udáva až 10%.

Vyšetrenie MR je využívané nie len na posúdenia rozsahu ochorenia mimo maternicu, ale tiež na posúdenie hĺbky invázie smerom do steny uteru. Navyše, kontrastné MR vyšetrenie je najpresnejšou metodikou k detekcii/posúdeniu myometriálnej, či cervikálnej invázie, rovnako ako aj detekciu metastáz v regionálnych lymfatických uzlinách.

V prípade podozrenia šírenia ochorenia do močového mechúra, či konečníka je nutné u pacientky doplniť aj cystoskopické a rektoskopické vyšetrenie pred započatím terapie.

USG vyšetrenie abdomenu a RTG hrudníka sú štandardnými zobrazovacími vyšetreniami k vylúčeniu vzdialených metastáz.

Stanovenie hladiny onkomarkera CA125 (cancer antigen 125) vo fáze pred iniciáciou terapie nemá klinický význam.

4.6. TNM klasifikácia – karcinóm maternice

TNM	FIGO	DEFINÍCIA
T1 N0 M0	I	Primárny tumor lokalizovaný vo vnútri maternice, maximálne invadujúci žliazky cervixu, avšak nie podporné tkanivo krčka maternice. Bez prítomných metastáz v regionálnych lymfatických uzlinách (N0), či vzdialených metastáz (M0).
T1a N0 M0	IA	Primárny tumor obmedzený na endometrium, respektíve infiltrujúci maximálne do polovice hrúbky steny maternice. Neprítomné metastázy regionálnych lymfatických uzlín (N0), či vzdialené metastázy (M0).
T1b N0 M0	IB	Karcinóm prerastajúci viac ako polovicu hrúbky steny maternice, avšak nie mimo maternicu. Neprítomné metastázy regionálnych lymfatických uzlín (N0), či vzdialené metastázy (M0).
T2 N0 M0	II	Karcinóm invadujúci do cervixu , avšak stále lokalizovaný v maternici. Nie sú prítomné metastázy v regionálnych lymfatických uzlinách (N0), či vzdialené metastázy (M0).
T3 N0 M0	III	Lézia invadujúca do okolia maternice, avšak bez známok infiltrácie sliznice močového mechúra a rekta. Bez prítomných metastáz v regionálnych lymfatických uzlinách (N0), či vzdialených metastáz (M0).
T3a N0 M0	IIIA	Karcinóm infiltrujúci serózu maternice a/alebo vajíčkovody, či vaječníky. Nie sú prítomné metastázy v regionálnych lymfatických uzlinách (N0), či vzdialené metastázy (M0).
T3b N0 M0	IIIB	Karcinóm infiltrujúci pošvu, alebo parametria. Metastázy regionálnych lymfatických uzlín (N0), či vzdialené metastázy nie sú prítomné (M0).
T1–T3 N2 N2mi alebo N2a M0	IIIC1	Ako opísané štádiá T1 až T3, neprítomná infiltrácia sliznice močového mechúra a rekta. Metastázy prítomné v panvových lymfatických uzlinách, avšak nie v paraaortálnych.
T1–T3 N1 N1mi alebo N1a M0	IIIC2	Ako opísané štádiá T1 až T3, neprítomná infiltrácia sliznice močového mechúra a rekta. Metastázy prítomné v paraaortálnych lymfatických uzlinách, s alebo bez metastáz v panvových lymfatických uzlinách
T4	IVA	Karcinóm infiltrujúci sliznicu rekta, alebo močového mechúra.

Rôzne N M0		Môžu byť prítomné metastázy v panvových a/alebo paraaortálnych lymfatických uzlinách, avšak vzdialené metastázy nie sú prítomné.
Rôzne T Rôzne N M1	IVB	Primárny karcinóm v rôznom rozsahu (T), môžu, alebo nemusia byť prítomné metastázy v panvových, či paraaortálnych lymfatických uzlinách (N). Prítomné sú metastázy vo vzdialených orgánoch (napr. ingvinálne lymfatické uzliny, omentum, či iné orgány).

Tab. 16. TNM a FIGO klasifikácia karcinómu tela maternice.

Medzi najdôležitejšie prognostické ukazovatele pri EA patria: štádium FIGO, histologický podtyp nádoru, stupeň diferenciácie, prítomnosť lymfovaskulárnej invázie a vek nad 65 rokov (Tab. 17.).

SKUPINA	CHARAKTERISTIKA
Nízke riziko	IA štádium, G1-2, LVI negat.
Stredné riziko	IB štádium, G1-2, LVI negat.
Vyššie stredné riziko	IA štádium, G3, bez ohľadu na stav LVI I štádium, G1-2, LVI pozit., bez ohľadu na hĺbku invázie
Vysoké riziko	IB štádium, G3, , bez ohľadu na stav LVI II štádium EA III štádium EA s optimálnym chirurgickým debulkingom Ne-endometrioidné endometriálne karcinómy (serózny karcinóm, karcinóm z jasných buniek, či karcinosarkóm)

Tab. 17. Rozdelenie pacientok do prognostických skupín, na základe jednotlivých prognostických ukazovateľov /LVI = lymfovaskulárna invázia/.

4.7. Liečba – karcinóm maternice

4.7.1. Chirurgická liečba

Primárnou terapeutickou modalitou pri liečbe karcinómu endometria je **chirurgická liečba**. Porovnanie laparotomického a miniinvazívneho prístupu (laparoskopia, robotická chirurgia) ukazuje na porovnateľné výsledky, či už z ohľadu prežívania bez choroby (disease free survival), alebo celkového prežívania. V prípade miniinvazívneho prístupu sú prítomné ďalšie benefity, kratší čas hospitalizácie, peroperačne menšie množstvo analgetík, menšie množstvo komplikácií, ako aj lepšia kvalita života. Základom chirurgickej liečby je hysterektómia a bilaterálna adnexektómia (AE). V selektívnych prípadoch, mladších

premenopauzálnych žien so včasným štádiom, v prípade žiadosti pacientky možno ponechať jeden, alebo oba vaječníky.

V závislosti na prítomných prognostických faktoroch, definujúcich rozlične rizikové skupiny pacientok s EA je prevádzaný aj výkon na spádových LU, od žiadneho výkonu, až po panvovú a paraaortálnu LE. U včasných štádií je metódou k selekcii pacientok pre výkon na LU a následnej adjuvantnej terapii biopsia sentinelovej lymfatickej uzliny. Aj napriek tomu, že je metodika biopsie sentinelovej lymfatickej uzliny pri EA vykonávaná na viacerých pracoviskách, dosiaľ neexistujú závery prospektívnych randomizovaných triálov a preto nie je tento koncept považovaný v prípade chirurgickej liečby EA za štandardný.

Peritoneálna laváž umožňuje detegovať nádorové bunky vo fyziologickom roztoku aplikovanom do dutiny brušnej a pri cytologickej pozitivite, teda prítomnosti nádorových buniek v laváži zmeniť tak rozsah ochorenia a chirurgický výkon u pacientky.

Medzi ďalšie chirurgické výkony pri EA patria omentektómia, peritoneálne biopsie, či chirurgický debulking – odstránenie čo najväčšieho množstva nádorového tkaniva. Rozšírené chirurgické výkony sú indikované najmä u ne-endometrioidných endometriálnych karcinómoch (serózny karcinóm, karcinóm z jasných buniek, či karcinosarkóm).

4.7.2. Rádioterapia

Z onkologickej liečby je pri EA využívaná najmä **rádioterapia**. Možnosti aplikácie RT sú v podobe intrakavitárnej brachyterapie, externej RT, alebo oboch modalít súčasne. Najčastejšie časovanie rádioterapie je v adjuvantnom režime, zvyčaje 4-6 týždňov od chirurgickej intervencie. Rozsah adjuvantnej RT, ako aj použitá modalita – RT, BT, či obe modality, závisia od výsledného histologického nálezu, ako aj celkového stavu a sprievodnej komorbidity pacientky. Adjuvantná BT sa aplikuje v podobe vaginálneho aplikátora - cylindra, ktorý je zavedený do pošvy tak, že steny pošvy, ako aj jej apex je v tesnom kontakte s cylindrom. Do okolia cylindra je následne aplikovaná dávka žiarenia a jej účinok je v tesnej blízkosti pošvy a apexu – miesta najčastejšej recidívy ochorenia. Vzhľadom k tomu, že dávka žiarenia do hĺbky rýchlo klesá, tak okolité orgány, ako konečník, či močový mechúr absorbujú minimum žiarenia a nežiadúce účinky u týchto orgánov sú tak minimálne. Adjuvantná RT predstavuje aplikáciu radiačného žiarenia z externého zdroja (mimo pacientku). Najvyužívanejší režim je denná aplikácia 5 krát týždenne po dobu 4-6 týždňov. V prípade kontraindikácie pacientky k primárnej chirurgickej liečbe je RT, BT, či obe modality možnosťou k definitívnej terapii. V prípade inkurabilného, diseminovaného ochorenia sa RT využíva ako paliatívna liečba pri zástave krvácania z maternice.

4.7.3. Chemoterapia

Chemoterapia sa v prípade EA využíva menej často. V štádiách I a II sa ako sólo terapia nevyužíva vôbec. Najčastejšou indikáciou sú pokročilé ochorenie, či paliatívna liečba, alebo v prípade ne-endometrioidných endometriálnych karcinómov. Medzi najpoužívanejšie

cytostatiká patria paclitaxel, carboplatina, doxorubicin, cisplatina, docetaxel. Najčastejšie sa aplikujú kombinácie liečiv, carboplatina/paclitaxel, alebo cisplatina/doxorubicin.

Hormonálna liečba sa využíva v liečbe pokročilých ochorení, či v liečbe recidivujúceho ochorenia. Je možné ju zvažovať aj u pacientok vo fertilnom období s cieľom zachovania fertility. Prezervácia fertility je však možná len u prísne selektovaných pacientok so včasným štádiom a žiadosťou pacientky o tento typ liečby. Často krát sa hormonálna liečba podáva spolu s CHT. Medzi hlavné preparáty užívané k hormonálnej liečbe patria medroxyprogesterón acetát, megestrol acetát a intrauterinné teliesko s obsahom levonorgestrelu. Dosiaľ však neexistujú spoľahlivé poznatky porovnávajúce fertilitu zachovávajúcu hormonálnu liečbu a štandardnú liečbu. Ide preto o raritnú formu terapie uvedeného ochorenia.

4.8. Vedľajšie účinky liečby – karcinóm maternice

Podobné vedľajšie účinky ako pri HYE a AE pri cervikálnych malignitách pozorujeme aj pri chirurgickej liečbe karcinómu endometria /viď predchádzajúcu kapitolu/. Lymfadenektómie môžu viesť k poruche odtoku lymfy a tvorbe lymfedémov, ale aj k tvorbe lymfocýst. Lymfocysta je retroperitoneálny cystický útvar s fibrotickou stenou, bez epiteliálnej výstelky a cievneho zásobenia, vznikajúci nahromadením lymfy pri poškodení lymfatického systému. Vyskytujú sa zvyčajne v priebehu prvých troch mesiacov od operácie. Asymptomatické lymfocysty nevyžadujú žiadnu liečbu a môžu sa resorbovať do 2 rokov od operácie.
U symptomatických lymfocýst sa v liečbe využíva chirurgická intervencia so širokým otvorením lymfocyty do dutiny brušnej, odkiaľ sa môže lymfa spontánne resorbovať peritoneom, či omentom. Ďalšou možnosťou je intervenčná rádiológia – punkcia a drenáž cysty, či sklerotizácia.

Postradiačné cystitídy, proktitídy s hnačkami, vaginitídy, nauzea, či zmeny na koži môžu byť prítomné ako krátkodobý následok najmä externej RT. Systémové prejavy RT sa odzrkadľujú najmä v hemograme, a to predovšetkým anémiou a leukopéniou. Zmeny sa zvyčajne upravujú v priebehu niekoľkých týždňov od ukončenie RT. Z dlhodobých následkov rádioterapie možno pozorovať suchosť pošvových slizníc, typickú najmä po BT. Horším následkom je vaginálna stenóza vedúca k dyspareunii. K úprave následkov suchosti pošvových slizníc sa využívajú lubrikačné gély, pošvovú stenózu možno zmierniť pravidelným pohlavným stykom (3-4 krát týždenne), či pomocou vaginálneho dilatátora. Pacientky po RT panvy majú tiež zhoršenú štruktúru kostného tkaniva, čo vedie k zvýšenej náchylnosti k fraktúram.

Vedľajšie účinky CHT sú podobné ako pri chemoterapii ostatných ochorení /viď predchádzajúce kapitoly/.

4.9. Stratégia liečby – karcinóm maternice

Štádium I

Základom liečby je chirurgická intervencia – HYE a bilaterálna AE. Výkon na lymfatických uzlinách závisí od predoperačného, či peroperačného nálezu. U nízko rizikových pacientok sa LE nevykonáva, u pacientok so stredným rizikom a vysoko rizikových pacientok je potrebné vykonať aj panvovú a paraaortálnu LE. BSU nepatrí medzi štandardy liečby. Doporučovaný je mini-invazívny prístup – laparoskopia, robotická chirurgia. V prípade kontraindikácie chirurgickej liečby je možno ako primárnu liečbu aplikovať externú RT.

Adjuvantná liečba závisí od koncového nálezu a prítomných rizikových faktoroch. U nízko rizikových pacientok je postačujúca observácia. U stredne rizikových pacientok vaginálna BT. U pacientok s vyšším stredným rizikom a kompletným stagingom lymfatických uzlín bez prítomnosti metastáz je v adjuvancii postačujúca BT +/- CHT. V prípade ak nebol prevedený chirurgický staging LU rozhoduje stav LVI. Ak je LVI prítomná indikovaná je v adjuvancii CHT a/alebo externá RT. V prípade neprítomnej LVI, či G3 je indikovaná BT +/- CHT. U vysoko rizikových pacientok s kompletne negatívnymi LU možno v adjuvancii zvoliť externú RT, alebo BT +/- CHT. Ak LE prevedená nebola tak v adjuvancii pokračuje pacientka s CHT a/alebo externou RT.

Štádium II

Primárnou liečbou je radikálna HYE (uterus, parametria, horná časť pošvy), bilaterálna AE a panvová a paraaortálna LE. V prípade negatívnych LU je adjuvantnou liečbou externá RT, alebo BT +/- CHT. Ak LE nebola vykonaná je indikovaná adjuvantná CHT +/- RT. V prípade kontraindikácie k chirurgickej liečbe je možnosťou primárna onkologická liečba – RT a BT. U ne-endometrioidných endometriálnych karcinómov (serózny karcinóm, karcinóm z jasných buniek, či karcinosarkóm) je pri chirurgickej liečbe nutná aj omentektómia, peritoneálne biopsie a laváž dutiny brušnej. Adjuvantná liečba predstavuje zvyčajne CHRT.

Štádium III a IV

Optimálny debulking, odstránenie celého nádorového tkaniva je metódou voľby u pacientok v dobrom výkonnostnom stave. Adjuvantná liečba predstavuje CHT a RT. V prípade inoperabilného nálezu je indikovaná CHT a RT s BT, avšak je možné zvážiť aj neoadjuvantnú RT s cieľom zmenšenia nádorovej masy a následnú chirurgickú liečbu (Tab. 18).

ŠTÁDIUM	PODSKUPINA	PRIMÁRNA LIEČBA	ADJUVANTNÁ LIEČBA
I	Nízke riziko Stredné riziko Vyššie stredné riziko Vysoké riziko	HYE + AE bilat. HYE + AE bilat. + LE HYE + AE bilat. + LE HYE + AE bilat. + LE	Observácia vBT negat. LU – BT +/- CHT bez LE – LVI(+) – CHT +/- RT LVI(-), G3 – BT +/- CHT negat. LU – RT alebo BT +/- CHT bez LE – CHT +/- RT
II	Možná chirurgická th KI k operácii	rHYE + AE bilat. + LE RT a BT	negat. LU – RT alebo BT +/- CHT bez LE – CHT +/- RT
III IV	Resekabilné/dobrý VS Inoperabilné	Optimálny debulking CHT a RT s BT alebo RT	CHT a RT debulking

Tab. 18. Zjednodušená schéma primárnej a adjuvantnej liečby u pacientok s endometriálnym karcinómom v jednotlivých štádiách. /th = terapia, KI = kontraindikácia, VS = výkonnostný stav, HYE = hysterektómia, AE = adnexektómia, LE = lymfadenektómia, rHYE = radikálna hysterektómia, RT = rádioterapia, BT = brachyterapia, CHT = chemoterapia, vBT = vaginálna brachyterapia, LU = lymfatické uzliny, LVI = lymfovaskulárna invázia, G3 = grading 3/.

5. VAJÍČKOVOD

5.1. Anatómia/histológia – vajíčkovod

Vajíčkovod (*lat. tuba uterina*, ang. fallopian tube) predstavuje párovú štruktúru malej panvy odstupujúcu po stranách z rohov maternice (tzv. uterotubárna junkcia), ktorej druhý – fimbriálny koniec je v blízkom anatomickom kontakte s vaječníkom (tzv. tuboovariálna junkcia). Anatomicky je vajíčkovod komponovaný z infundibula s fimbriami, ampulárnej časti, isthmu a intramurálnej (intersticiálnej) časti (Obr. 13.). Hlavnou funkciou vajíčkovodu je transport oplodneného oocytu do maternice.

Histologicky pokrýva vajíčkovod seróza, v subseróznej vrstve sa nachádza cievne a lymfatické zásobenie a hladká svalovina zabezpečujúca peristaltiku tuby. Smerom do lúmenu vajíčkovodu na lamina propria je prítomný jednovrstvový cylindrický epitel, na povrchu s ciliami, ktorých produkcia sa zvyšuje pod vplyvom estrogénu. Medzi cylindrickými bunkami sú drobné kolíkovité (sekrečné) bunky, ktoré zabezpečujú kapacitáciu spermií a produkujú tekutinu obsahujúcu živiny pre spermatocyty, oocyty a zygotu. Počet týchto buniek sa zvyšuje pod vplyvom progesterónu.

Arteriálne zásobenie pre vajíčkovod zabezpečujú *a. uterina* a *a. ovarica* cez *r. tubarius*. Rovnako, je venózna krv odvádzaná cez *vv. uterinae* a *vv. ovaricae*. Lymfatickú drenáž zabezpečujú iliakálne, presakrálne a paraaortálne LU.

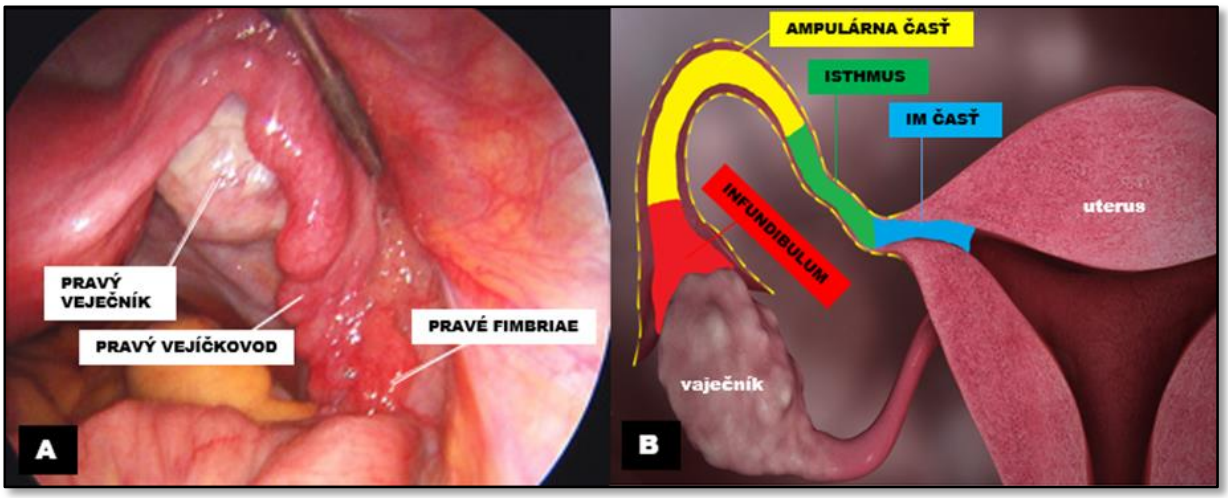

Obr. 13. Laparoskopický pohľad pravú stranu malej panvy /A/. Schematické znázornenie jednotlivých anatomických častí vajíčkovodu – IM = intramurálna (intersticiálna) časť /B/.

5.2. Charakteristika ochorenia – karcinóm vajíčkovodu

Primárny karcinóm vajíčkovodu predstavuje raritné ochorenie s incidenciou 0.14-1.8%. Nález karcinómu vajíčkovodu, ako primárneho nádoru v tube je skôr náhodným nálezom pri salpingektómiach z neonkologickej indikácie. Vajíčkovod sa však v značnej miere podieľa na incidencii ovariálneho karcinómu.

Medzi dominujúce charakteristiky ochorenia patria:

- primárny karcinóm vajíčkovodu je raritné ochorenie

- vajíčkovod je významným zdrojom nádorových prekurzorov karcinómu vaječníka

- vzhľadom k nízkej incidencii ochorenia neexistujú štandardy liečby ochorenia

- anatomická blízkosť a podobnosť biológie tumoru s vaječníkom majú za následok podobnosti v diagnostike, či liečbe oboch ochorení

5.3. Etiopatogenéza ochorenia – karcinóm vajíčkovodu

Aj napriek tomu, že primárny karcinóm vajíčkovodu je zriedkavý má vajíčkovod v procese karcinogenézy nesmiernu úlohu, a to v procese ovariálnej karcinogenézy. Vajíčkovod predstavuje hlavnú, extraovariálnu štruktúru, ktorá je primárnym zdrojom prekurzora k procesu karcinogenézy. Medzi tieto nádorové prekurzory patria serózny tubárny intraepiteliálny karcinóm (STIC, serous tubal intraepithelial carcinoma) a papilárna tubárna hyperplázia (PTH, papillary tubal hyperplasia).

V dôsledku pôsobenia reaktívnych kyslíkových radikálov, vznikajúcich v procese ovulácie, dochádza k poškodzovaniu epitelových buniek vajíčkovodov. Výsledkom sú kumulácie p53 mutácii a vznik STIC a následne invazívneho karcinómu. STIC bol zachytený prevažne v distálnom konci vajíčkovodu, fimbriách. STIC môže progredovať aj v karcinogenéze menej naklonenom prostredí vajíčkovodu a vzniká tak primárny tubárny karcinóm.

PTH definuje zhluk epitelových buniek a malých papíl s, alebo bez psamomatóznych teliesok nachádzajúcich sa v lúmene vajíčkovodu. Tieto zhluky voľné plávajú v lúmene vajíčkovodu, alebo do neho protrudujú, čo PTH odlišuje od tubárnej hyperplázie. PTH vzniká pravdepodobne ako následok chronickej salpingitídy, napríklad pri pelvickej zápalovej chorobe (PID, pelvic inflammatory disease). Tieto koncové „produkty“ tubárnej hyperplázie predstavujú zdroj niektorých ovariálnych karcinómov I typu.

5.4. Klinický obraz – karcinóm vajíčkovodu

Výskyt primárneho karcinómu vajíčkovodu v jeho lúmene vedie k distenzii vajíčkovodu a skorším klinickým príznakom. Obturácia lúmenu vajíčkovodu môže oddialiť diseminácíu nádorových buniek v brušnej dutine. Typicky klinický príznak – Latzkova trias (bolesti v podbruší, vaginálne krvácanie/výtok a palpovateľná masa v panve sa vyskytuje približne len u 20% pacientok. Inak je klinická symptomatológia podobne, ako v prípade ovariálneho karcinómu nešpecifická a patrí tu: nárast obvodu pása, nechutenstvo, bolesti v podbruší, obtiaže zo strany uropoetického, či gastrointestinálneho traktu.

5.5. Diagnostika – karcinóm vajíčkovodu

Prekancerózy, či včasné karcinómy sú klinicky nemé a predstavujú prevažne náhodné nálezy po salpingektómiach/hysterektómiach z neonkologickej indikácie. Pokročilý karcinóm sa klinicky manifestuje ako ovariálny karcinóm a preto diagnostika spočíva na diagnostike ovariálneho karcinómu /kapitola *6.5. Diagnostika – karcinóm vaječníka*/.

5.6. TNM klasifikácia – karcinóm vajíčkovodu

TNM klasifikácia vajíčkovodu, rovnako ako aj klasifikácia primárneho peritoneálneho karcinómu je zahrnutá v TNM klasifikácii ovariálneho karcinómu /kapitola *6.6. TNM klasifikácia – karcinóm vaječníka*/.

5.7. Liečba – karcinóm vajíčkovodu

Vzhľadom k incidencii primárneho karcinómu vajíčkovodu, anatomickej blízkosti, či biologickej podobnosti s ovariálnym karcinómom neexistujú selektívne štandardy manažmentu pacientky s karcinómom vajíčkovodu a liečba je obdobná ako je to pri karcinóme vaječníka. Základom primárnej terapie je chirurgická liečba – HYE, AE bilat., infrakolická omentektómia (OME), apendektómia (APE), laváž peritoneálnej dutiny a biopsie peritonea. Význam LE je dosiaľ kontroverzný /kapitola *6.7. Liečba – karcinóm vaječníka*/.

6. VAJEČNÍK

6.1. Anatómia/histológia – vaječník

Vaječník je párovou endokrinnou žľazou s dvomi základnými funkciami. Úloha produkovaných hormónov sa uplatňuje jak v priebehu menštruačného cyklu, tak aj v priebehu tehotenstva. Druhou funkciou je produkcia ženských pohlavných buniek, oocytov. Na povrchu ovária je kubický epitel, ktorý smerom od vaječníka ohraničuje jeho kôru (*kortex*). Vnútro vaječníka tvorí dreň (*medulla*). Kortex ovária obsahuje folikuly v rôznych štádiách vývoja a strómu. Folikuly sú obklopené granulózovými bunkami, tkanivo medzi bunkami predstavuje stróma. Laterálne k stene panvy smeruje *ligamentum suspensorium ovarii seu plica infundibulopelvica* s *vasa ovarica* a mediálne k rohu maternice *ligamentum ovarii proprium* s *r. ovaricus a. uterinae* (Obr. 14.).

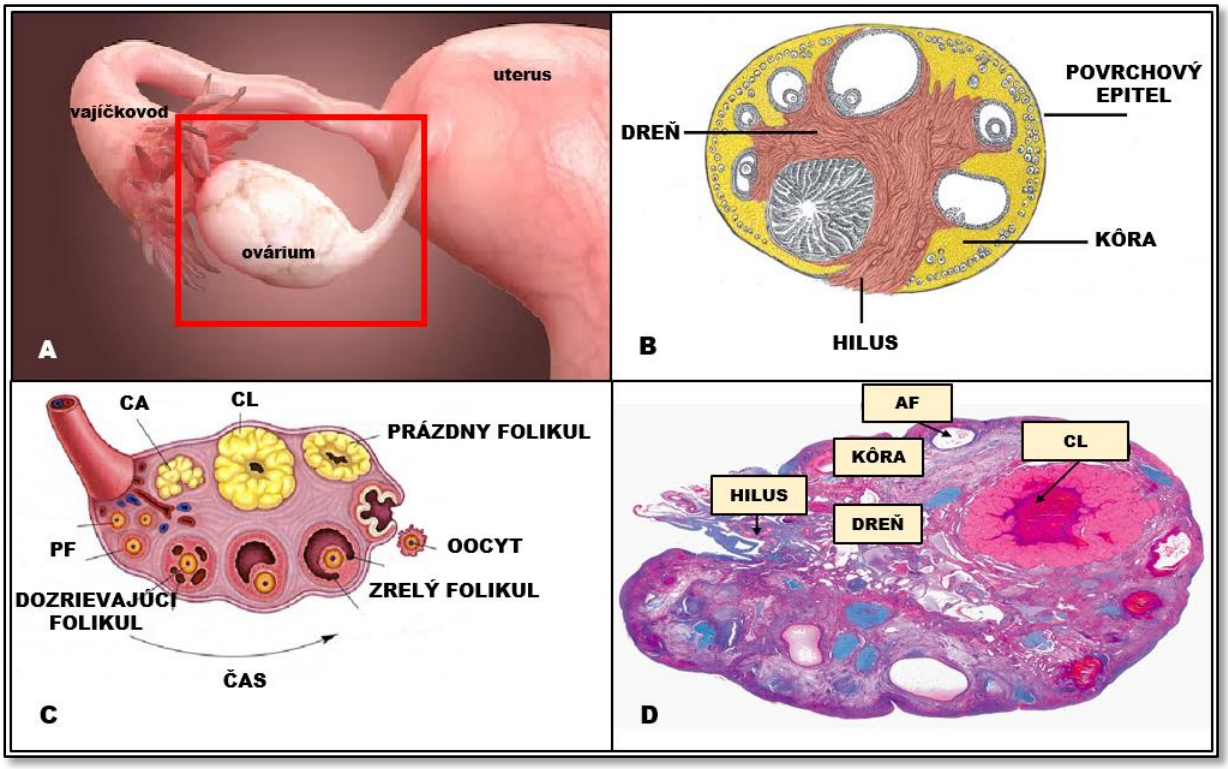

Obr. 14. 3D model vaječníka, vajíčkovodu a maternice /A/, schematický náčrt základnej štruktúry ovária /B/, základné bunkové premeny vo vaječníku – PF = primordiárny folikul, CA = corpus albicans, CL = corpus luteum /C/, histologický obraz vaječníka na jeho priereze – AF = antrálny folikul /D/.

6.2. Charakteristika ochorenia – karcinóm vaječníka

Karcinóm vaječníka, zahŕňajúci v štatistikách aj karcinóm vajíčkovodu a primárny peritoneálny karcinóm predstavuje 8 najčastejšie nádorové ochorenie u žien, kde tvorí približne 3.6% zo všetkých nádorových ochorení. Incidencia predstavuje približne 11/10000 žien, pričom úmrtnosť dosahuje takmer 7 prípadov na 100000 žien. Aj keď teda nepatrí

medzi najčastejšie onkogynekologické malignity má jednu z najhorších prognóz, kde 5 ročné prežívanie pre všetky typy karcinómov sa pohybuje okolo 48% (u žien mladších ako 65 rokov je to 60%, u žien starších ako 65 rokov je to 31%). V priebehu posledných 50 rokov možno pozorovať mierny pokles jak v incidencii ochorenia, tak aj v úmrtnosti. Ide prevažne o ochorenie 6-7 dekády života, kde polovica žien s rakovinou vaječníka je starších ako 63 rokov.

Medzi hlavné charakteristiky ochorenia patria:

- ochorenie vyskytujúce sa najmä u postmenopauzálnych žien
- významné množstvo ovariálnych karcinómov má pôvod vo vajíčkovode
- chýba včasná symptomatológia a tým pádom detekcia včasných štádií ochorenia
- väčšina prípadov je iniciálne diagnostikovaných v pokročilom štádiu
- ochorenie má zlú prognózu a vysokú mortalitu

6.3. Etiopatogenéza ochorenia – karcinóm vaječníka

Väčšina, 90% ovariálnych karcinómov má epiteliálny pôvod, zvyšnú časť tvoria sex cord stromálne karcinómy a karcinómy zo zárodočných buniek. Z hľadiska karcinogenézy možno definovať dve skupiny ovariálnych karcinómov. Typ 1 karcinómy vznikajú z prekurzora, cez „medzistupeň“ – borderline karcinóm, majú indolentný priebeh a dobrú prognózu. Naopak, pre typ 2 je typický rýchly rast, rýchla progresia s diseminácou v čase diagnostiky a zlou prognózou. Až za tri štvrtiny všetkých úmrtí sú zodpovedné karcinómy 2 typu (Obr. 15.).

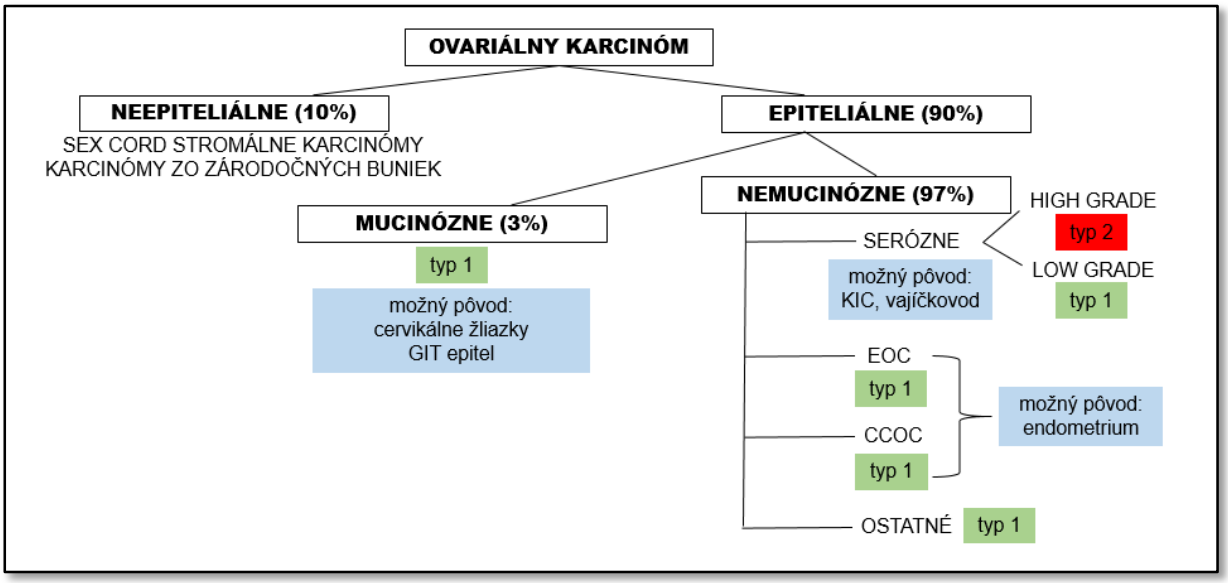

Obr. 15. Klasifikácia karcinómov vaječníka na základe histológie, biológie tumoru a možného východzieho tkaniva, GIT = gastrointestinálny trakt, KIC = kortikálna inklúzna cysta, EOC = endometrioidný ovariálny karcinóm, CCOC = clear cell ovariálny karcinóm (karcinóm z jasných buniek).

6.3.1. Rizikové faktory

Vek – zlomovou hranicou z ohľadu podielu incidencia/mortalita je vek 64 rokov. Po 65 roku života stúpa incidencia ochorenia a zhoršujú sa aj parametre celkového prežívania. Tento fakt je podmienený neskoršou diagnostikou už pokročilého ochorenia a menšou agresivitou liečby.

Genetické faktory – medzi klinicky významné genetické predispozície k ochoreniu patrí pozitívna rodinná anamnéza, mutácie tumor supresorových génov BRCA a Lynchov syndróm. Mutácie v systéme BRCA 1 sú asociované s vyššou závislosťou k rozvoju ovariálneho karcinómu v porovnaní s mutáciami BRCA 2.

Reprodukčné faktory – vyšší počet ovulácií zvyšuje riziko karcinómu vaječníka. Príčinou je kumulácia reaktívnych kyslíkových radikálov ako výsledok procesu ovulácie. Z tohto dôvodu situácie blokujúce ovuláciu môžu mať protektívny účinok z ohľadu ochorenia (gravidita, hormonálna antikoncepcia). Naopak skorý nástup menarché a neskorá menopauza môžu riziko ochorenia zvyšovať.

Gynekologické faktory – dlhodobo prítomná endometrióza, ako aj jej rozsiahle ložiská predstavujú potencionálny zdroj ovariálneho karcinómu. Oklúzia vajíčkovodov redukuje riziko karcinómu. Dôvodom je pravdepodobne blokáda prestupu prekurzorov do biologicky výhodnejšieho prostredia vaječníka (Tab. 19.).

SKUPINA FAKTOROV	FAKTOR	PROTEKCIA	PREDISPOZÍCIA	KONTROVERZIA
Vek	Vek		•	
Genetické faktory	RA BRCA mutácia Lynchov sy		• • •	
Reprodukčné faktory	Nepretržitá ovulácia Nástup menarché Nástup menopauzy Parita Laktácia	 • •	•	 • •
Hormonálne faktory	HAK HST	•		 •
Gynekologické faktory	Endometrióza PID Oklúzia vajíčkovodov	 •	•	 •
Ostatné faktory	Obezita/hypercholesterolémia Alkohol/cigarety/kofeín			• •

Tab. 19. Podiel najštudovanejších faktorov na protekcii, predispozícii, či kontroverznom postavení vo vzťahu k vzniku karcinómu vaječníka, RA = rodinná anamnéza, HAK = hormonálna antikoncepcia, HST = hormonálna substitučná terapia, PID = pelvická zápalová choroba (pelvic inflammatory disease).

6.3.2. Východzie tkanivo

Histologický nález neovariálneho tkaniva v prípade ovariálnych karcinómov hovorí o možnej extraovariálnej karcinogenéze. Iniciálnym tkanivom pre vznik ovariálneho karcinómu môže byť **vaječník, vajíčkovod** a **endometrium** (Obr. 15.).

Vaječník je v reprodukčnom období charakterizovaný rekurentným procesom ovulácie, výsledkom čoho je, okrem iného, aj proinflamačné a prooxidačné mikroprostredie. Kumulácia DNA zlomov v bunkách povrchového epitelu vaječníka (PEV) vedie k tvorbe patogénneho klonu buniek. Ženy s BRCA mutáciou, génov zodpovedných za opravu DNA, sú k tvorbe patogénneho klonu buniek náchylnejšie. PEV s DNA poškodenými bunkami môže invaginovať do vnútra vaječníka a vytvára tak kortikálne inklúzne cysty (KIC) – uzavreté mikroprostredie, kde pod hormonálnym vplyvom akceleruje rast a diferenciácia buniek, výsledkom čoho je proces karcinogenézy (Obr. 16.).

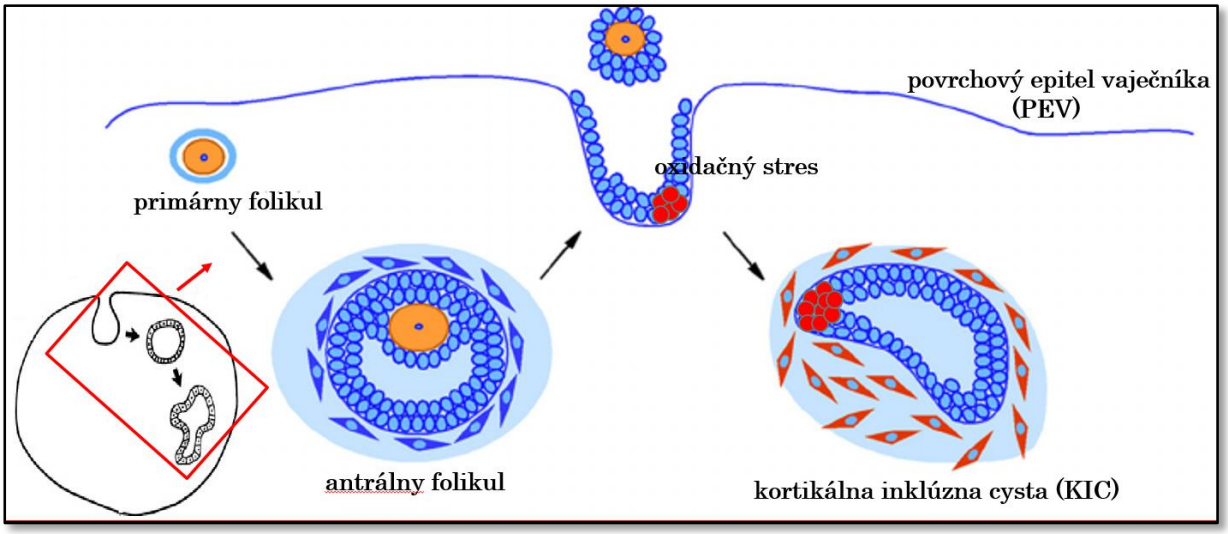

Obr. 16. Schematické znázornenie procesu invaginácie povrchového epitelu vaječníka (PEV) s formáciou kortikálnej inklúznej cysty (KIC) obsahujúcej patologický klon buniek.

Oxidačný stres sprevádzajúci proces ovulácie ovplyvňuje aj bunky distálnej časti **vajíčkovodu**. Morfologicky zväčšené bunky s vysokou atypiou jadierok, častokrát vykazujúce pozitivitu p53 formujú serózny tubárny intraepiteliálny karcinóm (STIC, serous tubal intraepithelial carcinoma). Tieto drobné prekancerózy následne lokálne progredujú, alebo sú inkorporované na PEV, kde je priaznivejšie prostredie k procesu karcinogenézy (Obr. 17.). Poznanie úlohy vajíčkovodu v procese ovariálnej karcinogenézy priniesol požiadavku k podrobnému vyšetrovaniu vajíčkovodov s cieľom zachytenia včasných prekanceróz. Najdetailnejšou metodikou je SEE-FIM protokol (Sectioning and Extansively Examining the Fimbriated End Protocol) (Obr. 18.).

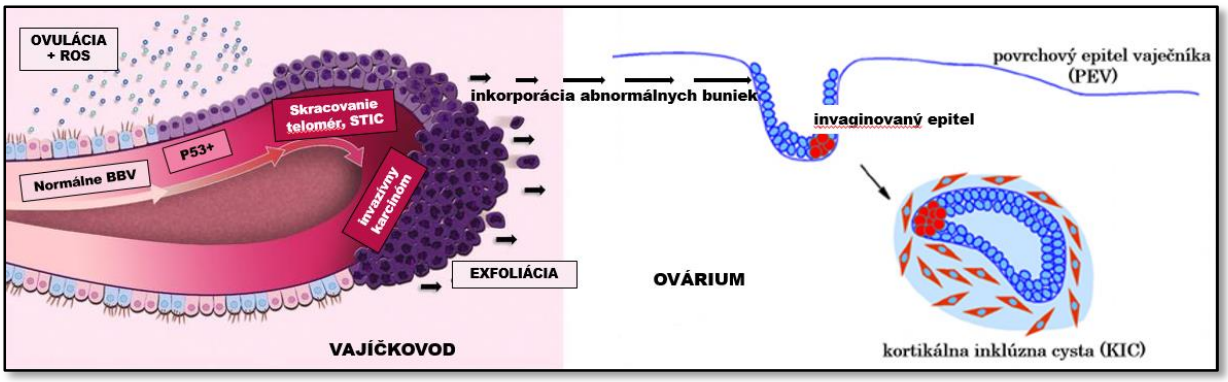

Obr. 17. Schematický pohľad na proces vplyvu reaktívnych kyslíkových radikálov (ROS) na normálne bunky vajíčkovodu (BBV), čo vedie k mutáciami p53, skracovaniu telomér a formácii STIC. Následný proces inkorporácie nádorových prekurzorov do invaginovaného povrchového epitelu vaječníka (PEV) so vznikom kortikálnej inklúznej cysty (KIC) obsahujúcej patologický klon buniek.

To že **endometrióza** môže byť prekurzorom ovariálneho karcinómu je známe už desiatky rokov. Malignizujú najmä rozsiahle nálezy endometriózy a dlhodobo pretrvávajúce nálezy. Medzi tzv. endometrióza asociované ovariálne karcinómy patria: ovariálny karcinóm z jasných buniek (clear cell ovariálny karcinóm), endometrioidný ovariálny karcinóm a seromucinózny borderline ovariálny karcinóm. Uvedené typy karcinómov môžu, ale nemusia obsahovať štruktúry endometriózy, to znamená že endometrióza samotná nie je ich výhradným prekurzorom.

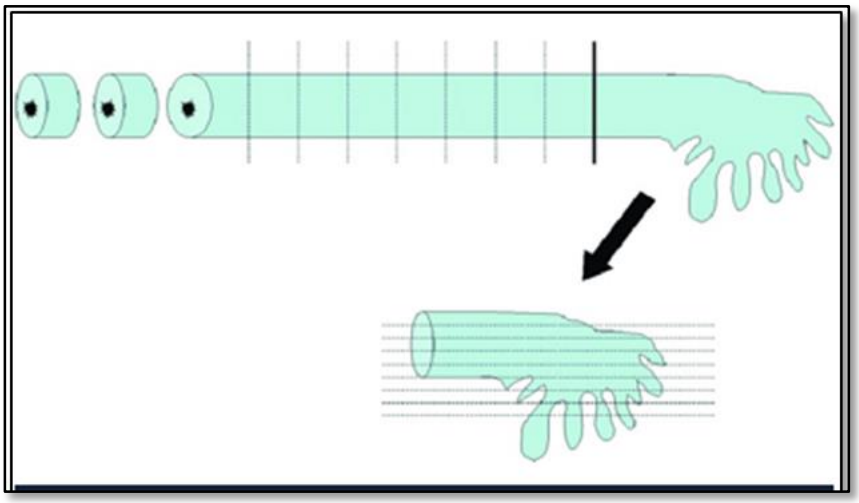

Obr. 18. Schematické znázornenie SEE-FIM protokolu.

6.4. Klinický obraz – karcinóm vaječníka

Nepriaznivá prognóza ochorenia je do značnej miery spôsobená absenciou klinickej symptomatológie včasných ochorení. V oblasti vaječníkov je v dutine brušnej dostatočné množstvo priestoru, čo umožňuje nádoru dlhodobo rásť bez objavenia klinických príznakov. Tie sa objavujú zvyčajne až pri pokročilom ochorení. Ďalším problémom je, že vzhľadom k lokalite vaječníkov a ich vzťahu k okolitým orgánom je klinická symptomatológia nešpecifická a zahŕňa:

- nadúvanie
- bolesti v oblasti panvy a brucha
- obtiaže zo strany zažívacieho traktu, rýchly pocit nesýtenia, zápchy
- obtiaže zo strany uropoetického aparátu – urgencie, časté močenie
- únava
- dyspareunia
- bolesti v oblasti chrbta
- nárast obvodu pása, strata hmotnosti

6.5. Diagnostika – karcinóm vaječníka

Frustrujúca prognóza karcinómu vaječníka je spôsobená predovšetkým chýbaním klinických symptómov pri včasnom ochorení. Väčšina pacientok, t. j. až 75% je v čase primárnej diagnostiky s pokročilým ochorením. Vzhľadom k tomu, že väčšina karcinómov ovária má mimoriadne agresívny priebeh je načasovanie záchytu ochorenia mimoriadne dôležité a rozhoduje o jeho prognóze (Tab. 20.).

ŠTÁDIUM OCHORENIA / PREŽÍVANIE	Štádium 1	Štádium 2	Štádium 3	Štádium 4	NEZNÁME ŠTÁDIUM
1 ročné prežívanie	98%	89.9%	73.2%	53.8%	52.8%
5 ročné prežívanie	93.3%	67.7%	26.9%	13.4%	30.6%

Tab. 20. 1 a 5 ročné prežívanie u pacientok s rozdielnym štádiom ochorenia pri ovariálnom karcinóme.

Nešpecifické klinické príznaky sú často prítomné až pri pokročilých štádiách ochorenia. Z **anamnézy** je pri karcinóme ovária nápomocný takzvaný index 6 symptómov. Výskyt aspoň jedného zo šiestich symptómov - panvová bolesť, bolesti brucha, nárast obvodu pása, nadúvanie, nechutenstvo, či rýchly pocit sýtosti počas 12 a viac dní v mesiaci za posledný rok vykazuje senzitivitu 56.7% pre včasné štádiá a 79.5% pre pokročilé štádiá ochorenia.

Súčasťou komplexnej diagnostiky je **fyzikálne vyšetrenie**, s vaginálnym a rektálnym vyšetrením. Fyzikálne vyšetrenie má najmä u obéznych pacientok mnohé limitácie a to tiež keď je prítomný objemný ascites.

Základnou zobrazovacou vyšetrovacou metodikou je **USG vyšetrenie**. Na oddiferencovanie lézii v panve sú v klinickej praxi užívané USG pravidlá IOTA (International Ovarian Tumor Analysis) (Obr. 19.). Senzitivita USG vyšetrenia pre benígne lézie dosahuje 86% a v prípade malígnych je to až 94%. Špecificita je podobná u benígnych (94%) aj malígnych (96%) nádorov. Medzi ďalšie zobrazovacie vyšetrenia využívané v diagnostike ovariálneho karcinómu patrí CT a NMR vyšetrenie.

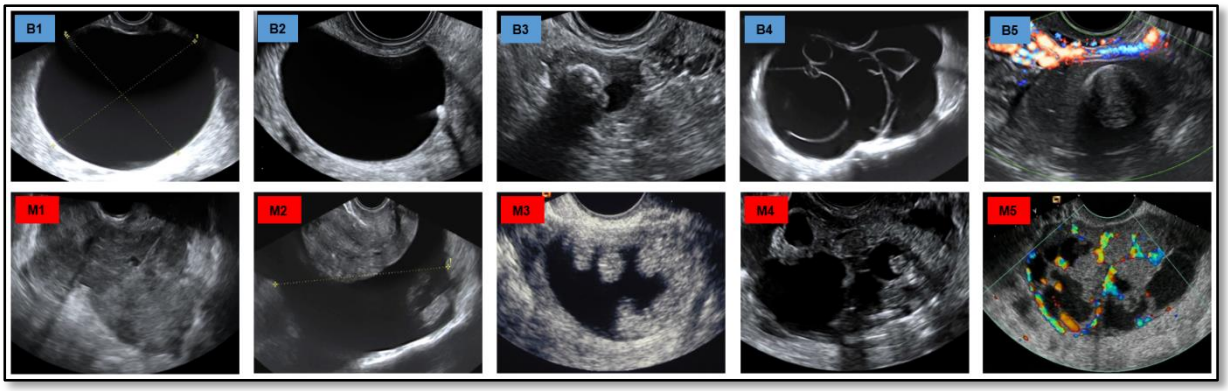

Obr. 19. USG koncepcia pravidiel benígnych vs. malígnych lézii vaječníka IOTA. Benígne znaky – unilokulárna lézia /B1/, solídna zložka s najväčším priemerom < 7 mm /B2/, prítomnosť akustických tieňov /B3/, hladké multilokulárne lézie nepresahujúce v najväčšom priemere 10 cm /B4/, absencia vaskularizácie v lézii /B5/. Medzi malígne znaky patrí – nepravidelný a solídny tumor /M1/, prítomný ascites /M2/, aspoň štyri papilárne štruktúry /M3/, nepravidelný multilokulárny solídny tumor s najväčším priemerom > 10cm /M4/, prítomná výrazná vaskularizácia tumoru /M5/.

Zo špecifických **laboratórnych parametrov** sa v prípade ovariálneho karcinómu uplatňuje CA125 (cancer antigen 125). Jeho zvýšenie je možné pozorovať u 80% pacientok s epiteliálnym karcinómom vaječníka, avšak len u 50% žien so včasných štádiom ochorenia. Typicky mierna elevácia je často prítomná aj v prípade endometriózy. Aj tieto faktory spôsobujú, že samotné zvýšenie CA125 nepostačuje k diagnostike ochorenia, ako aj to, že jeho zvýšenie ešte neznamená malígne ochorenie vaječníka. Jeho stanovenie má klinicky významnejšie uplatnenie v sledovaní odpovede na liečbu a pri detekcii recidívy ochorenia. Iným markerom je HE4 (human epididymis protein 4), ktorý je zvýšený približne u tretiny pacientok s ovariálnym karcinómom a normálnou hodnotou CA125. Nádorovým markerom sex cord stromálnych tumorov je inhibin A/B a nádorov zárodočných buniek α-fetoproteín a hCG (ľudský choriogonadotropín).

K vylúčeniu, či potvrdeniu vzdialených metastáz sa používajú zobrazovacie vyšetrenia ako pri ostatných onkogynekologických malignitách.

6.6. TNM klasifikácia – karcinóm vaječníka

TNM	FIGO	DEFINÍCIA
T1 N0 M0	I	Primárny tumor lokalizovaný v jednom, či oboch vaječníkoch, alebo jednom či oboch vajíčkovodoch. Bez prítomných metastáz v regionálnych lymfatických uzlinách (N0), či vzdialených metastáz (M0).
T1a N0 M0	IA	Primárny tumor sa nachádza v jednom vaječníku a je lokalizovaný v jeho vnútri, alebo sa nachádza v jednom vajíčkovode, v jeho vnútri. Na povrchu vaječníka, či vajíčkovodu nie sú prítomné nádorové bunky. Neprítomné metastázy regionálnych lymfatických uzlín (N0), či vzdialené metastázy (M0).
T1b N0 M0	IB	Karcinóm sa nachádza v oboch vaječníkoch, alebo vajíčkovodoch, avšak nie na ich povrchu. Neprítomné metastázy regionálnych lymfatických uzlín (N0), či vzdialené metastázy (M0).
T1c N0 M0	IC	Karcinóm prítomný v jednom, alebo oboch vaječníkoch, či vajíčkovodoch s nasledujúcimi charakteristikami: IC1 – ruptúra steny nádoru v priebehu chirurgického výkonu IC2 – Karcinóm prítomný na povrchu aspoň jedného vaječníka, či vajíčkovodu, alebo ruptúra steny tumoru vznikla pred operáciou. IC3 – nádorové bunky prítomné v ascite, či laváži z dutiny brušnej. Nie sú prítomné metastázy v regionálnych lymfatických uzlinách (N0), či vzdialené metastázy (M0).
T2 N0 M0	II	Karcinóm jedného, či oboch vaječníkov/vajíčkovodov a infiltrujúci maternicu, alebo močový mechúr, rektum, či colon sigmoideum, teda orgánov panvy, alebo je prítomný primárny peritoneálny karcinóm. Bez prítomných metastáz v regionálnych lymfatických uzlinách (N0), či vzdialených metastáz (M0).
T2a N0 M0	IIA	Karcinóm infiltrujúci maternicu, alebo vajíčkovody, či vaječníky. Nie sú prítomné metastázy v regionálnych lymfatických uzlinách (N0), či vzdialené metastázy (M0).
T2b N0 M0	IIB	Karcinóm infiltrujúci močových mechúr, alebo rektum, alebo colon sigmoideum. Metastázy regionálnych lymfatických uzlín (N0), či vzdialené metastázy nie sú prítomné (M0).
T1 alebo T2 N1 M0	IIIA1	Ako opísané štádiá T1 a T2, neprítomná infiltrácia sliznice močového mechúra a rekta. Metastázy prítomné v panvových a/alebo paraaortálnych lymfatických uzlinách, avšak bez vzdialených metastáz (M0)
T3a N0 Alebo N1 M0	IIIA2	Potvrdené mikroskopické peritoneálne metastázy mimo orgány malej panvy, s alebo bez metastáz v panvových a paraaortálnych lymfatických uzlinách. Vzdialené metastázy nie sú prítomné (M0).

T3b N0 Alebo N1 M0	IIIB	Karcinóm jedného, či oboch ovárií, alebo vajíčkovodov, alebo primárny peritoneálny karcinóm infiltrujúci orgány dutiny brušnej mimo panvu. Prítomné sú makroskopické peritoneálne metastázy ≤ 2cm. Môžu/nemusia byť prítomné metastázy v panvových a paraaortálnych lymfatických uzlinách, avšak metastázy do pečene, či sleziny, ako aj vzdialené metastázy nie sú prítomné (M0).
T3c N0 alebo N1 M0	IIIC	Primárny karcinóm ako v prípade IIIB a prítomné peritoneálne metastázy > 2cm, a môže byť prítomná infiltrácia kapsuly pečene, či sleziny. Môžu/nemusia byť prítomné metastázy v panvových a paraaortálnych lymfatických uzlinách, avšak metastázy do parenchýmu pečene, či sleziny, ako aj vzdialené metastázy nie sú prítomné (M0).
Rôzne T a N M1a	IVA	Pozitívna cytológia z pleurálneho výpotku, avšak bez potvrdených metastáz v pečeni, slezine, črevách, či lymfatických uzlinách mimo dutinu brušnú.
Rôzne T a N M1b	IVB	Karcinóm potvrdený v parenchýme pečene, sleziny, či lymfatických uzlinách mimo dutinu brušnú a/alebo metastázy orgánov mimo dutinu brušnú (pľúca, kosti a pod.).

Tab. 21. TNM a FIGO klasifikácia karcinómu vaječníka.

6.7. Liečba – karcinóm vaječníka

Základnou terapeutickou modalitou ovariálneho karcinómu je **chirurgická liečba**. Zjednodušene, prvým krokom operačnej liečby je staging ochorenia, v ďalšom kroku je snaha o kompletné odstránenie nádorového tkaniva. Radikálna chirurgická liečba v prípade ovariálneho karcinómu zahŕňa cytologické vyšetrenie ascitu, či laváže, HYE, obojstrannú AE, OME, apendektómiu, panvovú a paraaortálnu LE a náhodné biopsie peritonea. V prípade lokálne pokročilých ochorení s metastázami v dutine brušnej pacientky benefitujú z cytoredukcie – debulkingu (primárny debulking). Základom je odstránenie čo najväčšieho množstva nádorového tkaniva. Optimálny debulking predstavuje makroskopická neprítomnosť ochorenia - tzv. R0 resekcia. Resekcia typu R1 predstavuje zanechanie reziduálnej choroby, nádorových zvyškov priemeru do 1cm. Najmenej priaznivým je R2 resekcia, kedy je reziduum ochorenia po operačnom výkone nad 1cm.

Základom liečby stromálnych karcinómov a nádorov zo zárodočných buniek je ich chirurgické odstránenie. Hlavným výkonom je HYE a bilaterálna AE. U mladších žien, pri včasných lokalizovaných karcinómoch je možné pri žiadosti o fertilitu šetriaci výkon zvážiť unilaterálnu AE. Po splnení reprodukčných plánov je následne u pacientky indikovaná HYE a kontralaterálna AE.

V adjuvantnom režime je u pacientok po chirurgickej liečbe najčastejšie indikovaná **chemoterapia**. Najčastejšie režimy sú dvoj-kombinácie, platinový derivát (cisplatina, alebo carboplatina) a taxán (paclitaxel, či docetaxel), podávané v intervale každé 3-4 týždne, v celkovom počte 3-6 cyklov. Recidíva ochorenia, či progresia nálezu je indikáciou na zmenu chemoterapeutického režimu. Inou aplikačnou možnosťou chemoterapie je intraperitoneálna chemoterapia. U pacientok po optimálnom debulkingu je v dutine brušnej

ponechaný katéter, cez ktorý je intraperitoneálne aplikovaná chemoterapia (cisplatina/paclitaxel). Katéter možno zaviesť ihneď pri operácii, alebo neskôr laparoskopicky, či pod USG kontrolou. Aplikácia touto cestou zabezpečuje vysoko koncentrovanú dávku chemoterapeutík v priamom kontakte s nádorovými bunkami. Aj touto aplikačnou cestou sa chemoterapeutikum dostáva do systémového obehu a umožňuje efekt liečby aj mimo dutinu brušnú. Kombinácia intraperitonálnej a systémovej chemoterapie má viac nežiadúcich účinkov (nauzea, vomitus, bolesti brucha) v porovnaní so systémovou CHT. Nevyhnutnou podmienkou tohto typu liečby je dobrý výkonnostný stav pacientky, ako aj neporušenú funkciu obličiek. Prítomnosť intraabdominálnych zrastov zhoršuje dostupnosť chemoterapeutika do cieľového tkaniva. K chemoterapii nádorov zo zárodočných buniek sa zvyčajne využívajú kombinácie chemoterapeutík, napr. BEP (bleomycín, etopozid, cisplatina). Stromálne tumory zvyčajne nie sú indikované k chemoterapii. V prípadoch potreby liečby sa užívajú carboplatina a paclitaxel, alebo BEP.

Vedľajšie účinky chemoterapie sú v prípade ovariálneho karcinómu rovnaké, ako pri chemoterapii iných ochorení (viď predchádzajúce kapitoly).

Z cielenej liečby sa v prípade ovariálneho karcinómu používajú inhibítor angiogenézy Bevacizumab, ktorý je podávaný spoločne s CHT. Podáva sa ako infúzna liečba vo frekvencii každé 2-3 týždne, alebo následne po chemoterapii ešte niekoľko mesiacov ako sólo liečba. Inou možnosťou sú PARP inhibítory (poly(ADP)-ribose polymerase), napríklad Olaparib, či Rucaparib, užívané denne vo forme tabliet. Zvyčajne sa indikujú u žien s pokročilým ochorením po predchádzajúcej CHT. Širšie pole pôsobnosti tejto liečby je u pacientok s BRCA mutáciou.

Rádioterapia sa v prípade karcinómu vaječníka využíva zriedkavo. Indikáciou sú vzdialené metastázy do mozgu, kostí, či miechy.

6.8. Stratégia liečby – karcinóm vaječníka

Štádium I

Základnom je radikálny chirurgický výkon, následná adjuvantná liečba závisí od definitívneho histologického vyšetrenia. Fertilitu šetriaci chirurgický výkon je možný v prísne selektovaných prípadoch – štádium IA, IB grade 1 – v tomto prípade nie je indikovaná adjuvantná liečba, vystačuje observácia pacientky. Rovnaké štádium, avšak grade 2 a 3 a štádium IC sú indikované na adjuvantnú chemoterapiu.

Štádium II

Primárnou modalitou je chirurgická liečba – staging ochorenia a debulking. Šesť cyklov chemoterapie je následne štandardnom v adjuvancii.

Štádium III

Liečba týchto štádií je podobná ako v prípade štádia II. Cieľom je optimálny debulking – R0, či R1 resekcia. Pri optimálnom primárnom debulkingu je možné okrem systémovej CHT zvážiť

aj intraperitoneálnu chemoterapiu bezprostredne po operácii. Systémová terapia môže byť kombinovaná s cielenou liečbou (bevacizumab), následne po CHT môže byť inhibítor angiogenézy podávaný ešte rok. U komorbídnych pacientok, kontraindikovaných k operačnej liečbe je možné ako primárnu liečbu voliť CHT. Pri následnom zmenšení rozsahu ochorenia a zlepšení výkonnostného stavu pacientky je možné zvážiť následnú operačnú liečbu (interval debulking) a opätovne CHT. Iniciálne, zvyčajne 3 cykly CHT predchádzajú operačnej liečbe. Inou indikáciou k neoadjuvantnej CHT sú pacientky s pokročilým ochorením, u ktorých nie je predpoklad dosiahnutia optimálneho debulkingu pri primárnej chirurgickej intervencii. Parametre prežívania sú podobné u primárneho debulkingu, ako aj interval debulkingu.

Štádium IV

Liečba je podobná ako v štádiu III, možno voliť primárne chirurgickú terapiu a následne CHT, alebo neoadjuvantnú CHT. Prítomnosť vzdialených metastáz znamená pre pacientku paliatívnu liečbu s cieľom redukcie symptómov ochorenia a predlžovania života.

Stratégia liečby nádorov zo zárodočných buniek je rovnaká, ako v prípade epiteliálnych karcinómov. Štandardne, primárnou liečbou je chirurgická liečba, nasledovaná chemoterapiou.

Štádium I stromálnych karcinómov je primárne indikované k chirurgickej liečbe – ovarektómia, alebo adnexektómia. Väčšina pacientok následne nevyžaduje ďalšiu liečbu a vystačuje prísna observácia. Zvýšené riziko recidívy ochorenia pozorujeme u veľkých tumorov, ruptúre cysty počas operácie, či nízko diferencovaných tumorov. U týchto pacientok je nutné zvážiť namiesto observácie adjuvantnú CHT. U štádií II, III a IV je indikovaná chirurgická liečba a následne CHT – podobné schémy ako v prípade nádorov zo zárodočných buniek.

6.9. Borderline ovariálne karcinómy

Predstavujú špecifickú skupinu nádorových ochorení vaječníka, ktoré vykazujú niektoré znaky malignity, preto sú tiež označované nádory s nízkym malígnym potenciálom. Typický je výskyt u mladších pacientok a záchyt vo včasnejšom štádiu v porovnaní s klasickým ovariálnym karcinómom. Symptomatológia je obdobná, ako pri ostatných tumoróznych léziách vaječníka, teda bolesti brucha, nárast obvodu pása, obtiaže zo strany gastrointestinálneho a uropoetického systému. Histopatologicky možno definovať serózny borderline karcinóm, mucinózny, endometrioidný, clear cell, či borderline karcinóm z prechodných buniek (Brennerov tumor hraničnej malignity). Medzi negatívne prognostické ukazovatele patrí prítomnosť mikroinvázie, peritoneálnych implantátov a štádium ochorenia. Mikroinvázia, aj keď nepredstavuje signifikantný prognostický faktor, u pokročilých ochorení je rizikovým faktorom. Peritoneálne implantáty predstavujú extraovariálne šírenie choroby na serózne povrchy dutiny brušnej a omentum. Vyskytujú sa v neinvazívnej forme (90%), pričom percentuálne menšie zastúpenie majú invazívne implantáty.

Primárnou liečbou v prípade borderline karcinómov je chirurgická liečba. U pacientok je nezriedka žiadaný fertilitu šetriaci výkon. Zachovanie fertility je možné u pacientok so včasným unilokulárnym nálezom, kde je možné vykonať jednostrannú AE. U pokročilých štádií je indikovaný radikálny chirurgický výkon. V pooperačnej starostlivosti u pacientok bez reziduálnej choroby a bez prítomných invazívnych implantátov vystačuje sledovanie, v ostatných prípadoch je nutná adjuvantná CHT.

7. ZÁVER

Onkologické ochorenia v gynekológii sú neoddeliteľnou súčasťou starostlivosti o ženské zdravie. Aj napriek neustálemu pokroku v medicíne ostáva v tejto oblasti množstvo frustrujúcich momentov. Jedným z najväčších je nepriaznivá prognóza ovariálneho karcinómu. Tá súvisí s absenciou skríningového programu a detekcie včasných štádií ochorenia. Nesmierne dôležité v tejto oblasti ostáva zamerať pozornosť na genézu karcinómu vaječníka. Aj napriek tomu, že primárny karcinóm vajíčkovodu je raritné ochorenie, je vajíčkovod extrémne zaujímavou štruktúrou, najmä z ohľadu ovariálnej karcinogenézy. Mimoriadne pozitívum predstavuje poznanie etiologického faktora cervikálneho karcinómu a možnosť tak primárnej a sekundárnej prevencie. Zníženie incidencie endometriálneho karcinómu ide ruka v ruke s riešením civilizačnej choroby – obezity. Raritný primárny karcinóm pošvy nedosahuje incidenciu na kompozíciu ucelených „evidence based medicine“ kontrolovaných postupov. Liečba častejšieho, karcinómu vulvy je vzhľadom k veku výskytu ochorenia často limitovaná sprievodnou komorbiditou pacientky.

Poznanie základných aspektov onkogynekológie by malo byť neoddeliteľnou súčasťou výbavy každého medika a prirodzene aj lekára v atestačnej príprave v odbore Gynekológia a pôrodníctvo. Snahou predloženej publikácie bolo naplniť tento cieľ v čo najväčšej možnej miere.

8. PRÍLOHY

Príloha 1. Súborný prehľad manažmentu pacientky s karcinómom cervixu.

IA1	**FERTILITU ŠETRIACI VÝKON**	
	NÁLEZ	VÝKON/POSTUP
	RO negat., LVI negat.	observácia
	RO pozit.	rekonizácia/trachelektómia
	LVI pozit.	staging LU + trachelektómia
	FERTILITU NEŠETRIACI VÝKON	
	NÁLEZ	VÝKON/POSTUP
	RO negat., LVI negat.	simplexná hysterektómia (typ I)
	RO pozit., LVI pozit.	modifikovaná radikálna hysterektómia (typ II) + LE
IA2	**FERTILITU ŠETRIACI VÝKON**	
	NÁLEZ	VÝKON/POSTUP
	LVI negat./pozit.	konizácia/trachelektómia + staging panvových LU
	FERTILITU NEŠETRIACI VÝKON	
	NÁLEZ	VÝKON/POSTUP
	LVI negat./pozit.	simplexná hysterektómia (typ I) + staging panvových LU
	KI k OP	RT + BT
IB1 **IIA1**	**INICIÁLNA TRIÁŽ**	
	NÁLEZ	VÝKON/POSTUP
	ZV – pozit. LU	CHRT + BT
	ZV – negat. LU	BSU
	BSU pozit.	CHRT + BT
	FERTILITU ŠETRIACI VÝKON	
	NÁLEZ	VÝKON/POSTUP
	BSU negat.	pelvická LE
	pelvická LE pozit.	!! CHRT + BT !!
	pelvická LE negat.	radikálna trachelektómia
	FERTILITU NEŠETRIACI VÝKON	
	NÁLEZ	NÁLEZ
	BSU negat.	typ III HYE + pelvická a paraaortálna LE
IB2 **IB3** **IIA2**	VÝKON/POSTUP	
	CHRT + BT	
	SELEKTOVANÉ PACIENTKY K OPERÁCII	
	NÁLEZ	VÝKON/POSTUP
	ZV – pozit. LU	!! CHRT + BT !!
	ZV – negat. LU	BSU
	BSU pozit.	!! CHRT + BT !!
	BSU negat.	typ III HYE + pelvická a paraaortálna LE
IIB **III** **IVA**	VÝKON/POSTUP	
	CHRT + BT	
	ALETERNATÍVA U SELEKTOVANÝCH PACIENTOK	
	NÁLEZ	VÝKON/POSTUP
	IIIA	typ IV HYE
	IVA	exenterácia
IVB	VÝKON/POSTUP	
	paliatívna onkologická liečba	

Príloha 2. Výskyt jednotlivých karcinómov celosvetovo u žien v roku 2018 a ich percentuálne zastúpenie.

Rank	Cancer	New cases diagnosed in 2018	% of all cancers (excl. non-melanoma skin cancer)
	All cancers*	8,218,216	
1	Breast	2,088,849	25.4
2	Colorectal**	794,958	9.7
3	Lung	725,352	8.8
4	Cervix uteri	569,847	6.9
5	Thyroid	436,344	6.3
6	Corpus uteri	382,069	5.3
7	Stomach	349,947	4.3
8	Ovary	295,414	3.6
9	Liver	244,506	3.0
10	Non-Hodgkin lymphoma	224,877	2.7
11	Pancreas	215,885	2.6
12	Leukaemia	187,579	2.3
13	Oesophagus	172,335	2.1
14	Kidney	148,755	1.8
15	Melanoma of skin	137,025	1.7
16	Brain, central nervous system	134,317	1.6
17	Bladder	125,311	1.5
18	Gallbladder	122,024	1.5
19	Lip, oral cavity	108,444	1.3
20	Multiple myeloma	70,088	0.9
21	Vulva	44,235	0.5
22	Nasopharynx	35,663	0.4
23	Hodgkin lymphoma	33,431	0.4
24	Anus	28,345	0.3
25	Salivary glands	23,543	0.3
26	Larynx	22,445	0.3
27	Oropharynx	18,415	0.2
28	Vagina	17,600	0.2

9. POUŽITÁ LITERATÚRA

1. Amin, M.B., Edge, S., Greene, F. et al.: American Joint Committee on Cancer. Vagina. ACC Cancer Staging Manual, 8th ed., New York: Springer, 2017, s. 649-656.

2. Berek, J.S., Kehoe, S.T., Kumar, L., Friedlander, M.: Cancer of the ovary, fallopian tube, and peritoneum. Int. J. Gynaecol. Obstet., 143(2), 2018, s. 59-78.

3. Bigby, S.M., Eva, L.J., Fong, K.L. et al.: The natural history of vulvar intraepithelial neoplasia, differentiated type: evidence for progression and diagnostic challenges. Int. J. Gynecol. Pathol., 35(6), 2016, s. 574-584.

4. Clarke, M.A., Long, B.J., Morillo, A.D.M. et al.: Association of endometrial cancer risk with postmenopausal bleeding in women: A systematic review and meta-analysis. JAMA Intern. Med., 178(9), 2018, s. 1210-1222.

5. Cohen, P.A., Jhingran, A., Oaknin, A., Denny, L.: Cervical cancer. Lancet, 393(10167), 2019, s. 169-182.

6. Colombo, N., Preti, E., Landoni, F. et al.: Endometrial cancer: ESMO Clinical Practice Guidlines for diagnosis, treatment and follow-up. Ann. Oncol., 24(6), 2013, vi33-vi38.

7. Frost, J.A., Webster, K.E., Bryant, A., Morrison, J.: Lymphadenectomy for the management of endometrial cancer. Cochrane Database Syst. Rev., 10(10), 2017, CD007585.

8. Guido, R.: Cervical cancer screening. Clin. Obstet. Gynecol., 61(1), 2018, s. 40-51.

9. Halaska, M.J., Robova, H., Pluta, M., Rob, L.: The role of trachelectomy in cervical cancer. Ecancermedicalscience, 2015, 9:506.

10. Henderson, J.T., Webber, E.M., Sawaya, G.F.: Screening for ovarian cancer: Updated evidence report and systematic review for the US Preventive services task force. JAMA, 319(6), 2018, 595-606.

11. Chiofalo, B., Bruni, S., Certelli, C. et al.: Primary debulking surgery vs. interval debulking surgery for advanced ovarian cancer: review of the literature and meta-analysis. Minerva Med., 110(4), 2019, s. 330-340.

12. Kolin, D.L., Nucci, M.R.: Fallopian tube neoplasia and mimics. Surg. Parthol. Clin., 12(2), 2019, s. 457-479.

13. Kurnit, K.C., Lu, K.H., Westin, S.N.: Rapidly changing landscape of fallopian tube carcinoma. J. Oncol. Pract., 15(7), 2019, s. 383-384.

14. Marth, C., Landoni, F., Mahner, S. et al.: Cervical cancer: ESMO Clinical Practice Guidelines for diagnosis, treatment and follow-up. Ann. Oncol., 28(4), 2017, iv72-iv83.

15. Rakislova, N., Clavero, O., Alemany, L. et al.: Histological characteristics of HPV-associated and – independent squamous cell carcinomas of the vulva: a study of 1594 cases. Int. J. Cancer, 141(12), 2017, s. 2517-2527.

16. Rakislova, N., Saco, A., Sierra, A. et al.: Role of human papillomavirus in vulvar cancer. Adv. Anat. Pathol., 24(4), 2017, s. 201-214.

17. Ramirez, P.T., Frumovitz, M., Pareja, R. et al.: Minimally invasive versus abdominal radical hysterectomy for cervical cancer. N. Engl. J. Med., 379(20), 2018, s. 1895-1904.

18. Rasmussen, Ch.B., Kjaer, S.K., Albieri, V. et al.: Pelvic inflammatory disease and the risk of ovarian cancer and borderline ovarian tumors: a pooled analysis of 13 case – control studies. Am. J. Epidemiol., 185(1), 2017, s. 8-20.

19. Rogers, L.J., Cuello, M.A.: Cancer of the vulva. Int. J. Gynaecol. Obstet., 143(2), 2018, s. 4-13.

20. Saito, T., Tabata, T., Ikushima, H. et al.: Japan Society of Gynecologic Oncology guidelines 2015 for the treatment of vulvar cancer and vaginal cancer. Int. J. Oncol., 23(2), 2018, s. 201-234.

21. Santaballa, A., Guiu, X.M., Redondo, A. et al.: SEOM clinical guidlines for endometrial cancer (2017). Clin. Transl. Oncol., 20(1), 2018, S. 29-37.

22. Stasenko, M., Fillipova, O., Tew, P.W.: Fallopian tube carcinoma. J. Oncol. Pract., 15(7), 2019, s. 375-382.

23. Ševčík, L., Škapa, P., Vantuchová, Y. et al.: Dlaždicobuněčné prekancerózy vulvy: historie a současný stav problematiky. Ceska Gynekol., 81(3), 2016, s. 172-176.

24. Škapa, P.: Dlaždicobuněčný karcinom vulvy. Onkologie, 13(1), 2019, s. 30-36.

25. Špánik, S., Lengyel, T., Lukačko, P. et al.: Štandardný diagnostický a terapeutický postup pre komplexný manažment karcinómu krčka maternice. Ministerstvo zdravotníctva Slovenskej republiky, č. ŠP 0022, 2019.

26. Travaglino, A., Raffone, A., Saccone, G. et al.: Significant risk of occult cancer in complex non-atypical endometrial hyperplasia. Arch. Gynecol. Obstet., 300(5), 2019, s. 1147-1154.

27. Union For International Cancer Control (UICC). 8th edition of the UICC classification of malignant tumours, 2016.

28. Vinklerová, P., Weinberger, V.: Lymfocysty – frekvence výskytu, diagnostika a léčba symptomatických případu. Actual. Gyn., 9, 2017, s. 14-17.

29. Wu, Y.S., Shui, L., Shen, D., Chen, X.: Bevacizumab combined with chemotherapy for ovarian cancer: an updated systematic review and meta-analysis of randomized controlled trials. Oncotarget, 8(6), 2017, s. 10703-10713.

30. Zhao, Y., Hang, B., Xiong, G.W., Zhang, X.W.: Laparoscopic radical hysterectomy in early stage cervical cancer: A systematic review and meta-analysis. J. Laparoendosc. Adv. Surg. Tech. A., 27(11), 2017, s. 1132-1144.

ZÁKLADY ONKOGYNEKOLÓGIE

Vysokoškolský učebný text

Autor: MUDr. Ján Varga, Ph.D., MHA.

Vydavateľ: Univerzita Pavla Jozefa Šafárika v Košiciach
Vydavateľstvo ŠafárikPress
Rok vydania: 2020
Počet strán: 71
Rozsah: 3,78 AH
Vydanie: prvé

ISBN 978-80-8152-889-7