UNIVERZITA PAVLA JOZEFA ŠAFÁRIKA V KOŠICIACH

Lekárska fakulta

Gynekologicko-pôrodnícka klinika,
Nemocnica AGEL Košice-Šaca, a.s.

Laparoskopická hysterektómia

MUDr. Erik Dosedla, PhD., MBA

Košice 2020

Laparoskopická hysterektómia
Vysokoškolská učebnica

Autor:
MUDr. Erik Dosedla, PhD., MBA
Gynekologicko-pôrodnícka klinika UPJŠ LF
Nemocnica AGEL Košice-Šaca,a.s.

Recenzenti:
prof. MUDr. Marián Kacerovský, PhD.
doc. MUDr. Jozef Zahumenský, PhD.

Za odbornú a jazykovú stránku tejto publikácie zodpovedá autor. Rukopis neprešiel redakčnou ani jazykovou úpravou.

Tento text je publikovaný pod licenciou Creative Commons 4.0 - Atribution CC BY NC ND Creative Commons Attribution - NonCommercial - No-derivates 4.0 („Uveďte pôvod – Nepoužívajte komerčne - Nespracovávajte“)

Umiestnenie: www.unibook.upjs.sk
Dostupné od: 20.10.2020

ISBN 978-80-8152-906-1 (e-publikácia)

Obsah

1. ÚVOD 5
2. HISTÓRIA 6
3. ANATÓMIA 9
3.1. MATERNICA (UTERUS) 9
3.1.1. TELO MATERNICE (CORPUS UTERI) 9
3.1.2. KŘČOK MATERNICE (CERVIX UTERI) 10
3.1.3. DUTINA MATERNICE (CAVITAS UTERI) 11
3.1.4. POBRUŠNICOVÝ OBAL MATERNICE (PERIMETRIUM) 11
3.1.5. PARAMETRIUM 12
3.1.6. ZÁVESNÝ A PODPORNÝ APARÁT MATERNICE 12
3.2. MOČOVÝ MECHÚR (VESICA URINARIA) 13
3.3. VAJCOVOD (TUBA UTERINA SEU SALPINX) 14
3.4. VAJEČNÍK (OVARIUM) 15
3.5. CIEVNE ZÁSOBENIE MALEJ PÁNVY 16
3.5.1. ARTERIÁLNE ZÁSOBENIE 16
3.5.2. VENÓZNA DRENÁŽ 18
4. TERMINOLÓGIA A KLASIFIKÁCIA 20
4.1. DEFINÍCIE 20
4.1.1. DIAGNOSTICKÁ LAPAROSKOPIA A VAGINÁLNA HYSTEREKTÓMIA 21
4.1.2. LAPAROSKOPICKY ASISTOVANÁ VAGINÁLNA HYSTEREKTÓMIA (LAVH) 21
4.1.3. LAPAROSKOPICKÁ HYSTEREKTÓMIA (LH) 21
4.1.4. TOTÁLNA LAPAROSKOPICKÁ HYSTEREKTÓMIA (TLH) 22
4.1.5. TOTÁLNA INTRAFASCIÁLNA LAPAROSKOPICKÁ HYSTEREKTÓMIA (TILH) 22
4.1.6. LAPAROSKOPICKÁ SUPRACERVIKÁLNA HYSTEREKTÓMIA (LSH, LASH) 22
4.1.7. LAPAROSKOPICKÁ INTRAFASCIÁLNA SUPRACERVIKÁLNA HYSTEREKTÓMIA (CISH, SEMMOVA OPERAČNÁ TECHNIKA) 23
4.1.8. LAPAROSKOPICKY ASISTOVANÁ DÖDERLEINOVÁ HYSTEREKTÓMIA (LADH) 23
4.1.9. VAGINÁLNE ASISTOVANÁ LAPAROSKOPICKÁ HYSTEREKTÓMIA (VALH) 24
4.1.10. LAPAROSKOPICKÁ RADIKÁLNA VAGINÁLNA HYSTEREKTÓMIA (LARVH) 25
4.1.11. TOTÁLNA LAPAROSKOPICKÁ RADIKÁLNA HYSTEREKTÓMIA (TLRH) 25
4.1.12. LAPAROSKOPICKÁ PANHYSTEREKTÓMIA PODĽA OSTRZENSKÉHO (OLPH) 25
4.1.13. CHAKRAVORTYHO LAPAROSKOPICKÁ HYSTEREKTÓMIA (CHLH) 26
4.1.14. ROBOTICKY ASISTOVANÁ LAPAROSKOPICKÁ HYSTEREKTÓMIA (RALH) 26
4.2. KLASIFIKAČNÉ METÓDY 27
4.3. TERMINOLÓGIA 34
5. OPERAČNÁ TECHNIKA 35
5.1. ELEKTROCHIRURGIA 35
5.1.1. MONOPOLÁRNA ELEKTROCHIRURGIA 35
5.1.2. BIPOLÁRNA ELEKTROCHIRURGIA 36
5.1.3. VYSOKOFREKVENČNÁ BIPOLÁRNA KOAGULÁCIA – THE LIGASURE VESSEL SEALING SYSTEM 38

5.2. LASER 38
5.3. KINETICKÁ CHIRURGIA - KINETIC SURGERY 39
5.3.1. HARMONICKÝ SKALPEL - HARMONIC SCALPEL: ULTRACISION 39
5.3.2. SONOSURG- THE TOTAL ULTRASONIC CUTTING AND COAGULATION SOLUTION. 39
5.4. ENDOSKOPICKÉ ŠITIE 40
5.4.1. SUTÚRA A UZLENIE 40
5.4.2. ENDOSTITCH 42
5.5. STAPLING 42
5.5.1. STAPLER 42
5.6. UTERINNÝ MANIPULÁTOR 44
5.7. MORCELLATOR 45
6. LAPAROSKOPICKÁ HYSTEREKTÓMIA – MODUS OPERANDI 50
6.1. UMIESTNENIE TROKÁROV 50
6.2. ZHODNOTENIE ANATOMICKÝCH POMEROV 51
6.3. OZREJMENIE PRIEBEHU URETERU A JEHO PRÍPADNÁ PREPARÁCIA 52
6.4. PREŤATIE LIGAMENTUM ROTUNDUM A ZÁVESU ADNEX 52
6.5. PREŤATIE VEZIKOUTERINNEJ PLIKY 53
6.6. SKELETIZÁCIA A PREŤATIE UTERINNÝCH ARTÉRIÍ 53
6.7. PREDNÁ A ZADNÁ KOLPOTÓMIA A ODSTRÁNENIE MATERNICE 54
6.8. UZÁVER POŠVOVÉHO PAHÝĽA 55
7. INDIKÁCIE 56
8. KONTRAINDIKÁCIE 63
9. TRVANIE PRAKTICKÉHO ŠTÚDIA TECHNIKY LAPAROSKOPICKEJ HYSTEREKTÓMIE (LEARNING CURVE) 64
10. KLINICKÉ VÝSLEDKY 66
11. KOMPLIKÁCIE 69
12. ZÁVER 72
13. LITERATÚRA 74

1. ÚVOD

Hysterektómia je po cisárskom reze najčastejšou operáciou u žien v plodnom veku. Štatistiky z USA hovoria jasnou rečou: incidencia 1:461 alebo 0.22%, čo znamená, že hysterektómiu podstúpi ročne skoro 600 000 žien, 50 000 mesačne, 11 000 týždenne, 1 600 každý deň, 60 každú hodinu a každú minútu príde o maternicu jedna žena /1/.

Laparoskopické operačné techniky patria v prítomnosti medzi najčastejšie vykonávané operácie, ktoré počas svojej krátkej histórie prekonali mnohé modifikácie, ktoré súvisia najmä s miniaturizáciou a rozvojom výpočtovej techniky. Mohutný rozvoj laparoskopie za posledných dvadsať rokov vedie k zmenám indikačných kritérií, pričom minimálne invazívne postupy postupne nahrádzajú štandardné klasické postupy.

Laparoskopická operatíva prináša pacientke významný prospech, avšak pri súčasnom zvyšovaní nárokov na operačný tím. Zvládnutie nových operačných postupov si vyžaduje zmenu filozofie a vôbec myslenia operatéra.

Hlavným cieľom knihy je poskytnúť ucelený pohľad na laparoskopickú hysterektómiu, vrátane jej histórie, detailov jednotlivých operačných techník a postupov, ktoré sa v súčasnosti používajú. Kniha je určená najmä lekárom v špecializačnej príprave z gynekológie a pôrodníctva, ale určite v nej nájdu cenné informácie aj študenti lekárskych fakúlt a inštrumentárne operačné sestry.

2. HISTÓRIA

Prvé zmienky o endoskopickom vyšetrení dutiny brušnej pochádzajú zo začiatku dvadsiateho storočia. Nemecký chirurg Georg Kelling referoval 23. septembra 1901 na zjazde nemeckých lekárov v Hamburgu v prednáške "O vyšetrení pažeráka a žalúdka ohybnými prístrojmi" aj o možnosti zrkadlovej prehliadky brušnej dutiny? Toto vyšetrenie nazval „celioscopia“. V roku 1901 popísal Dimitri Eder von Ott postup osvetlenia a inšpekcie peritoneálnej dutiny, ktorý nazval ventroskopia, pričom poukázal na dôležitosť Trendelenburgovej polohy pacientky pri tomto vyšetrení. V roku 1910 Hans Christian Jacobaeus ako prvý používa termín „laparoskopia“, a už v roku 1913 vydal prvú monografiu o laparoskopii. Na začiatku 20. rokov dvadsiateho storočia bol hlavným propagátorom laparoskopie nemecký hepatológ Heinz Kalk, ktorý vybojoval laparoskopii miesto v diferenciálnej diagnostike chorôb pečene. Pre početné technické inovácie a rozsiahlu publikačnú činnosť je často nazývaný "otcom modernej laparoskopie". Laparoskopia zostala na dlhé obdobie doménou Európy, najmä v nemecky hovoriacich krajinách. V 40. rokoch 20. storočia spopularizoval gynekologickú laparoskopiu Francúz Raoul Palmer. V roku 1962 vykonal Palmer ako prvý laparoskopickú koaguláciu vajcovodov. Vývoj šošovkových systémov, optických vláken a externých zdrojov studeného svetla v 50. rokoch dvadsiateho storočia zlepšilo prehľad v operačnom poli, ale pre nepohodlnú pracovnú pozíciu pri operácii operovalo až do 70. rokov dvadsiateho storočia laparoskopicky len niekoľko operačných skupín (Semm v Nemecku, Bruhat vo Francúzsku, Gomel v Kanade, Hulka a Phillips v USA). Až s príchodom videolaparoskopie v 80. rokoch dvadsiateho storočia (Nezhat) došlo k mohutnému prieniku laparoskopie

do klinickej praxe, pričom sa laparoskopicky začali vykonávať stále náročnejšie operačné výkony /2,3,4,5/.

V roku 1984 popísal Nemec Kurt Semm operačnú techniku laparoskopickej asistencie pri vaginálnej hysterektómii. Aby sa vaginálna časť operácie zjednodušila, adnexa sa skeletizovali laparoskopicky /6, 7/. Neskôr sa táto operácia nazvala laparoskopicky asistovaná vaginálna hysterektómia (LAVH) /8/.

V roku 1988 Harry Reich vykonáva prvú laparoskopickú hysterektómiu (LH). Závesný aparát maternice a vasa uterina koaguloval bipolárnymi koagulačnými kliešťami a predelil nožnicami. Prednú vaginálnu klenbu otvoril unipolárnymi hákovitými nožnicami a zadnú vaginálnu klenbu laserom. Sakrouterinné väzy boli podviazané a oddelené od maternice z vaginálneho prístupu. Sutúra pošvy prebehla z vaginálneho prístupu. Celkový operačný čas bol 180 minút, maternica vážila 230 gramov, pacientku prepustili z nemocnice na 4 pooperačný deň /9/.

V roku 1991 opísal Semm pelviskopickú supracervikálnu hysterektómiu, pri ktorej využil autentický inštrument na resekciu cervikálneho kanála (Classic Intrafascial Supracervical Hysterectomy). V roku 1992 vychádza v American Journal of Obstetrics and Gynecology publikácia o laparoskopickej radikálnej hysterektómii s paraaortálnou pelvickou lymfadenektomiou /10/. Onedlho potom je publikovaných viacero prác o laparoskopických radikálnych operáciách /11, 12, 13/.

Z viacerých dôvodov zostáva na Slovensku laparoskopická hysterektómia stále málo rozšíreným spôsobom extirpácie uteru, i keď frekvencia sa postupom času pomaly zvyšuje, pričom aktuálna analýza Cochrane Library poukazuje nato, že laparoskopická hysterektómia má

benefity oproti laparotómii /14, 15/. Stále sa však celosvetovo 50 – 70 % hysterektómii vykonáva abdominálne, 20 – 30 % vaginálne a len 3 – 5 % laparoskopicky /16, 17/.

3. ANATÓMIA

V gynekologickej operačnej liečbe je znalosť systematickej, ale najmä topografickej anatómie esenciálna. Pri totálnej laparoskopickej hysterektómii musí operatér poznať nielen anatómiu maternice, ale aj priľahlých tkanív a prednej brušnej steny, ako aj ich cievne zásobenie a inerváciu, aby bol pripravený správne a rýchlo reagovať na prípadné komplikácie. Okrem toho je znalosť anatómie nevyhnutná na jemnú prácu s tkanivami (tissue saving surgery). Názvoslovie odpovedá štandardnej nomenklatúre *Nomina Anatomica*.

3.1. Maternica (Uterus)

Maternica je dutý orgán hruškovitého tvaru a je ľahko predozadne sploštená. Veľkosť maternice je individuálne variabilná, pričom najviac ovplyvňuje veľkosť maternice vek, počet tehotenstiev a parita. Rozmery maternice sú rozdielne u nullipar a u multipar, ale za normálnych okolností sa pohybujú od 7,5 cm x 5 cm x 3 cm do 9 cm x 5 cm x 4 cm. Hmotnosť maternice by nemala prekročiť 80 g.
Maternica sa skladá z trojuholníkovitého tela *(corpus uteri)* a valcovitého krčka maternice *(cervix uteri)*. Medzi telom maternice a vnútornou bránkou cervixu je asi 1 cm dlhá časť maternice *(isthmus uteri)*.

3.1.1. Telo maternice (corpus uteri)

Predstavuje najväčšiu časť maternice. Kraniálnu časť tvorí dno maternice *(fundus uteri)*, ktoré sa vyklenuje nad vyústením vajíčkovodov. Rohy maternice *(cornua uteri)* sú laterálne výbežky maternice, ktoré

obsahujú intersticiálne časti vajíčkovodov. Na tele maternice rozlišujeme prednú stranu *(facies vesicalis seu anterior)*, ktorá je ventrokaudálne privrátená k močovému mechúru, a zadnú stranu *(facies intestinalis seu posterior)*, ktorá je dorzokraniálne obrátená ku konečníku. Hrany maternice *(margines uteri)* predstavujú zaoblené okraje, na ktoré je upevnený široký väz maternice *(lig. latum uteri)*.

3.1.2. Kŕčok maternice (cervix uteri)

Je 2 až 4 cm dlhá cylindrická štruktúra, ktorá tvorí kaudálnu tretinu maternice. Hornou hranicou cervixu je vnútorná bránka maternice *(ostium anatomicum uteri internum)*, ktorá sa nachádza ventrálne v mieste *plica vesicouterina* a dorzálne v mieste úponu *ligg. sacrouterina*. Toto ohraničenie je významné pre určenie výšky rezu pri supracervikálnej hysterektómii. Horná časť kŕčka maternice *(portio supravaginalis cervicis)* leží nad pripojením k pošve, dolný kónický úsek sa nazýva čapík *(portio vaginalis cervicis)* a leží pod úponom pošvy a je krytý dlaždicovým pošvovým epitelom. Otvor, ktorým sa maternica na čapíku maternice otvára do pošvy je vonkajšia bránka maternice *(ostium uteri seu orificium externum canalis cervicis)*. U nullipar má vonkajšia bránka kruhovitý tvar, u viacrodičiek má tvar priečnej štrbiny. Na čapíku maternice rozlišujeme predný a zadný pysk *(labium anterius et posterius)*, ktoré ohraničuje vonkajšia bránka.

Histologická skladba kŕčka pozostáva najmä z hustého kolagénového a elastického väziva, krvných ciev a malého množstva hladkej svaloviny.

3.1.3. Dutina maternice (cavitas uteri)

Predozadne sploštený priestor vo vnútri maternice, ktorý je vystlaný sliznicou. Dĺžka dutiny maternice je asi 7 cm. Má tvar trojuholníka, pričom na dva horné vrcholy v oblasti rohov maternice nadväzujú vajcovody *(ostia uterina)*, dolný vrchol smeruje do *canalis isthmi*. Canalis isthmi je u netehotnej maternice súčasťou kanála hrdla maternice *(canalis cervicis)*. Canalis cervicis má vretenovitý tvar a jeho sliznica je na prednej a zadnej strane formovaná do rias *(plicae palmatae)*, ktoré majú tvar palmového listu. Po pôrode riasy takmer miznú, ich kresba je nezreteľná. V sliznici cervixu sú prítomné rozvetvené tubulózne hlienové žliazky *(glandulae cervicales)*, ktorých sekrét vypĺňa cervikálny kanál. Tieto drobné žliazky sú podkladom pre vznik retenčných cýst *(ovula Nabothi)*.

3.1.4. Pobrušnicový obal maternice (perimetrium)

Predstavuje viscerálne peritoneum, ktoré z prednej strany maternice v mieste *plica vesicouterina* prechádza na močový mechúr, kde sa medzi oboma orgánmi nachádza preformovaný priestor *(excavatio vesicouterina)*. Peritoneum zadnej strany maternice prechádza na zadnú klenbu pošvy a odtiaľ na konečník, pričom sa medzi konečníkom a maternicou nachádza najhlbší preformovaný priestor v dutine panvy *(excavatio rectouterina seu cavum Douglasi)*. Laterálne odstupuje od hrán maternice perimetrium ako široký väz maternice *(ligamentum latum uteri)*, ktorý tvoria dva listy (predný a zadný), medzi ktorými je subperitoneálne väzivo, ktoré je súčasťou parametria.

Ligamentum latum uteri tvorí serózny záves pre vaječníky a vajcovody.

3.1.5. Parametrium

Je to väzivo medzi peritoneálnymi listami ligamentum latum a v okolí maternice. Predstavuje adventíciu v miestach, kde stena maternice nie je krytá perimetriom. Pokračovanie parametria do oblasti krčka maternice sa označuje ako *paracervix*. Parametrium tvorí väzivo, ktoré tvoria zhrubnuté časti endopelvickej fascie, alebo peritoneálne duplikatúry. Toto väzivo je uložené predovšetkým pozdĺž hrán maternice a prechádza medzi obidva listy lig. latum uteri ako pruhy závesného a fixačného aparátu maternice.

3.1.6. Závesný a podporný aparát maternice

Za normálnych okolností leží u stojacej ženy telo maternice horizontálne a v mediánnej rovine. V rámci fyziologickej variability môže byť mierne posunutá stranou (lateropozícia) a pootočená doprava (dextrotorzia). Normálnym variantom (asi 20 % žien) je maternica orientovaná dozadu ku konečníku (retroverzia a retroflexia). Cervix smeruje dorzálne ku kostrči. Pozdĺžna os tela a krčka maternice zvierajú v oblasti isthmu dopredu otvorený tupý uhol asi 100° (anteflexia). Pozdĺžna os maternice a pošvy zvierajú dopredu otvorený tupý uhol 70° až 100° (anteverzia). Náplň močového mechúra a konečníka určujú variabilitu polohy tela maternice. Maternica je za fyziologických podmienok pomerne pohyblivý orgán. Telo maternice vykonáva pohyby v predozadnom smere, pričom rozsah týchto pohybov je ohraničený funkciou fixačného aparátu maternice. Poloha cervixu je pomerne stabilná, keďže cervix je silno fixovaný závesným a podporným aparátom maternice.

Podporný aparát maternice je tvorený svalovinou pánvoného dna, predovšetkým m.pubococygeus a membrana perinei (fascia diaphragmatis urogenitalis inferior).

Závesný aparát maternice tvoria 4 rôzne silné párové väzy v parametriách.

1. *Lig. teres uteri (lig. rotundum)* je oblý väz maternice, ktorý prebieha od rohu maternice cez inguinálny kanál do labium majus pudendi. Tento väz obsahuje významné množstvo svalových vlákien, ktoré sú podobné vláknam v myometriu. Na začiatku tehotenstva má priemer asi 4 mm, ale s postupujúcou graviditou oblý väz hypertrofuje. Napätie tohto väzu vo vyššom štádiu gravidity môže spôsobovať bolesti v slabinách, ktoré môžu vystreľovať do dolných končatín.

2. *Lig. pubocervicale (lig. vesicouterinum)* odstupuje od zadnej plochy symfýzy a popri krčku močového mechúra smeruje na cervix.

3. *Lig. cardinale (lig. transversum cervicis)* je frontálne orientované paracervikálne fibro-muskulárne väzivo v báze lig. latum uteri. Tvorí hlavnú zložku závesného aparátu maternice.

4. *Lig sacrouterinum (lig. rectouterinum)* je silný väz prebiehajúci od krížovej kosti, popri konečníku ku kŕčku maternice, na ktorý sa upína vo výške vnútornej bránky. Väzy protiľahlých strán sa pri konečníku spájajú a obkružujú ho. Vytvárajú laterálne hranice Douglasovho priestoru (excavatio rectouterina).

3.2. Močový mechúr (Vesica urinaria)

Močový mechúr je dutý orgán s bohatou svalovinou, v ktorom sa zhromažďuje moč. Na oboch stranách doň ústia močovody, ktoré odvádzajú moč z obličiek. Dolnú časť močového mechúra (inak hrdlo

močového mechúra) tvorí svalovina, predstavujúca tzv. vnútorný (vôľou neovládateľný) zvierač. Tu takisto začína močová trubica, ktorá prechádza panvovým dnom, a ktorú obklopuje vonkajší (vôli podliehajúci) zvierač. Močový mechúr je uložený na diaphragma urogenitale, za sponou lonovou, a kým nie je naplnený, nepresahuje jej horný okraj. Od lonovej spony ho oddeľuje spatium retropubicum (priestor vyplnený riedkym väzivom). Zadná stena mechúra je v kontakte s klenbou pošvovou a maternicovým hrdlom cez septum vesicovaginale (väzivová platnička). Obe strany mechúra oddeľuje od bočných stien panvy spatium paravesicale. Popisujeme na ňom tieto časti: fundus (báza mechúra), corpus (stredná časť), apex (vrchol smerujúci kraniálne), cervix (zúženie vo funduse, kde začína močová trubica). Trigonum vesicae je trojuholníkovitá oblasť vo funduse mechúra, ohraničená ústiami ureterov a ústím močovej trubice. Ústie ureterov spája plica interureterica – sliznična riasa podložená svalovinou. Medzi ústiami ureterov a vnútorným ústím uretry sú valy tvorené tzv. Bellovými svalmi. Pri zadnom okraji vnútorného ústia uretry je sliznica vyvýšená cievnatým väzivom (tzv. uvula vesicae).

3.3. Vajcovod (tuba uterina seu salpinx)

Vajcovod je svalová trubica spájajúca dutinu panvy z dutinou maternice. Funkciou vajcovodu je počas ovulácie zachytiť uvoľnené vajíčko a preniesť ho do maternice.

Je to párový orgán, dlhý asi 10 cm, hrubý v oblasti isthmu asi 0,2 cm, a v oblasti ampuly 0,5 cm. Smerom k vaječníku sa vajcovod otvára do panvovej dutiny brušným ústim vajcovodu *(ostium abdominale tubae uterinae)*, druhý koniec ústi do dutiny maternice *(ostium uterinum tubae*

uterinae). Voľný koniec je lievikovito rozšírený *(infundibulum tubae uterinae)* a je zakončený 10 až 15 strapcovitými výbežkami *(fimbriae tubae uterinae),* ktoré spájajú vajcovod s vaječníkom. Mediálne od infundibula sú rozšírené dve tretiny vajcovodu *(ampulla tubae uterinae)*. Stena vajcovodu je tvorená 3 vrstvami. Vnútro vajíčkovodov je vystlané sliznicou *(tunica mucosa)*, ktorá je krytá jednovrstvovým epitelom s riasinkami a vytvára bohato sa vetviace záhyby. Riasinky kmitajú smerom k dutine maternice. Svalovú vrstvu *(tunica mucularis)* tvoria tri vrstvy rôzne usporiadanej hladkej svaloviny: vnútorná, cirkulárna a pozdĺžna. Peristaltika svalovej vrstvy a činnosť riasinkového epitelu sa podieľajú na putovaní zygoty k miestu implantácie. Povrch vajcovodu je krytý peritoneom *(tunica serosa)*. Vajcovod je upevnený okružím vajcovodu *(mesosalpinx)*.

3.4. Vaječník (ovarium)

Vaječník je párový orgán mandľového tvaru, uložený intraperitoneálne v malej panve, v plochej prehĺbenine zadnej brušnej steny (*fossa ovarica*), ktorá sa nachádza medzi bifurkáciou *a. iliaca externa et interna*. Po pôrode sa ovarium z oblasti fossa ovarica posúva mierne kaudálne. Vo fertilnom veku ženy je vaječník asi 3 cm dlhý, 2 cm široký a 1 cm hrubý. Váži okolo 10 g. Až do puberty je povrch vaječníka hladký, potom sa po ovuláciách stáva gyrifikovaný, s rastúcimi a vyzrievajúcimi folikulmi vystupujúcimi nad povrch. Hladký lesklý povrch so zhrubnutým väzivovým obalom vaječníka *(tunica albuginea)* možno pozorovať u žien s hyperandrogénnym syndrómom (porcelánový vaječník). Ovárium je fixované k bočnej stene panvy pomocou závesného väzu vaječníkov *(ligamentum suspensorium ovarii), ktorý obsahuje vasa*

ovarica. Od rohu maternice sa tiahne k dolnému pólu ovária *ligamentum proprium ovarii (chorda uteroovarica)*. V stavbe vaječníka rozlišujeme kôru, dreň a strómu. Kôra *(cortex ovarii)* obsahuje folikuly v rôznych štádiách vývoja. V dreni vaječníka *(medulla ovarii)* možno pozorovať bohaté krvné a lymfatické cievy, ako aj nervové vlákna. Stróma vaječníka *(stroma ovarii)* je tvorená väzivom a hladkými svalovými vláknami.

3.5. Cievne zásobenie malej pánvy

3.5.1. Arteriálne zásobenie

Tepnové zásobenie panvy je zabezpečené párovými a nepárovými vetvami brušnej srdcovnice *(aorta abdominalis)*. K nepárovým vetvám patrí *arteria sacralis mediana*, ktorá je pokračovaním aorty za *bifurcatio aortae* (na úrovni L4) a prechádza po facies pelvina ossis sacri, kde končí v *glomus coccygeus*. Vysiela *arteria lumbalis ima*, ktorá anastomózuje s *arteria sacralis lateralis*. Ďalšou vetvou je *arteria rectalis superior*, ktorá je koncovou vetvou *arteria mesenterica inferior*, vyživuje rektum až po *canalis analis*. Ďalšie párové vetvy sú *arteriae ovaricae*, ktoré odstupujú tesne pod odstupom *arteriae renales* na úrovni L2. Arteria ovarica prebieha v *ligamentum suspensorium ovarii* až k ováriu, kde anastomozuje s *ramus ovaicus a. uterinae*. A. *iliaca interna (a. hypogastrica)* vzniká rozdelením arteria iliaca communis na úrovni art. sacroiliaca. Arteria iliaca interna prechádza dorzálne a mediálne, kríži ju spredu ureter a vydáva jednak parietálne, tak aj viscerálne vetvy pre malú panvu. Vetvy a. iliaca interna sú značne variabilné. K párovým vetvám, ktoré zväčša odstupujú z dorzálneho kmeňa, patrí *arteria*

iliolumbalis, ktorá ide pod m. psoas a pod a. iliaca interna laterálne do fossa iliaca. Má vetvy *ramus iliacus* a *ramus lumbalis* (anastomózuje s *arteria circumflexa ilium profunda*, ktorá je vetvou *a. iliaca externa*). Ďalšou vetvou sú *arteriae sacrales laterales* (variabilný počet), ktoré prebiehajú cez *foramina sacralia anteriora* do *canalis sacralis*. Anastomózujú s arteria lumbalis ima. Ďalšími vetvami sú *arteria glutea superior et inferior* a *arteria pudenda interna*. Vetvy a. pudenda interna zásobujú m. ischiocavernosus a m. bulbospongiosus *(a. perinealis)*, labia majora pudendi *(rr. labiales posteriores)*, bulbus vestibuli *(a. bulbi vestibuli)* a klitoris *(a. profunda clitoridis, a. dorsalis clitoridis)*. Z ventrálneho kmeňa odstupuje *arteria umbilicalis*, ktorá je prvou vetvou a. iliaca interna, pričom postnatálne zvyčajne obliteruje a tvorí *plica umbilicalis medialis*. Z jej prvej neobliterovanej časti *(pars patens)* odstupujú *arteriae vesicales superiores*, ktoré zásobujú kraniálne dve tretiny močového mechúra. Ďalej predný kmeň vydáva *arteria vesicalis inferior*, ktorá zásobuje kaudálnu časť močového mechúra. Parietálnymi vetvami sú *arteria obturatoria, arteria uterina, arteria rectalis media*. A. obturatoria prechádza cez *foramen obturatum* medzi aduktormi stehna. Jej významnú vetvu predstavuje r. pubicus, ktorý prechádza cez pecten ossis pubis do anastomózy *s r. obturatorius arteriae epigastricae inferioris (corona mortis)*. A. uterina prebieha v báze ligamentum latum uteri k cervixu, kde sa rozvetvuje, pričom ascendentne prebieha zvlnená pri hrane maternice a descendentne vysiela vetvy *rr. vaginales*, ktoré anastomózujú s *a. vaginalis*. Dôležité je kríženie tejto cievy s ureterom, najmä z chirurgického hľadiska. Ureter prechádza do panvy popod vasa ovarica, následne ponad a. iliaca communis a distálnym smerom i ponad a mediálne od a. iliaca interna, pokým sa nedostane laterálne od ligg.

sacrouterina. Následne prechádza močovod cez tunel v lig. cardinale, a asi 1,5 cm laterálne od cervixu na úrovni vnútornej bránky prechádza pod a. uterina („voda tečie pod mostom“). Následne prechádza mediálne nad prednou vaginálnou klenbou až vchádza do močového mechúra v mieste trigona. Väzivové púzdro *(tunica adventitia)* spája ureter pevne s peritoneom, a preto je pri otvorení retroperitonea močovod na mediálnom liste lig. latum uteri.

A. rectalis medialis je párová tepna zásobujúca rektum, ktorá prebieha nad panvovým dnom smerom k rektu, pričom vysiela *rr. vaginales* pre pošvu.

3.5.2. Venózna drenáž

Venóznu drenáž panvy zabezpečujú žily, ktoré majú zvyčajne rovnaký priebeh ako artérie, ale oproti artériám vytvárajú bohaté venózne spleti. Najvýznamnejšími venóznymi spleťami sú: p*lexus venosus vaginalis, uterinus, vesicalis, rectalis et sacralis*. Tieto splete predstavujú portokaválne anastomózy, ktoré sa uplatňujú pri portálnej hypertenzii, následkom čoho vznikajú hemoroidy. Z plexus venosus rectalis krv odteká cez vena rectalis superior, vv. rectales inferiores, v. mesenterica inferior do vena porte. Anastomózou vena rectalis superior sú venae rectales mediae, ktoré idú do vena iliaca interna a potom do vena cava inferior (portokaválna spojka).

Venózne splete panvy vytvárajú anastomózy s *plexus venosi vertebrales externi et interni*, ktoré predstavujú možnosť šírenia infekcie, alebo nádorových procesov z malej panvy až do mozgu.

Žilová drenáž maternice je zabezpečená cez plexus venosus uterinus, ktorá prebieha pri hrane maternice, prevažne v báze ligamentum latum

uteri, pričom anastomózuje s plexus venosus vaginalis.

Vena *ovarica dextra* ústi priamo do *vena cava inferior*, pričom *vena ovarica sinistra* ide do *vena renalis sinistra*.

4. TERMINOLÓGIA A KLASIFIKÁCIA

Základnou premisou pre komunikáciu a pre stanovenie správnych indikácii k laparoskopickému výkonu je poznanie a používanie jednotnej terminológie. Na diferenciácu jednotlivých typov laparoskopickej hysterektómie bola navrhnutá celá rada klasifikačných systémov. Je však dôležité, aby sa na danej klinike používala jednotná klasifikácia.

Laparoskopická hysterektómia je všeobecný termín, ktorý zahŕňa laparoskopické postupy, ktoré urýchľujú vaginálnu hysterektómiu, ako aj endoskopické postupy, pri ktorých je hysterektómia vykonaná kompletne laparoskopicky. Pomer laparoskopickej a vaginálnej preparácie závisí od lokalizácie a rozsahu patologického procesu v malej pánve, individuálnych fyzických parametrov pacientky a v neposlednej rade i na znalostiach a zručnosti (know-how and skills) operatéra v oblasti laparoskopickej a vaginálnej operatívy. Laparoskopická hysterektómia teda zahŕňa celé spektrum operačných výkonov pri ktorých je v rôznom pomere spojená laparoskopia s hysterektómiou /18, 19, 20/.

4.1. Definície

V prípade, že indikácia na vaginálnu hysterektómiu nie je úplne jasná, možno laparoskopiu použiť len na diagnostické účely. Práve laparoskopia umožňuje presnejšie sa rozhodnúť pre daný typ hysterektómie, ako aj získať pri videoinšpekcii prehľad v dutine brušnej.

4.1.1. Diagnostická laparoskopia a vaginálna hysterektómia

V prípade využitia laparoskopie len na diagnostické účely, ak nie je indikácia na vaginálnu hysterektómiu jednoznačná, hovoríme o nultom stupni (Typ 0) laparoskopicky asistovanej vaginálnej hysterektómie. Tento typ laparoskopickej hysterektómie klasifikácia podľa Garryho, Reicha a Liu neuznáva /21, 22, 23/.

4.1.2. Laparoskopicky asistovaná vaginálna hysterektómia (LAVH)

V laparoskopickej fáze sa podväzujú vajcovody, oblé väzy, ovarické cievy. Disekcia a stiahnutie nadol vezikouterinnej pliky sa vykonáva v laparoskopickej fáze. Maternicné tepny, kardinálne a sakrouterinné väzy sa podväzujú z vaginálneho prístupu. Extirpácia maternice a sutúra pošvy prebieha vaginálnou cestou /24/.

4.1.3. Laparoskopická hysterektómia (LH)

Definuje ju vykonanie ligatúry materničných artérii z laparoskopického prístupu. Disekcia kardinálnych, uterosakrálnych väzov, otvorenie pošvy, extirpácia maternice ako aj sutúra pošvy môže prebehnúť laparoskopickou, alebo vaginálnou cestou /9, 25/.

4.1.4. Totálna laparoskopická hysterektómia (TLH)

Je laparoskopickou verziou abdominálnej hysterektómie. Zahŕňa kompletnú laparoskopickú disekciu maternice od jej fixačných a závesných štruktúr. Sutúra vagíny prebieha laparoskopickým intra- alebo extrakorporálnym uzlením /9/.

4.1.5. Totálna intrafasciálna laparoskopická hysterektómia (TILH)

Lee predstavil v roku 1997 novú operačnú techniku TILH ako modifikáciu totálnej laparoskopickej hysterektómie /26/. Využíva už Aldridgeom popísaný intrafasciálny spôsob disekcie pericervikálnych tkanív v priebehu klasickej abdominálnej hysterektómie /27/. Lee považuje TILH za operáciu, ktorá je rýchlejšia a bezpečnejšia ako TLH. Udáva, že jednou z výhod TILH je zachovanie anatomických štruktúr panvového dna. Rovnako nie je skrátená ani dĺžka pošvy. Tieto faktory môžu priaznivo ovplyvňovať sexuálny život pacientiek a pôsobiť ako preventívny faktor prolapsu (orgánov panvy) rodidiel /28/.

4.1.6. Laparoskopická supracervikálna hysterektómia (LSH, LASH)

Táto operačná technika začala prežívať renesanciu po zverejnení štúdie o poklese orgazmickej schopnosti u žien po totálnej hysterektómii /29, 30, 31, 32/. Oblé väzy, vajcovody, ako aj vlastné väzy vaječníkov sú ligované z laparoskopického prístupu. Laparoskopicky sú otvorené oba

listy širokého väzu a močový mechúr sa stiahne nadol. Následne po ligovaní uterinných artérií sa cervix amputuje pod úrovňou vnútornej bránky. Predná pubocervikálna fascia a cervix sa sutúrujú spolu a korpus uteri sa z dutiny brušnej extirpuje pomocou morcelatora, alebo cez zadnú klenbu pošvy /33/.

Jenkins vo svojom súhrnnom článku uvádza, že neexistujú relevantné dôkazy, ktoré by poukazovali na benefity laparoskopickej supracervikálnej hysterektómie /34, 35/.

4.1.7. Laparoskopická intrafasciálna supracervikálna hysterektómia (CISH, Semmova operačná technika)

Táto laparoskopická operačná technika bola popísaná Kurtom Semmom v Nemecku, najprv ako abdominálna operácia, neskôr i ako laparoskpická operácia. Cieľom Semmovej operačnej techniky je vykonanie intrafasciálnej hysterektómie bez otvorenia pošvy s použitím špeciálneho inštrumentária vyvinutého Kurtom Semmom. Ďalším zámerom je neporušiť integritu panvového dna a závesných štruktúr pri súčasnej profylaxii karcinomu krčka maternice pomocou vyťatia endocervixu /36, 37/.

4.1.8. Laparoskopicky asistovaná Döderleinová hysterektómia (LADH)

S myšlienkou uplatnenia Döderleinovej techniky vaginálnej hysterektómie v priebehu LAVH prišli Say a neskôr Garry a Hecz /38, 39/. Základným predpokladom tejto vaginálnej operačnej metódy je

vykonanie iba prednej kolpotómie a vpáčenie fundu maternice do incízie. Následne sa ligujú maternličné tepny a maternica sa extirpuje bez porušenia spojenia sakrouteriných väzov k zadnej klenbe pošvy. Táto operačná technika je pomerne jednoduchá, ľahko osvojiteľná, a v porovnaní s inými technikami laparoskopickej hysterektómie má menej rizík /40/.

4.1.9. Vaginálne asistovaná laparoskopická hysterektómia (VALH)

Autor tohto operačného postupu popisuje jeho výhodnosť najmä pri veľkých myomatozných materniciach. Výkon sa začína vaginálnou časťou. Začína sa cirkulárnou incíziou okolo cervixu, močový mechúr sa vysunie nahor, následne sa otvorí vezikouterinná plika a Douglasov priestor, resekujú sa sakrouterinné a kardinálne ligamenta s ligáciou vasa uterina. Potom sa krčok maternice vtlačí do brušnej dutiny a pošva sa uzavrie pokračujúcim stehom. V laparoskopickej fáze sa po vytvorení pneumoperitonea resekujú horné partie závesného aparátu. Po kompletnej skeletizácii uteru nasleduje morselácia pomocou makromorcelátora. Roushdy a kol. popisujú úspešné vykonanie VALH u 16 pacientiek s veľkou myomatóznou maternicou s hmotnosťou od 750 do 2500 g /41,42/. Výhody tejto techniky oproti otvorenej operácii sú podobné ako u ostatných laparoskopických technikách /43/.

4.1.10. Laparoskopická radikálna vaginálna hysterektómia (LARVH)

V laparoskopickej fáze kombinuje panvovú lymfadenektómiu, preparáciu ureterov, panvových ciev v preformovaných paravezikálnych a pararektálnych priestoroch retroperitonea. Vo vaginálnej fáze nasleduje modifikovaná radikálna vaginálna hysterektómia podľa Schauta /44/. Podľa radikality vaginálnej časti sú dve základné varianty:

- LAVRH Schauta-Amreich odpovedajúca vaginálnou komponentou radikalite typu Piver 3
- LAVRH Schauta-Stoeckel odpovedajúca vaginálnou komponentou radikalite typu Piver 2.

Výsledky LARH sú porovnateľné s výsledkami štandardnej „otvorenej“ abdominálnej radikálnej operácie /45/.

4.1.11. Totálna laparoskopická radikálna hysterektómia (TLRH)

Je to laparoskopická obdoba abdominálnej operácie podľa Wertheima – Meigsa, pričom posledné publikácie referujú o porovnateľných onkologických výsledkoch /46, 47, 48/.

4.1.12. Laparoskopická panhysterektómia podľa Ostrzenského (OLPH)

Pri tejto laparoskopickej hysterektómii sa využíva kombinácia monopolárnej koagulácie a stehovej techniky. Ostrzenski vo svojej

prospektívnej observačnej štúdii popisuje túto novú metodiku ako totálnu laparoskopickú hysterektómiu s profylaktickou, retroperitoneálnou zadnou kuldoplastikou a suspenziou vaginálneho kýpťa pomocou stehovej techniky. Zároveň sa vykonáva záves pošvového vrcholu zošitím rektálnej a paravaginálnej fascie spolu so sakrouterinnými ligamentami a pripojením k zadnej pošvovej stene a k ligamentum cardinale. Ostrzenski diferencuje povrchové a hlboké zložky sakrouterinných väzov, a preto sutúru hlbokej zložky sakrouterinných väzov a rekto-paravaginálnych fascií vykonáva retroperitoneálne. Povrchovú zložku sakrouterinných väzov pripája sutúrou k zadnému okraju pošvy, ale už extraperitoneálne. Význam tejto pomerne zložitej fixácie prikladá autor tomu, že ide o významnú prevenciu prolapsu vaginy /49/.

4.1.13. Chakravortyho laparoskopická hysterektómia (CHLH)

Tento výkon kombinuje supravaginálnu amputáciu maternice vykonanú z laparoskopického prístupu a konizáciu či amputáciu hrdla maternice /50/.

4.1.14. Roboticky asistovaná laparoskopická hysterektómia (RALH)

Ide o totálnu laparoskopickú hysterektómiu pri ktorej je využitý operačný robot. Nezhat v Standfordskej štúdii poukazuje na signifikantne

dlhší operačný čas pri RALH (276 minút) ako pri TLH (206 minút). Ostatné sledované premenné (krvná strata, dĺžka hospitalizácie a pooperačné komplikácie) nevykazovali medzi sledovanými súbormi signifikantnné rozdiely. Potenciál robotickej laparoskopie vidí Nezhat v diaľkovo riadenej telechirurgii, ako aj v zlepšení výuky laparoskopickej chirurgie /51/. Payne vo svojej štúdii poukazuje na dlhší operačný čas pri RALH, ako pri TLH, avšak pri porovnaní posledných 25 prípadov RALH a TLH poukazuje na signifikantne kratší operačný čas pri RALH (92,4 minút vs 78,7 minút). Pravdepodobne to súviselo s väčšou praxou v robotickej laparoskopii ku koncu štúdie. Výsledky štúdie preferujú RALH, keďže štatistická analýza dokázala, že pri RALH je signifikantne nižšia krvná strata, kratšia hospitalizácia ako aj nižšie riziko konverzie na laparotómiu /52/.

4.2. Klasifikačné metódy

Existujúce klasifikačné systémy vychádzajú z merania špecifických klinických údajov alebo nákladov na operačný výkon, ktorý možno porovnávať s inou merateľnou operačnou metódou. Piver použil ako prvý anatomickú stratifikáciu na klasifikáciu radikálnej hysterektómie /53/. Klasifikačný systém podľa Pivera bol validizovaný s pooperačnými výsledkami v podobe prežívania pacientok. Táto logická a prístupná metóda, nespĺňa všetky predpoklady pre klinicky relevantné hodnotenie parametrov, ako sú komplikácie, pooperačná bolestivosť a spokojnosť pacientiek.

Doterajšie klasifikačné systémy laparoskopickej hysterektómie sú založené na princípe posudzovania resekovaných anatomických

štruktúr pod priamou endoskopickou kontrolou. Rozsah anatomickej preparácie možno jednoducho kvantifikovať a vzťahovať k eventuálnemu stupňu a rozsahu perioperačných komplikácií. Prehľad klasifikácii laparoskopickej hysterektómie založený na prístupe k anatomickým štruktúram maternice, cievnych zväzkov a podporného aparátu je uvedený v tabuľke 1. a 2. /54/.

Je viacero dôvodov pre rešpektovanie uvedených spôsobov hodnotenia laparoskopických hysterektómií. Príkladom je jedna z možných komplikácií laparoskopickej hysterektómie, a to poranenie močového mechúra, ktoré sa môže vyskytnúť v priebehu laparoskopickej alebo vaginálnej fázy laparoskopickej hysterektómie. Klasifikácia laparoskopickej hysterektómie navrhnutá Johnsom a Diamondom je kritizovaná pre zaradenie diagnostickej laparoskopie a následnej vaginálnej hysterektómie ako typ 0. Tento postup môže byť užitočný na vylúčenie kontraindikácií na vaginálnu hysterektómiu, ale napriek tomu nie sú dôvody na jeho označovanie za stupeň laparoskopickej hysterektómie dostatočné.

Prvým anatomicky definovaným diferenciačným bodom sú ovarické cievy. Všetky uvedené klasifikačné systémy však uznávajú ako najviac rozlišujúci bod preparáciu materničných ciev. Táto časť operácie je najťažším a najkritickejším miestom celej operácie.

Klasifikácia laparoskopickej hysterektómie uvedená Garrym, Reichom a Liu v roku 1994 dobre odlišuje jednotlivé typy laparoskopických hysterektómií /obr. 1, 2, 3, 4, 5/.

Obr. 1 LAVH

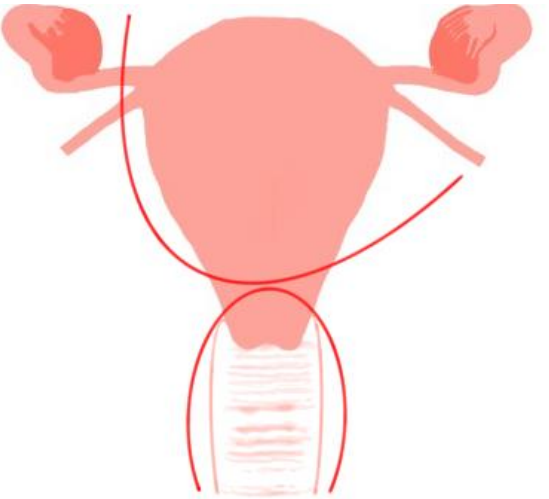

Obr. 2 LH

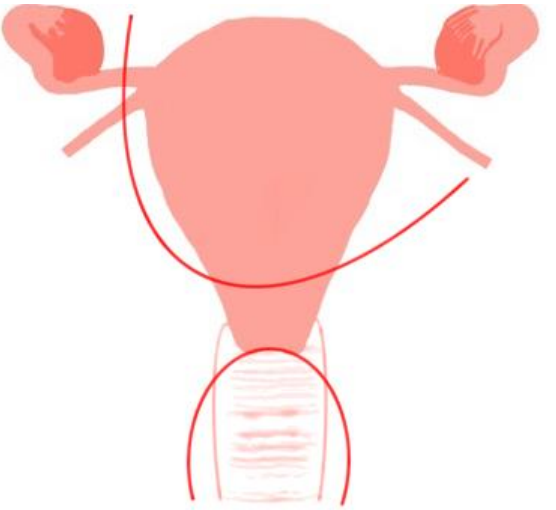

Obr. 3 TLH

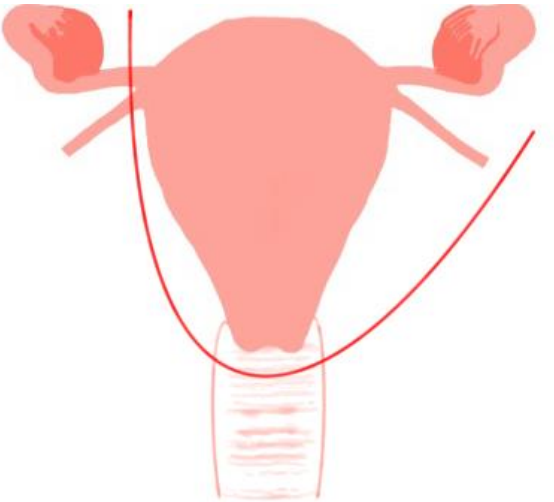

Obr. 4 LSH

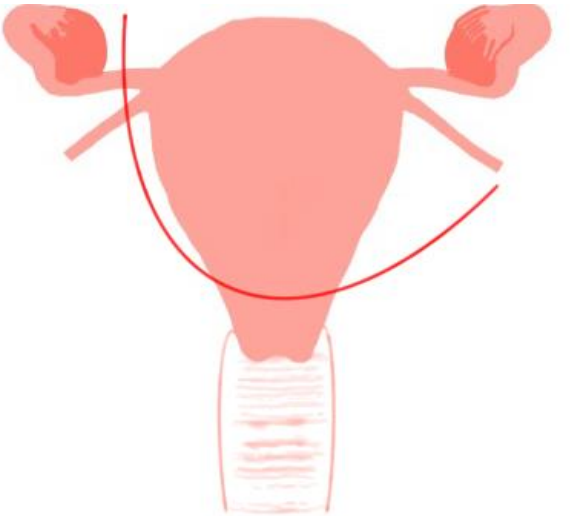

Obr. 5 Rozšírená laparoskopická hysterektómia

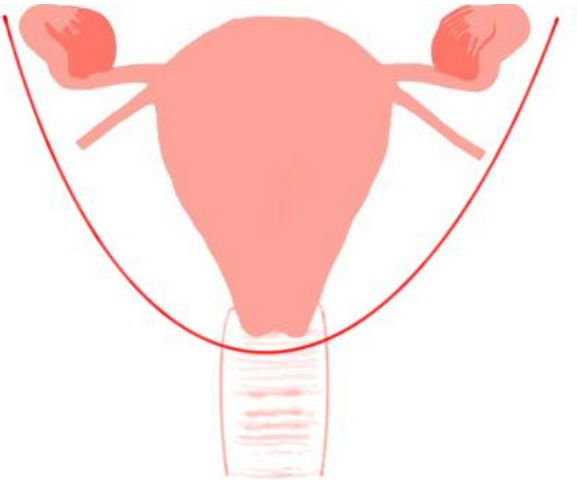

Klasifikačný systém podľa Munroa a Parkera (typ I–IV) rozlišuje rozsah ligatúry a. uterina a jej vetiev, označuje vzťah k mechúru a jeho disekciu, popisuje zadnú kolpotomiu, a v konečnom dôsledku rozlišuje rozsah disekcie závesného aparátu.

Tab.1 Klasifikačné systémy LH založené na posudzovaní anatomických štruktúr orgánov malej pánvy

Johns a Diamond	
Typ 0	Diagnostická laparoskopia a VH
Typ 1	Laparoskopická adheziolýza alebo excízia ložísk endometriózy
Typ 2	Laparoskopická uni- alebo bilaterálna adnexektómia
Typ 3	Zosunutie močového mechúra
Typ 4	Laparoskopická ligatúra uterinných ciev
Typ 5	Predná alebo zadná kolpotómia
Munro a Parker (typ 0-5 podľa Johnsa a Diamonda označený *)	
Typ 0*	tento typ neuznáva
Typ 1*	Typ 0: laparoskopická preparácia pred VH
Typ 2*	Typ I: disekcia až k a. uterina bez jej preparácie
Typ 3*	Typ II: typ I + oklúzia uterinných ciev
Typ 4*	Typ III: typ II + disekcia časti závesného aparátu
Typ 5*	Typ IV: typ II + celý komplex zavesného aparátu
Garry, Reich a Liu (typ 0-5 podľa Johnsa a Diamonda)	
Typ 0*	tento typ LH neuznáva
Typ 1*	VH laparoskopicky asistovaná
Typ 2*	LAVH
Typ 3*	Laparoskopická hysterektómia
Typ 4*	Totálna laparoskopická hysterektómia
Typ 5*	Rozšírená hysterektómia

Tab. 2 Klasifikačný systém LH (Apro, Bruhat)

Staging laparoskopicky asistovanej vaginálnej hysterektómie podľa Apro	
Typ 0	Diagnostická laparoskopia + VH
Typ 1	Disekcia tkanív rohu uteru, ovariálnych ligament + VH
Typ 2	Laparoskopická adheziolýza + VH
Typ 3	Zosunutie močového mechúra + VH
Typ 4	Koagulácia uterinných ciev + VH
Typ 5	Otvorenie pošvy + VH
Staging laparoskopicky asistovanej vaginálnej hysterektómie podľa Bruhata	
Typ I	Preparácia adnexálnych a chordálnych štruktúr
Typ II	Preparácia vezikouterinnej pliky a materničných ciev
Typ III	Preparácia štruktúr hrdla a iniciálne otvorenie pošvy

Klasifikácia AAGL (American Association of Gynecologic Laparoscopists) skôr zodpovedá vedeckým cieľom, ale pre klinickú prax je príliš zložitá a mohla by na klinikov pôsobiť konfúzne /55/.

4.3. Terminológia

V súvislosti so zavedením laparoskopickej hysterektómie do klinickej praxe má používaná terminológia priamu spojitosť s predchádzajúcimi klasifikačnými schémami. Jednotlivé operačné spôsoby laparoskopickej hysterektómie sú často označované menami ich autorov (tab.3).

Tab. 3 Prehľad typov LH označených menami autorov

Supracervikálny typ operácie	Semm, Mettler, Donnez, Nisolle, Ewen
Supracervikálny typ operácie kombinovaný s konizáciou	Chakravorty
Laparoskopická hysterektómia s plastikami	Ostrzensky
Totálna laparoskopická hysterektómia	Chapron, Dubuisson, Hunter, Koh
Laparoskopicky asistovaná vaginálna hysterektómia	Smith, Döderlein, Garry, Phipps, Vessey
Laparoskopická hysterektómia spojená s lymfadenektómiou	Dargent, Childers, Querleu, Nezhat, Mettler

5. OPERAČNÁ TECHNIKA

Ďalším rozlišovacím znakom je druh použitej operačnej techniky:

- Koagulačná technika
  - Bipolárna
  - Monopolárna
  - Laserová
  - Ultrazvuková /56/
- Staplery a klipy /57/
- Ligatúry a sutúra ihlou (intrakorporálne a extrakorporálne uzlenie)
- Slučka (endoloop) /58/
- Inštrumentárium
  - Jednorázové /59/
  - Sterilizovateľné /60/
- Inzercia primárneho trokáru bez predchádzajúcej insuflácie /61/

5.1. Elektrochirurgia

5.1.1. Monopolárna elektrochirurgia

Pri monopolárnom systéme elektróny prúdia od elektrochirurgickej jednotky do aktívnej elektródy (pracovný inštrument), ďalej cez tkanivo k neutrálnej elektróde a späť do elektrochirurgickej jednotky. Monopolárny prúd je potenciálne nebezpečný, pretože časť elektrónov prechádza tkanivom neznámym spôsobom. Výsledkom je riziko elektrického popálenia aj na vzdialených miestach od aktívnej elektródy. Moderné generátory toto riziko

minimalizujú. Monopolárna chirurgia sa využíva na: rez (nemodulovaný prúd), koaguláciu (modulovaný prúd) a zmiešaný prúd (blended) na koaguláciu a rez. Koagulačný prúd (modulovaný) je charakterizovaný intermitentnými periódami aktivity a spôsobuje dehydratáciu buniek a koaguláciu proteínov a výsledkom je hemostáza. Monopolárna časť vysokofrekvenčného prístroja má výstup 0-120 W pre koaguláciu, resp. 0-300 W pre rez. Účinkom vysokofrekvenčného prúdu na tkanivo môže byť desikácia, koagulácia, fulgurácia. Charakterizuje ho vysoká voltáž a nízky prúd. Koagulácia prebieha dotykom alebo sprayom. Prúd využívaný na monopolárny rez (nemodulovaný) je kontinuálny prúd elektrónov rýchlo zvyšujúci intracelulárnu teplotu, ktorá spôsobuje explóziu buniek. Energia sa koncentruje na hranách a hrotoch inštrumentov. Rez sa realizuje bez dotyku s tkanivom. Zmiešaný (blended) prúd je kombinácia rezu a sprayovej koagulácie.

Výhoda: jednoduché a rýchle použitie.

Nevýhoda: možnosť termálneho poškodenia aj na vzdialených miestach /62/.

5.1.2. Bipolárna elektrochirurgia

Pri bipolárnej koagulácii vysokofrekvenčný prúd prechádza z jedného pólu bipo-lárneho inštrumentu (branža klieští) cez tkanivo do druhého pólu (druhá branža). K neutrálnej elektróde prúd neprechádza. Tým, že je jasná cesta elektrónov, je minimálne riziko elektrického popálenia. Vzhľadom na to, že samotná koagulácia prebieha zvýšením teploty v tkanive, existuje riziko termického popálenia v blízkom okolí. Preto je potrebné energiu aplikovať v krátkych intervaloch, s nízkou

voltážou a v bezpečnej vzdialenosti od vulnerabilných štruktúr. Irigácia taktiež prispieva „ochladením“ k zníženiu termického efektu. Bipolárna koagulácia je najvhodnejšia na koaguláciu ciev (sealing) s minimálnym traumatickým efektom.

V gynekologickej laparoskopickej elektrochirurgii sa využívajú bipolárne forcepsy s branžou cca. 3mm. Tvar aktívnych branží je rôzny. Oválne perforované konce efektívne koncentrujú energiu, zvyšujú vizualizáciu koagulovaného tkaniva pri uzávere cievy. Mikropinzety sú používané na precíznu bodovú koaguláciu. Quadripolárne systémy minimalizujú laterálny termálny efekt. Bipolárnu koaguláciu aktivizuje operatér nožným spínačom, alebo sa využíva systém automatickej aktivácie po dotyku s tkanivom (autoštart). Moderné systémy majú zabudované ampérmetre signalizujúce ukončenie koagulácie. Sú ponúkané kombinované inštrumenty umožňujúce uchopovanie, preparáciu a pretínanie tkaniva.

Pri bipolárnom reze sú využívané inštrumenty v tvare L-háčika, ihly alebo bipolárne nožnice. Vykazujú precízny rez a dokonalú vaporizáciu.

Výhody: ľahká dostupnosť, relatívna bezpečnosť, jednoduché použitie.

Nevýhody: riziko prehriatia a vytvorenia nestabilného koagula alebo podhriatia s inkompletnou koaguláciou, možné termálne poškodenie okolia /62/.

5.1.3. Vysokofrekvenčná bipolárna koagulácia – The LigaSure vessel sealing system

Je to revolučný hemostatický systém pracujúci na princípe premeny kolagénu v cievnej stene a vytvorení permanentného uzáveru. Pri systéme dochádza k optimálnej kombinácii tlaku a energie, ktoré zabezpečujú dokonalé zlepenie cievy priemeru až 7 mm. Systémom sa v tkanive preformuje kolagén a elastín a vytvorí sa zóna zlepenia (seal zone). Efekt sa sústreďuje na cieľové tkanivo s minimálnym termálnym ovplyvnením okolia. Pevnosť uzáveru dosahuje pevnosť klipovania a sutúry. Používajú sa laparoskopické inštrumenty na uzáver (LigaSure Lap) alebo kombinované na uzáver a prerušenie (LigaSure Atlas). Na podobnom princípe pracuje aj systém Biclamp, avšak pracovné nástroje sú sterilizovateľné. Tento systém je veľmi efektívny, rýchly a bezpečný pri skeletizácii maternice, ale aj preparácii tkanív, ktoré ležia v blízkosti zraniteľných štruktúr.

5.2. Laser

Laser (Light Amplification by Stimulated Emission of Radiation) je zdroj monochromatického svetla, ktorý vznikne umiestnením zosilňovača svetla do optického rezonátora s príslušnou vlnovou dĺžkou. Existujú tri formy lasera používaného v endoskopickej chirurgii: - CO2 laser, -Nd: YAG-laser, -KTP-lasery. Nd: YAG laser, argónový laser a KTP laser sa používajú na rezanie a koaguláciu. Laser sa využíva najmä na ostrú preparáciu pri pokročilej adheziolýze, salpingoneostómii, fimbrioplastikách, evaporizácii endometriálneho ložiska. Takisto sa môže použiť pri drillingu kortexu ovária pri endoskopickej terapii sterility.

5.3. Kinetická chirurgia - Kinetic surgery

5.3.1. Harmonický skalpel - Harmonic scalpel: ULTRACISION

Systém využívajúci na rez a koaguláciou ultrazvukovú energiu. Elektrická energia je konvertovaná piezoelektrickým kryštálovým systémom na mechanickú energie. Poskytuje atraumatickú disekciu a hemostázu bez rizika elektrického poškodenia. Minimálne termálne poškodenie, bezpečnosť v blízkosti vitálnych štruktúr pri zachovaní dostatočnej vizualizácie poľa sú hlavné prednosti tohto systému. Systém je menej efektívny v porovnaní s elektrochirurgiou, ale bezpečnosť prevyšuje túto nevýhodu. Systém pôsobí troma efektmi: kavitácia, koaptácia/koagulácia, rez. Hranica medzi rezom a koaguláciou je v rukách operatéra a závisí od napätia, ostrosti čepele inštrumentu, napätia a pevnosti uchopenia tkaniva.

5.3.2. SonoSurg- The total ultrasonic cutting and coagulation solution

SonoSurg generátor premieňa elektrickú energiu na ultrasonické vibrácie pracovného inštrumentu. Nežiaduce vedľajšie efekty elektrochirurgie (poškodenie, dym a prechod elektrického prúdu pacientom) sú eliminované. Koagulácia a rez sa objavujú v tom istom čase. Procedúra prebieha rýchlo a hemostáza nastupuje simultánne. Multifunkčné inštrumenty redukujú operačný čas. V kombinácii s vysokofrekvenčnou elektrochirurgickou jednotkou je možné

ultrazvukový inštrument použiť na koaguláciu v prípadoch neočakávaného krvácania.

5.4. Endoskopické šitie

5.4.1. Sutúra a uzlenie

Laparoskopické šitie a uzlenie sú neoddeliteľnou súčasťou pokročilej operačnej laparoskopie. Vývoj laparoskopických techník a inštrumentária prechádzal obdobím diagnostickej laparoskopie cez fázu tzv. „jednoručnej“ laparoskopickej chrirugie k fáze dvojručného laparoskopického operovania. Posledná fáza vývoja je potencovaná rozšírením robotizácie v laparoskopii a umožňuje zaradiť princípy laparoskopického šitia do subšpecializácii laparoskopickej operatívy. Laparoskopické šitie a uzlenie si vyžaduje dostatočnú zručnosť. Túto skutočnosť je možné uľahčiť implementovaním princípov šitia pri otvorenej chirurgii do laparoskopie. Rozumieme tým pozíciu operatéra, naloženie pracovných portov, inštrumentárium, realizáciu incízií a prácu s ihlou v sagitálnej rovine. Niektoré pracoviská využívajú princípy Kohovej laparoskopickej sutúry vo vertikálnej zóne, ale v zrkadlovom obraze (C. H. Koh : Laparoscopic Suturing in the Vertical Zone). Operatér stojí vľavo pri pacientke a sutúra je vedená z dolného pólu incízie k hornému. Ide o dvojručnú chirurgiu kopírujúci princípy laparotomickej sutúry. Ihla rotuje v sagitálnej resp. vertikálnej rovine okolo osy ihelca. Tento spôsob sa vyznačuje univerzálnosťou a umožňuje aplikáciu princípov mikrochirurgie do laparoskopie. Výsledkom zvládnutia tejto techniky je jej využitie pri laparoskopickom riešení viscerálnych komplikácii (cystotómia, enterotómia) bez nutnosti

konverzie. Ekonomizácia pohybov a ich plynulosť tvoria bezchybnú a rýchlu techniku použiteľnú v každej situácii.

Pri laparoskopickom šití okrem umiestnenia pracovných portov je dôležitý typ uzáveru troakáru. Kovová gulička alebo „trumpetový“ systém môžu pri extrakorporálnom uzlení preťať vlákno. Tvar čeľuste ihelca a eventuálne jej ohnutie uľahčuje natočenie ihly do správneho smeru, limituje pevnosť úchopu ihly a uľahčuje intrakorporálne uzlenie.

Najstarším systémom používaným v laparoskopii na ligáciu je endoloop. Je to slučka s preformovaným kĺzavým uzlom, ktorá sa doťahuje okolo tkanivovej štruktúry za účelom hemostázy alebo aproximácie.

Zavedenie ihly do dutiny brušnej (zahnutú, rovnú, ski ihlu) sa robí rôznym spôsobom. Najčastejšie ihlu zavádzame cez 10 –12 mm pošvou trokáru. Ak potrebujeme zaviesť väčšiu ohnutú ihlu (CT 1) používame metódu Clarka a Reicha. Ihlu zavedieme priamo cez incíziu bez použitia trokáru.

Laparoskopické šitie využíva jednotlivé alebo pokračujúci steh. Podľa spôsobu uzlenia v laparoskopii hovoríme o extrakorporálnom a intrakorporálnom uzlení. Extrakorporálna metóda je jednoduchšia. Po naložení stehu je vlákno (s alebo bez ihly) vytiahnuté a uzlené extrakorporálne. Robíme Roederov alebo polovičný kĺzavý uzol, ktorý doťahujeme pomocou zavádzača. V prípade pokračujúcej sutúry je možné použiť semi-extrakorporálny ukotvujúci uzol (jamming anchor knot). Pokračujúcu sutúru je doporučené ukončiť intrakorporálnym Aberdeenskym uzlom. Intrakorporálne uzlenie je náročnejšie na zručnosť operatéra. Je určené pre fragilné tkanivá, pri mikrochirurgii a využíva kĺzavé (slip knot), konvertibilné (square/slip knot) alebo pevné

(cinch knot) uzly. Pevné nekĺzavé uzly sú vhodné na priblíženie okrajov incízie, ktoré sú pod ťahom (myomektómia).

Výhody: precízna aplikácia, stabilita, bezpečnosť.

Nevýhody: zvrašťovanie šitého tkaniva, možnosť zachytenia iných štruktúr do uzla, časová náročnosť.

5.4.2. Endostitch

Alternatívny inštrument pre laparoskopickú sutúru je Endostitch™ (Tyco U.S. Surgical corp.) 10 milimetrový inštrument používa dvojhrotovú ihlu a v jej centre je ukotvené absorbovateľné alebo neabsorbovateľné vlákno. Obojstranne účinkujúca čelusť umožňuje transfer ihly zo strany na stranu. Tým sa vytvára pokračujúci steh. Odpadá potreba prechytávania a nastavovania ihly a tým je šitie jednoduchšie a rýchlejšie. Uzlenie môže byť intra- aj extrakorporálne. Inštrument sa využíva na priblíženie tkaniva (myomektómia, peritonealizácia), reparáciu enterotómie a cystotómie a na laparoskopickú kolposuspenziu sec. Burch.

5.5. Stapling

5.5.1. Stapler

Opakovane použiteľný inštrument pre mechanické svorkovanie a rez. Najčastejšie používané sú Multifire Endo-GIA (USSC) a Endopath ETS (Ethicon Endo-Surgery). Inštrument umiestňuje tri rady titanových svoriek na každú stranu reznej línie. Biela kartridž so svorkami výšky

2,5mm je určená na stapling vaskulárnych štruktúr. Modrá kartidž s výškou svoriek 3,5mm je určená pre ostatné tkanivá. Dĺžka svorkovanej línie závisí od kartridže (30, 45 alebo 60 mm). Dôležitým predpokladom pre použitie v gynekologickej operatíve napr. LAVH, je identifikácia priebehu ureterov. Rutinná disekcia ureterov nie je nevyhnutná. je rezervovaná pre prípady s endometriózou a adhéziami. Ak odstraňujeme adnexa nakladá sa stapler na infundibuloplevický väz a na uteroinguinálnu chordu súčastne alebo oddelene. V prípade zachovania adnex je stapler bilaterálne nakladaný na proximálny koniec uteroinguinálnej chordy a na uteroovariálny väz. Tým pretíname uteroadnexálne junkcie. Pokračujeme otvorením vezikuterinnej pliky a zosunutím močového mechúra.

Ak sa rozhodneme aj pre stapling uterinných ciev je nevyhnutná dôkladná skeletizácia uterinných ciev z ventrálnej strany po zosunutí močového mechúra. Máme na zreteli, že vzdialenosť ureteru od hrany cervixu je 20 - 25 mm a stapler má šírku 12 mm. Po dôkladnej skeletizácii uterinných ciev a odsunutí uretrov laterálne nakladáme bilaterálne staplery cez suprapubický port. Nepokračujeme na kardinálne a sakrouteriné väzy, pretože výsledkom býva zúženie pošvy s dyspareuniou. Výkon je dokončený vaginálne. Za účelom minimalizovania možnosti poškodenia ureterov McMaster-Fay zavádza stapler cez umbikálny port. Optika sa presúva do ipsilaterálneho portu. Iní doporučujú najprv otvoriť prednú a zadnú vaginálnu klenbu. Zabrániť úniku pneumoperitonea. Stapler je potom naložený na skeletizované uterinne cievy a postranné vaginálne klenby.

Prípadnú hemostázu svorkovanej línie robíme bipolárnou koaguláciou. Monopolárna koagulácia nie je vhodná pre možné šírenie elektrickej energie po svorkách.

Výhody: rýchla aplikácia, jednoduché použitie.

Nevýhody: vysoká cena, nebezpečie poškodenia okolia, zlyhanie hemostatického efektu s krvácaním.

5.6. Uterinný manipulátor

Uterinný manipulátor je esenciálnym inštrumentom pri disekcii anatomických štruktúr v oblasti malej pánvy. Kritickou fázou laparoskopickej hysterektómie je disekcia uterinných ciev a kardinálnech ligament. Je to miesto najčastejších termických a mechanických lézií ureterov. Kolpotomizér prispieva k bezpečnosti tejto fázy. Kraniálnym tlakom proti fornixu pošvy kolpotomizér zväčšuje vzdialenosť medzi ureterom a hranou cervixu. Koagulácia a disekcia je bezpečná /63-66/.

Existuje celá rada uterinných manipulátorov (Koh, Mangeshikar, Clermont-Ferrand, Endopath, Vcare). Každý z manipulátorov má svoje prednosti. Rozdiely sú najmä v rozsahu možnosti manipulácie s maternicou.

Zloženie uterinných manipulátorov je v podstate uniformné s malými modifikáciami, pričom základnými časťami sú samotný manipulátor, ktorý sa zavádza do dutiny maternice, ďalej s kolpotomizéra (chlopňa, alebo lievik, ktorý obkružuje cervix), a nakoniec z kolpopneumooklúdera, ktorý zabraňuje strate pneumoperitonea po kolpotómii.

Napriek nesporným výhodám je použitie uterinného manipulátora kontroverzné v dvoch situáciach. Poprvé pri endometriálnom karcinóme, kde sa musíme obávať šírenia nádorových buniek do peritoneálnej dutiny. Druhou kritickou situáciou sú stavy, keď je pri cervikálnom karcinóme prítomná pyometra a inzeria uterinného manipulátora mohla spôsobiť vtlačenie hnisu do dutiny brušnej.

Pri zavádzaní uterinného manipulátora cez nádorové tkanivá, ako je tomu pri endometriálnom karcinóme, alebo karcinóme cervixu, môže dôjsť k poraneniu fragilného tkaniva a následnému krvácaniu. To by mohlo teoreticky viesť k angioinvázii nádorových buniek a následnému hematogénnemu rozsevu.

5.7. Morcellator

Odstránenie resekovaného tkaniva z dutiny brušnej zohráva dôležitú rolu v priebehu celého operačného výkonu. Odstránenie tela maternice pri laparoskopickej supracervikálnej hysterektómii môžeme vykonať buď cez zadnú kolpotómiu, alebo pomocou morcelátora. Zadná kolpotómia nespĺňa kritéria minimálne invazívnej chirurgie. Okrem toho prináša so sebou infekčné riziko, čo by mohlo viesť ku komplikovanému hojeniu operačnej rany a nakoniec i k predĺženiu hospitalizácie. Z toho dôvodu sa zostrojili početné operačné inštrumenty na zmenšovanie tkanív (morceláciu). Hlavnou úlohou morcelácie je transformácia elipsoidného tvaru resekovaného tkaniva (napríklad corpus uteri) na tvar cylindrický, aby mohlo dôjsť k extrakcii tkaniva cez trokár, a týmto je možné zachovať všetky kritéria kladené na miniinvazívnu chirurgiu.

Prvý morcelátor vyvinul Semm v roku 1973, avšak s týmto manuálnym morcelátorom trvalo zmenšenie i malých častí tkanív veľmi dlho. Neskôr sa dizajn zjednodušil a Semm priniesol nový morcelátor: SEMM Serrated Edged Macro Morcellator pozostávajúci z rezacej kanyly s ozubeným okrajom, pričom sa uterus vťahoval do kanyly pomocou vrtáku, alebo pomocou forcepsu a manuálne sa tkanivom rotovalo pokým sa nevyrezal kúželovitý resekát tkaniva. Vzhľadom k tomu išlo stále o veľmi zdĺhavý výkon, ktorý si okrem toho vyžadoval pomerne veľkú fyzickú kondíciu operatéra. Boli publikované prípady epikondylitídy (tenisového lakťa) po používaní tohto morcelátora.

Od roku 1993, kedy bol vyvinutý Steinerov morcelator, sú k dispozícii viaceré elektromechanické morcelačné inštrumenty. Každý systém pozostáva z cylindra, ktorý má na intraabdominálnom konci uložený deliaci nôž, alebo frézu, a tento cylinder je vložený v trokáre, pričom rotačný pohyb cylindra zabezpečuje miniatúrny motorček, ktorý je súčasťou trokáru. Takto možno s minimálnou námahou postupne extrahovať z dutiny brušnej cylindrické bloky tkaniva. Samozrejme, že takto zmenšené tkanivo je možné i histologicky vyšetrovať /67-73/.

Obr. 6 Inštrumentárium používané pri zavádzaní uterinného manipulátora (UM)

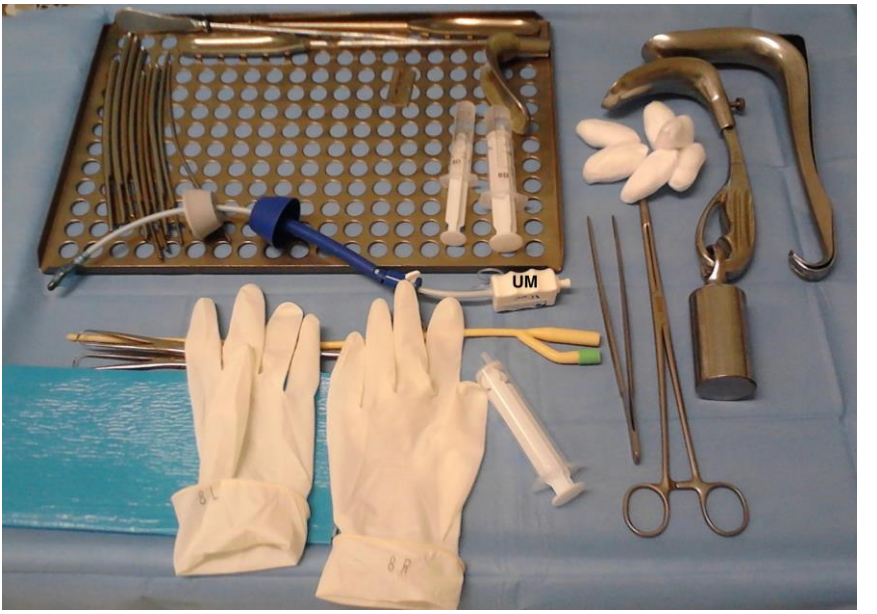

Obr. 7 Schéma základného inštrumentária pre vykonanie celého postupu totálnej laparoskopickej hysterektómie. Vpravo – koagulačná jednotka vysokofrekvenčnej bipolárnej koagulácie LigaSure s 10 mm multifunkčným operačným jednorazovým inštrumentom.

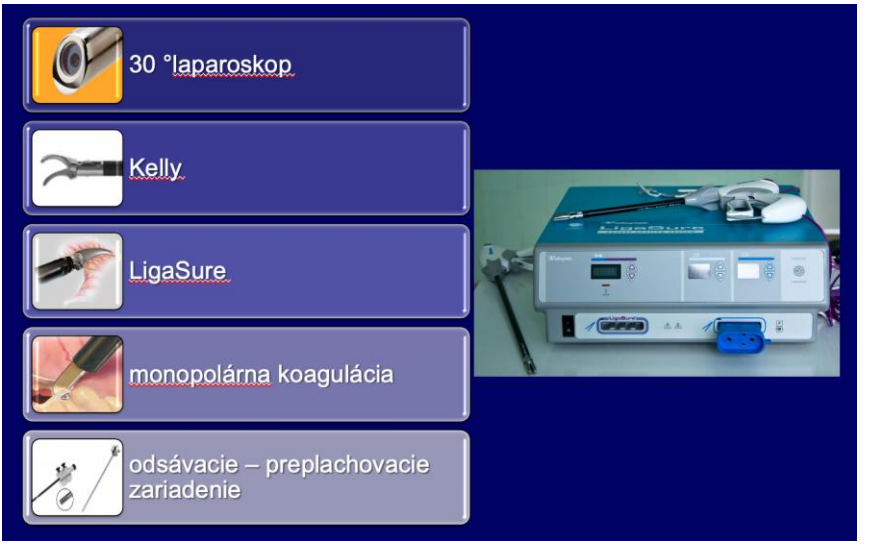

Obr. 8 Operačné inštrumentárium: 1. optika, 2. monopolárne koagulačné inštrumenty, 3. harmonický skalpel, 4. irigátor/odsávačka, 5. vysokofrekvečná bipolárna koagulácia, 6. trokáre (5 mm, 10 mm, 11 mm)

6. LAPAROSKOPICKÁ HYSTEREKTÓMIA – MODUS OPERANDI

6.1. Umiestnenie trokárov

Správne umiestnenie trokárov pre optiku a pracovné nástroje je veľmi dôležité na adekvátne vykonanie totálnej laparoskopickej hysterektómie. Ergonomické rozmiestnenie trokárov je veľmi dôležité aj pre pohodlné operovanie bez toho, aby únava operatéra ohrozovala priebeh operácie.
Optický trokár sa umiestňuje v mieste umbilika, dva pracovné 5 mm trokáre umiestňujeme 2 cm mediálne a kraniálne od spina iliaca anterior superior a 10 mm pracovný trokár umiestňujeme 3 cm nad symfýzou v mediánnej rovine (Obr. 9). Umiestnenie 10 mm trokáru v mediánnej rovine má tú výhodu, že dominantným nástrojom (zväčša vysokofrekvenčná bipolárna koagulácia) robí operatér symetrické pohyby v rovnakej vzdialenosti od oboch strán maternice.

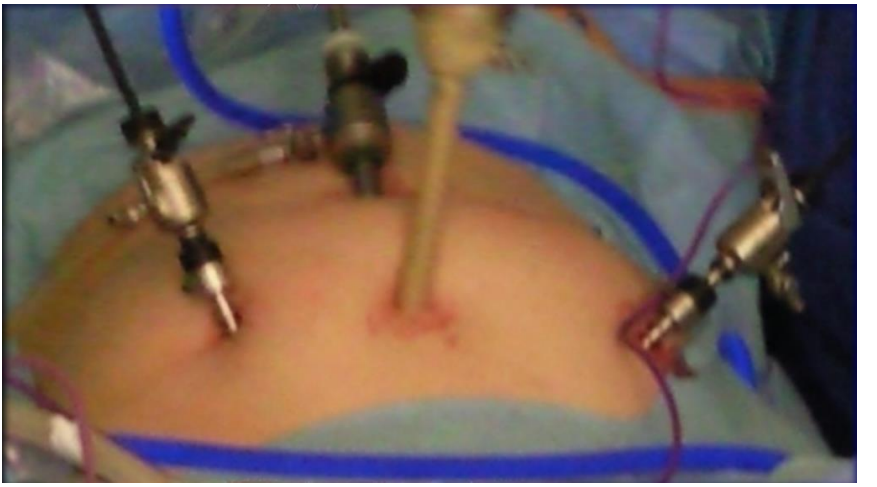

Obr. 9 Umiestnenie trokárov pri totálnej laparoskopickej hysterektómii. 10 mm trokár (béžový) pre dominantný nástroj je umiestnený v strednej rovine nad symfýzou

6.2. Zhodnotenie anatomických pomerov

Pre bezpečný priebeh laparoskopickej hysterektómie je dôležité zhodnotenie lokálneho nálezu v malej panve. Posudzujeme vezikouterinný, rektovaginálny priestor, priebeh ureterov a veľkých ciev, stav sakrouterinných väzov. V jednotlivých oddieloch panvy: predná a zadná panva a panvové steny vizualizujeme znaky (landmarks) vytvorené známymi anatomickými štruktúrami. Adhézie po predchádzajúcich operáciách alebo zápale komplikujú orientáciu a priebeh operácie.

6.3. Ozrejmenie priebehu ureteru a jeho prípadná preparácia

Vizualizácia priebehu ureterov je dôležitým predpokladom prevencie ich poranenia. Dôležité miesta sú kríženia ureteru so štruktúrami, ktoré prerušujeme pri hysterektómii (disekcia sakrouterinných väzov, uterinných artérií a infundibuloplevického väzu). Pri priaznivých anatomických pomeroch je možné diferencovať ureter od vstupu do malej panvy po kardinálne ligamentá. V prípade patologického nálezu (endometrióza, adhézie) je potrebné ozrejmiť priebeh ureteru otvorením retroperitonea a jeho disekciou. V niektorých prípadoch je potrebná ureterolýza.

6.4. Preťatie ligamentum rotundum a závesu adnex

Pri oddeľovaní maternice od závesného aparátu a od adnex je možné použiť niekoľko modalít: elektrochirurgiu (monopolárna alebo bipolárna), klipy, staplery, sutúru vrátane endoloop, laser a kinetickú energiu.

A: ak zachovávame adnexá:

- pretíname uteroadnexálnu junkciu, ktorá pozostáva z vajíčkovodu (tuba uterina), uteroovariálneho väzu (lig. ovarii proprium), uteroingiunálnej chordy (lig. teres uteri) a hornej časti širokého väzu (lig. latum uteri).

B: ak odstraňujeme adnexá postupne prerušujeme dve hlavné štruktúry:

- pretíname infundibulopelvický väz (lig. infundibulopelvicum) a ovarické cievy (a. - v. ovarica). V niektorých prípadoch je

možné identifikovať jednotlivé komponenty infundibuloplevického väzu, inokedy je väz koagulovaný a pretínaný v celku. V týchto prípadoch je dôležité identifikovať priebeh ureteru. Primárna dokonalá hemostáza centripetálneho pahýľu infundibuloplevického väzu je prevenciou neskorších komplikácii (krvácanie). Dodatočná hemostáza je komplikovaná „vtiahnutým“ pahýľu pod colon sigmoideum alebo caecum.

- pretíname ligamentum teres uteri s artériou asi 2 – 3 cm od rohu maternice.

Peritoneálnu incíziu rozšírime na vezikouterinnu pliku a na peritoneum medzi lig. teres uteri a lig. infundibuloplevicum. Týmto krokom otvárame retroperitoneum.

6.5. Preťatie vezikouterinnej pliky

Otvorenie peritonea nad močovým mechúrom zjednodušuje jeho preparáciu od cervikálnej a vaginálnej fascie pri laparoskopickej aj vaginálnej časti operácie. Ak sú prítomné v tejto oblasti adhézie (po cisárskych rezoch) je disekcia a separácia močového mechúra pod vizuálnou kontrolou bezpečnejšia. Pri TLH pokračuje separácia močového mechúra kaudálnejšie a vyžaduje koaguláciu a disekciu vezikocervikánych väzov (lig. vesicocervicale).

6.6. Skeletizácia a preťatie uterinných artérií

Skeletizácia uterinných artérii umožňuje cielenú oklúziu a ich preťatie. Pri laparoskopickej alebo laparoskopicky asistovanej hysterektómii je možné tento krok realizovať laparoskopicky alebo

vaginálne. Laparoskopicky skeletizujeme cievy na dvoch miestach ich piebehu:

1. na hrane maternice začíname ascendentnými uterinným vetvami a pokračujeme kaudálne ku kríženiu s ureterom. Vypreparovanie ureteru nie je nevyhnutné.

2. v mieste odstupu a. uterinna z a. iliaca interna.

Na oklúziu uterinných artérii sa používajú viaceré modality: sutúra, klipy, stapler, bipolárna a monopolárna koagulácia. Kinetická energia nie je vždy dostačujúca vzhľadom na priemer cievy aj nad 2 mm. Preťatie a koagulácia uterinných artérii na hrane maternice je spojená s vyšším rizikom termického alebo mechanického poškodenia ureteru. Ak je táto fáza laparoskopickej hysterektómie obtiažna a riziková je možné ju realizovať vaginálne.

6.7. Predná a zadná kolpotómia a odstránenie maternice

Kolpotómia je bežne realizovaná vaginálnou cestou pri LAVH. V prípade, keď pošva nie je dostatočne priestranná je uprednostnený kompletne laparoskopický prístup (TLH, LH). Po preťatí uterinných artérii na hrane maternice vypreparujeme vaginálnu fasciu vo fornixoch. Po elevácii maternice nasleduje predná a zadná kolpotómia. Výkon je uľahčený uterinným manipulátorom a použitím kolpotomizéru. Pneumookluder zabráni úniku pneumoperitonea. Vhodnou manipuláciou maternicou dosahujeme približne 2 cm vzdialenosť medzi uterinnými

cievami a ureterom. Je to dostatočne bezpečná vzdialenosť aj pre realizáciu cirkulárnej kolpotómie. Pri výkone sakrouterinné väzy nie sú oddelené od pošvy. Hemostáza je dokončená bipolárnou koaguláciou. Maternicu odstránime vaginálne v celku alebo pomocou zmenšovacích techník napríklad morselácie alebo coringu.

6.8. Uzáver pošvového pahýľa

Pošvový pahýľ je uzatvorený vaginálne alebo laparoskopicky, vertikálne alebo sagitálne. Pri vaginálnom prístupe sú do stehu inkorporované kardinálne a sakrouteriné väzy (uterosacral-cardinal ligament complex), ako prevencia prolapsu pošvového pahýľa.

Laparoskopicky je možné uzatvoriť pošvu pokračujúcim stehom s intrakorporálnym uzlením. Jednotlivé stehy, ktoré uzlíme extrakorporálne sú tiež použiteľné. Do stehu je potrebné inkorporovať hranu pošvy, pošvové steny a sakrouterinné väzy. V prípade potreby je možné pripojiť kuldoplastiku Moschcowitz alebo McCall nerezorbovateľným stehom. Pri sutúre v blízkosti sakrouterinných väzov a hrany pošvy je dôležité poznať priebeh ureterov.

7. INDIKÁCIE

Spektrum indikácii pre laparoskopickú hysterektómiu sa postupom času rozrastá, pričom v súčasnosti sú dominantou laparoskopického riešenia benígne ochorenia panvových a reprodukčných orgánov. Indikácie k laparoskopickej hysterektómii môžeme rozdeliť do troch skupín:

1. Benígne choroby uteru a adnex (tab. 4)
2. Prekancerózy krčka maternice, tela maternice a ovária (tab. 5)
3. Karcinómy endometria a krčka maternice vo včasnom štádiu (tab. 6) /74/.

Tab. 4 Benígne choroby maternice a adnex

Diagnóza	**Typ LH**	**Pridružené výkony**
Leiofibromyóm	LAVH, TLH, LASH	Adnexektómia
Adenomyóza	LAVH, TLH, LASH	Adnexektómia
Endometrióza	LAVH, TLH	Adnexektómia
Chronické zápalové ochorenia adnex	LAVH, TLH, LASH	Adnexektómia, adheziolýza
Benígny ovariálny tumor	LAVH, TLH, LASH	Adnexektómia
Descensus uteru a pošvy	LAVH	Pošvové plastiky
Stres - inkontinencia	LAVH, TLH	Závesné operácie

Tab. 5 Prekancerózy hrdla a tela maternice

Diagnóza	**Typ LH**	**Pridružené výkony**
CIN III, recidiva, HPV	LAVH, TLH	Adnexektómia – fakult.
CIS non in sano	LAVH, TLH	Adnexektómia – fakult.
Atypická hyperplázia endometria	LAVH, TLH	Adnexektómia
Hyperplázia endometria po menopauze	LAVH, TLH	Adnexektómia

Tab. 6 Karcinóm cervixu a endometria (zjednodušená klasifikácia)

Diagnóza	**Typ LH**	**Pridružené výkony**
Ca cervicis Ia1	LAVH, TLH	Adnexektómia
Ca cervicis Ia2	LAVH, TLH + pošvová manžeta	Adnexektómia
Fakultatívne	RLVH, LAVH	Adnexektómia Lymfadenektómia
Ca cervicis Ib	RLVH (Schauta) RLAH (Piver III)	Lymfadenektómia Adnexektómia
Ca cervicis IIa	RLVH (Schauta)	Lymfadenektómia Adnexektómia
Ca endometria Ia	LAVH, TLH	Adnexektómia
Ca endometria Ib	LAVH, TLH	Lymfadenektómia Adnexektómia
Ca endometria Ic	LAVH, TLH	Lymfadenektómia fakult. paraaortálna Adnexektómia
Ca endometria IIa, b	RLVH, RLAH	Lymfadenektómia Adnexektómia

Indikáciu na laparoskopickú hysterektómiu nemožno zúžiť len na mechanické priradenie diagnózy k určitému typu LH. Do popredia vstupuje mnoho ďalších faktorov, ktoré ovplyvňujú výber zodpovedajúcej operačnej metódy. Tieto faktory sú determinované pacientkou ako aj operatérom:

Pacientka:

- Duševná a fyzická kondícia – performance status
- Hmotnosť
- Stav brušnej steny
- Pomery v brušnej dutine
- Veľkosť maternice a jej pohyblivosť
- Anatomická dispozícia
- Informovanosť a súhlas pacientky s navrhovanou operáciou

Operatér:

- Kvalita a zručnosť (skills)
- Postoj k abdominálnym a vaginálnym prístupom k hysterektómii
- Zloženie a úroveň kooperácie operačnej skupiny
- Technické vybavenie operačného sálu
- Osobná motivácia operatéra
- „Cost effectivity“ výkonu

Samozrejme, že indikáciu na hysterektómiu ovplyvňujú aj faktory sociálne, pričom bol štatisticky dokázaný nižší počet hysterektómií u manželiek sudcov, advokátov, ako aj u lekariek /75/.

Abdominálna hysterektómia sa tradične indikuje najmä pri diagnózach ako sú myomatózny uterus, krvácanie, nález na adnexách, ťažká endometrióza. Vaginálna hysterektómia sa indikuje hlavne v prípadoch uterovaginálneho prolapsu.

V štúdii CREST (The Collaborative Review of Sterilization) z roku 1982, ktorá bola zameraná na porovnanie komplikácií pri vaginálnej a abdominálnej hysterektómii, boli najčastejšie indikácie na abdominálnu hysterektómiu myómy (40%), pelvic pain a endometrióza (22%), na vaginálnu hysterektómiu uterovaginálny prolaps (30%), krvácanie (28%), dysplastické zmeny na krčku maternice (21%) and myómy (7%) /76/.

Laparoskopická hysterektómia sa považuje za alternatívu abdominálnej hysterektómie, v prípade, že je vaginálna hysterektómia kontraindikovaná, pričom má benefity ako je absencia veľkej laparotomickej rany a skrátenie rekonvalescencie /77/. Operatéri, s dostatočnou zručnosťou pri vaginálnej hysterektómii, až tak veľmi neprofitujú z benefitov laparoskopie. Avšak, nie všetci gynekológovia sú pripravení vykonávať náročné vaginálne operácie a laparoskopická hysterektómia by im mohla napomôcť osvojiť si vaginálny prístup pri hysterektómii. Laparoskopická hysterektómia by sa mohla indikovať v tých prípadoch, pri ktorých boli kontraindikácie na vaginálnu hysterektómiu, a takýmto spôsobom je možné predísť laparotómii /78/. Napriek tomu, že operatéri, ktorí sú experti na operácie z vaginálneho prístupu, udávajú až 94 % úspešnosť pri vaginálnej ovarektómii, väčšina gynekológov by sa rozhodla pre laparoskopickú ovarektómiu /79/.

U nulipar sa väčšina hysterektómii vykonáva z abdominálneho prístupu, pretože vaginálny prístup by mohol pre obmedzenú mobilitu uteru spôsobovať ťažkosti /80/.

Vo francúzskej štúdii sa u nulipar vykonalo 80 % hysterektómii (hmotnosť uteru 40 až 840 g) laparoskopicky skúseným laparoskopistom /81/.

Pri veľkej maternici je zväčša náročná laparoskopická ligácia materničných ciev, a preto sa chirurg najčastejšie v tomto momente rozhoduje pre konverziu na otvorenú operáciu.

Extraperitoneálna technika laparoskopickej hysterektómie pomocou preparácie v retroperitoneu bezpečne identifikuje uretery a uterinné artérie, ktoré môžu byť v tomto priestore bezpečne ligované, bez rizika poškodenia močovodu /82/.

8. KONTRAINDIKÁCIE

Kontraindikácií pre laparoskopickú hysterektómiu je pomerne málo a sú v podstate rovnaké ako pre každú operačnú laparoskopiu. Kontraindikáciou je zlý klinický stav pacientky znemožňujúci celkovú anestéziu a Trendelenburgovu polohu. S tým samozrejme súvisí vek, predchorobie a hmotnosť pacientky. Prekážkou laparoskopickej hysterektómie sú aj rozsiahle tumory adnex, ktoré nemožno extrahovať „in toto“ v endobagu.

Esenciálnou kontraindikáciou je neschopnosť operatéra bezpečne vykonať všetky kroky potrebné na úspešné zvládnutie laparoskopickej hysterektómie.

9. TRVANIE PRAKTICKÉHO ŠTÚDIA TECHNIKY LAPAROSKOPICKEJ HYSTEREKTÓMIE (LEARNING CURVE)

V roku 1991 založilo v Belgicku osem gynekologických laparoskopistov zo šiestich centier register laparoskopických hysterektómií, aby študovali prvé skúsenosti s laparoskopickou hysterektómiou (register BELCOHYST). Každý z laparoskopistov mal pred vykonaním prvej laparoskopickej hysterektómie veľké skúsenosti v laparoskopii. Spolu vykonali 413 hysterektómii; približne dve tretiny boli LAVH, jedna tretina LH a len niekoľko TLH. Priemerný operačný čas bol 118 minút, pričom v priebehu prvého roku po registrácii sa operačný čas skracoval so stupňujúcou sa skúsenosťou. V prvých 30 prípadoch, sa operačný čas v jednom centre znížil štatisticky významne z 200 na 100 minút a ustálil sa po 40 prípadoch na 80 minútach. Operačný čas sa už ďalej neskracoval preto, lebo zároveň došlo k zvyšovaniu veľkosti operovaných materníc. Závažné komplikácie a konverzie na laparotomiu boli distribuované rovnomerne v priebehu celej štúdie /83/.

Podobná štúdia sa uskutočnila v Austrálii. Skúmala dĺžku osvojenia si laparoskopickej hysterektómie pre začiatočníka a pre skúseného gynekológa. Autori štúdie chceli zistiť počet operácii, ktorý je potrebný k dosiahnutiu dostatočnej zručnosti. V priebehu 12 mesiacov bolo 21 žien operovaných začiatočníkom a 33 žien skúseným gynekológom. Priemerný operačný čas začiatočníka bol 145 minút, pričom sa operačný čas skrátil zo 180 minút na začiatku štúdie na 105 minút ku koncu štúdie. Operačný čas 105 minút (niveau) dosiahol začiatočník po 16 operáciach, pričom odborná komisia v tomto momente

zhodnotila schopnosti začiatočníka za dostatočné pre vykonávanie laparoskopickej hysterektómie. Tak, ako sa na začiatku štúdie očakávalo, bol priemerný operačný čas skúseného operatéra kratší (99 minút), pričom sa skrátil zo 145 minút na 80 minút v priebehu štúdie. Niveau dosiahol skúsený operatér už po 10 operáciach. Medzi skúmanými súbormi sa nenašla korelácia medzi operačným časom a hmotnosťou maternice, hmotnosťou pacientky alebo laparotómiou v anamnéze. Takisto sa nepreukázal rozdiel v počte komplikácií u pacientok operovaných začiatočníkom alebo skúseným operatérom /84/.

10. KLINICKÉ VÝSLEDKY

Od prvej Reichovej publikácie uplynulo už viac ako 20 rokov, pričom bolo publikovaných viacero osobných pozorovaní, ako aj observačných štúdii, ktoré hodnotili výsledky rôznych typov operačných výkonov na maternici. V databáze MEDLINE je niekoľko komparatívnych štúdii /85-115/, pričom v 12 prípadoch ide o veľké súhrnné články porovnávajúce rôzne chirurgické prístupy pri hysterektómii. Najčastejšie hodnotenými premennými boli operačný čas, krvná strata, pooperačná bolesť, trvanie hospitalizácie, trvanie rekonvalescencie a práceneschopnosti a v neposlednom rade samozrejme náklady.

Munro a Deprest analyzovali všetky štúdie publikované medzi rokmi 1989 až 1994. Spolu to zahŕňalo 2975 laparoskopických hysterektómii. Tento súhrnný článok referuje o priemernej dĺžke laparoskopickej operácie 115 minút, pričom najkratšie operačné časy dosahovali operatéri pri vaginálnej hysterektómii. Autori upozorňujú, že s počtom vykonaných operácií sa trvanie laparoskopickej operácie výrazne skracovalo. Hospitalizácia trvala po laparoskopickej hysterektómii 1,6 dňa, 4,0 dňa po vaginálnej hysterektómii a 4,2 dňa po abdominálnej hysterektómii /105/.

Meikle a kolektív hodnotili štúdie publikované medzi rokmi 1989 a septembrom 1995. To spolu zahŕňalo 3112 laparoskopických, 1618 abdominálnych a 690 vaginálnych hysterektómii. Štúdie pochádzali z 8 krajín, pričom viac ako polovica bola z USA. Z výsledkov uvedenej meta-analýzy vyplýva, že operačný čas bol najdlhší pri laparoskopickej hysterektómii a najkratší pri vaginálnej. Najviac analgetík si vyžadovali

pacientky po abdominálnej hysterektómii, pričom medzi medzi skupinami pacientiek operovaných laparoskopicky, alebo vaginálne nebol signifikantný rozdiel. Dĺžka hospitalizácie bola po laparoskopickej hysterektómii 2 dni a po abdominálnej hysterektómii 3,3 dňa. Dĺžka práceneschopnosti bola 2 až 6 týždňov po laparoskopickej hysterektómii a 5 až 9 týždňov po abdominálnej hysterektómii /106/.

Ďalšie dva súhrnné články boli zamerané iba na komplikácie: 29 štúdii a 3189 operačných výkonov (Garry a Phillips, 1995), a 34 štúdii a 2412 operačných výkonov (Harris a Daniell, 1996), pričom obidve štúdie potvrdzujú, že najčastejšie sú komplikácie vychádzajúce z uropoetického systému, nasledované vaskulárnymi a intestinálnymi komplikáciami /107, 108/.

Johnson a kolektív analyzovali randomizované štúdie publikované medzi rokmi 1966 až 2004, pričom celkovo išlo o 27 štúdii s 3643 operačnými výkonmi. Benefity laparoskopickej hysterektómie oproti abdominálnej hysterektómii boli nasledovné: nižšia intraoperačná krvná strata (median 45,3 ml, 95 % CI 17,9 – 72,7 ml) a menší pokles hladiny hemoglobínu (median 0,55g/l, 95 % CI 0,28 – 0,82g/l), kratšie trvanie hospitalizácie (median 2,0 dni, 95 % CI 1,9 – 2,2 dní), kratšia práceneschopnosť (median 13,6 dni, 95 % CI 11,8 – 15,4 dní), menej infekcií operačnej rany, alebo brušnej steny (OR 0,32, 95 % CI 0,12 – 0,85), menej nešpecifikovaných infekcií, alebo febrilít (OR 0,65, 95 % CI 0,49 – 0,87). Nevýhody laparoskopickej hysterektómie oproti abdominálnej hysterektómii boli nasledovné: signifikantne dlhší operačný čas (median 10,6 minút, 95 % CI 7,4 – 13,8 minút), väčšia frekvencia poranení uropoetického systému (močový mechúr, alebo močovody) (OR 2,61, 95 % CI 1,22 – 5,60). Benefity laparoskopickej

hysterektómie oproti vaginálnej hysterektómii neboli dokázané, pričom pri laparoskopickej hysterektómii boli signifikantne dlhšie operačné časy (median 41,5 minút, 95 % CI 33,7 – 49,4 minút). Takisto sa nedokázali výhody laparoskopickej hysterektómie oproti laparoskopicky asistovanej vaginálnej hysterektómii, pričom pri laparoskopickej hysterektómie boli signifikantne dlhšie operačné časy (median 25,3 minút, 95 % CI 10,0 – 40,6 minút). Z výsledkov tohto aktuálneho súhrnného článku vyplýva, že vzhľadom k signifikantne lepším pooperačným výsledkom sa doporučuje preferovať vaginálnu hysterektómiu pred abdominálnou vždy, ak je to možné. Ak vaginálnu hysterektómiu nemožno indikovať, možno sa abdominálnej hysterektómii vyhnúť indikovaním laparoskopickej hysterektómie. S rozsahom laparoskopického výkonu pri hysterektómii sa predlžuje operačný čas, a to najmä pri ligácii uterinných artérii. Okrem toho si laparoskopický prístup vyžaduje veľké odborné zručnosti /109/.

11. KOMPLIKÁCIE

Databáza MEDLINE obsahuje 5 metaanalýz štúdii a niekoľko súhrnných článkov zaoberajúcich sa komplikáciami asociovanými s laparoskopickou hysterektómiou /105 – 109/. Z výsledkov uvedených metaanalýz vyplýva, že priemerná frekvencia závažných komplikácií bola 3 % - 4 %, priemerná frekvencia všetkých komplikácií bola 11,6% - 15,6% a mortalita bola na úrovni 0 – 6/100 000 (tab. 7).

Najčastešie sú poranenia uropoetického systému, pričom riziko poranenia ureterov je vyššie ak sa ligácia uterinných artérií vykonáva z laparoskopického prístupu. Riziko poranenia uretrov je nižšie pri LAVH a LSH ako pri TLH. Poranenia močového mechúra sa vyskytujú častejšie preto, lebo močový mechúr musí byť vždy stiahnutý distálne od prednej steny uteru. Poranenia čreva sa vyskytujú najčastejšie v rámci adheziolýzy, alebo elektrokoagulácie. Najrizikovejšie lokalizácie cievnych komplikácií pri laparoskopickej hysterektómii sú dve: cievy ležiace v brušnej stene a cievy ležiace retroperitoneálne. Poranenia ciev môžu vzniknúť v iniciálnej fáze laparoskopie, pri inzercii trokárov, alebo v priebehu výkonu inštrumentami, respektíve elektrokoaguláciou. Porovnanie komplikácii troch rôznych metód hysterektómie je uvedené v tabuľke 8 /116/.

Tab. 7 Komplikácie laparoskopickej hysterektómie

Štúdia	n	Celkom	Závažné	Uropoetické	Gastrointestinálné	Vaskulárne
Review: Munro et al. 1995	2975	11,6 %	3.0 %	1.5 %	0.2%	1.0%
Review: Garry et al. 1995	3189	15,6 %	-	1.4%	0.5%	1.3%
Review: Harris et al. 1996	2412	-	-	1.6%	0.2%	0.4%
Review: Meikle et al. 1997	3112	-	4.0%	2.1%	0.4%	0.8%
Series: Liu and Reich 1994	518	5,8 %	3.3%	1.4%	1.2%	0.6%
AAGL: Hulka et al.1997	1491	6,0 %	?	1.5%	0.5%	3.5%
Adelaide: O'Shea et al. 1996	760	17,0 %	7.7%	2.5%	-	3.0%

Ranové infekcie sú menej frekventné ako pri laparotomických operáciach, pričom malé incízie pri laparoskopii redukujú najmä u obéznych žien riziko ranovej infekcie /117/.

Tab. 8 Operačné komplikácie pri jednotlivých metódach hysterektómie

Poranenie	Abdominálna (n=5875)	Vaginálna (n=1801)	Laparoskopická (n=2434)
	%	%	%
Ureter	0,2	ND	0,5**
Močový mechúr	0,2	0,3*	0,3
Črevo	0,5	0,4	0,8*

ND – bez údajov; p = 0,05; p = 0,0001

12. ZÁVER

Laparoskopická hysterektómia je vhodná pri drvivej väčšine prípadov, ktoré sú v prítomnosti riešené abdominálne. Benefity sú evidentné, pričom riziko komplikácií je menšie ako 10 %. Pacientky sú vo všeobecnosti s výsledkom operácie spokojné. Napriek tomu, že benefity laparoskopickej hysterektómie jasne prevyšujú jej riziká, v medicíne založenej na dôkazoch nemusia presvedčivé dôkazy viesť aj ku zmenám v klinickej praxi. Väčšina chirurgov napriek týmto dôkazom pokračuje v chirurgickej praxi, ktorú sa naučili v priebehu špecializačnej prípravy. Avšak nato, aby sa klinické výsledky optimalizovali, mal by byť každý chirurg ochotný a schopný poskytnúť pacientke najlepšiu dostupnú liečbu. Lekár si musí položiť otázky: Je poskytovaná chirurgická liečba na najvyššej možnej úrovni? Sú indikačné kritéria správne? Je správny miniinvazívny výkon u špecialistu, alebo štandardná laparotómia s veľkou ranou, ale kratším operačným časom?

V skutočnosti nebolo doteraz dokázané, aby bol niektorý spôsob hysterektómie „stopercentný“. Je cieľom hysterektómie odstrániť maternicu, alebo zbaviť ženu symptómov? Všeobecne platné je, že odstránenie maternice zbaví ženu všetkých symptómov, a v dôsledku toho by mali byť všetky spôsoby hysterektómie porovnateľné. V prípade, že jediným symptómom je nadmerné materničné krvácanie, tak potom bude symptomatickým riešením akákoľvek forma hysterektómie. Avšak v prípade, že je prítomný i ďalší symptóm ako je napríklad bolesť, dyspareunia, alebo aj systémové ochorenie, je nepravdepodobné, aby akýkoľvek spôsob hysterektómie vyriešil tieto symptómy. Mnohokrát pri inšpekcii dutiny brušnej nachádzame patológie, o ktorých sme pri

indikovaní hysterektómie vôbec nevedeli. Ponechanie týchto patologických ložísk väčšinou znamená pretrvávanie symptómov i po odstránení maternice. Vzhľadom k tomu môžeme konštatovať, že laparoskopia umožňuje podrobnejšiu inšpekciu malej pánvy, ako je tomu pri abdominálnej, alebo dokonca vaginálnej hysterektómii.

13. LITERATÚRA

1. Whiteman, M.K., Hillis, S.D., Jamieson, D.J., Morow, B., Podgornik, M.N., Brett, K.M., Marchbanks, P.A.: Inpatient hysterectomy surveillance in the United States, 2000-2004. Am. J. Obstet. Gynecol., 2008, 198 (1), 34. e 1-7.
2. Gomel, V.: Operative laparoscopy: time for acceptance. Fertil. Steril., 52, 1989, s.1-11.
3. Nezhat, C., Nezhat, F., Nezhat, C.: Operative laparoscopy (Minimally Invasive Surgery): State of Art. J. Gynecol. Surg. 1992, 8, s. 111-141.
4. Garry, R.: The development of operative gynaecological laparoscopy: In: Garry, R., Reich, H., eds. Laparoscopic Hysterectomy. 1st ed. Oxford. Blackwell Scientific Publications, 1993, 4-10 s.
5. Chvátal, R.: Totální laparoskopická radikální hysterektomie - limity a způsob provedení. Actual Gyn. 2015, 7, s. 52-58.
6. Munro, M.G., Deprest, J.: Laparoscopic hysterectomy: Does it work?: A bicontinental review of the literature and clinical commentary. Clin. Obstet. Gynecol., 1995, 2, s. 401-425.
7. Mettler, L., Lutzewitch, N., Dewitz, T., Remmert, K., Semm, K.: From laparotomy to pelviscopic intrafascial hysterectomy. Gynaecol. Endosc., 1996, 5, s. 203-209.
8. Kovac, S.R., Cruikshank, S.H., Retto, H.F.: Laparoscopy-assisted vaginal hysterectomy. J. Gynecol. Surg. 1990, 6, s. 185-193.

9. Reich, H., DeCaprio, J., McGlynn, F.: Laparoscopic hysterectomy. J. Gynecol. Surg., 1989, 5, s.213-216.
10. Nezhat, C.R., Burrell, M.O., Nezhat, F.R., Benigno, B.B., Welander, C.E.: Laparoscopic radical hysterectomy with paraaortic and pelvic node dissection. Am. J. Obstet. Gynecol., 1992, Mar., 166(3), s. 864-865.
11. Querleu, D.: Laparoscopic paraaortic node sampling in gynecologic oncology: a preliminary experience. Gynec. Oncol., 49, 1993, 1, s. 24-29.
12. Querleu, D., Nezhat, C.: Laparoscopic radical hysterectomy (8). Amer. J. Obstet. Gynec., 168, 1993, 5, s. 1643-1644.
13. Spirtos, N. M.: Laparoscopic radical hysterectomy with paraaortic and pelvic lymph node dissection? Amer. J. Obstet. Gynec., 168, 1993, 5, s. 1643.
14. Chapron, C., Pierre, F., Harchaoui, Y., Lacroix, S., Béguin, S., Querleu, D., Lansac, J., Dubuisson, J.-B.: Gastrointestinal injuries during gynaecological laparoscopy. Hum. Reprod., 1999, 14, s. 333-337.
15. Sokol, A.I., Green, I.C.: Laparoscopic hysterectomy. Clin. Obstet. Gynecol., 2009, Sep., 52(3), s. 304-312.
16. Maresh, M.J., Metcalfe, M.A., McPherson, K., Overton, C., Hall, V., Hargreaves, J., Bridgman, S., Dobbins, J., Casbard, A.: The VALUE national hysterectomy study: description of the patients and their surgery. BJOG, 2002, Mar,109(3), s. 302-312.

17. Aniuliene, R., Varzgaliene, L., Varzgalis, M.: A comparative analysis of hysterectomies. Medicina (Kaunas), 2007, 43(2), s. 118-124.
18. Della Badia, C.R.: New suturing device for laparoscopic hysterectomy. Obstet. Gynecol., 1995, Apr., 85 (4), s. 636-638.
19. Garry, R.: Various approaches to laparoscopic hysterectomy. Curr. Opin. Obstet. Gynecol., 1994, Jun., 6 (3), s. 215-222.
20. Chapron, C., Dubuisson, J. B.: Laparoscopic hysterectomy. Lancet. 1995, Mar., 4, 345 (8949), s. 593.
21. Kovac, S.R., Cruikshank, S.H., Retto, H.F.: Laparoscopy-assisted vaginal hysterectomy. J. Gynecol. Surg., 1990, 6, s. 185-193.
22. Garry, R., Reich, H.: Laparoscopic hysterectomy. In: Garry, R., Reich, H., eds. Laparoscopic Hysterectomy. 1st ed. Oxford: Blackwell Scientific Publications, 1993, s. 79-117.
23. Reich, H., Maher, P.J., Wood, C.: Laparoscopic hysterectomy. Baill. Clin. Obstet. Gynecol. 1994, 8, s. 799-815.
24. Maher, P., Hill, D., Wood, C.: Laparovaginal hysterectomy – a new approach. Gynaec. Endosc., 3, 1994, s. 129 – 132.
25. Liu, C. Y.: Laparoscopic hysterectomy: a review of 72 cases. J. Reprod. Med. Obstet. Gynec, 37, 1992, 4, s. 351-354.
26. Lee, P.I.: Total Laparoscopic Intrafascial Hysterectomy. J. Am. Assoc. Gynecol. Laparosc., 1996, Aug., 3 (4, Supplement), S. 25.

27. Aldridge, A.H., Meredith, H. S.: Complete abdominal hysterectomy. A simplified technique and results in 500 cases. Amer. J. Obstet. Gynec., 59, 1950, s. 745-753.
28. Lee, P.I., Lee, Y.T., Lee, S.H., Chang, Y.K..: Advantages of Total Laparoscopic Hysterectomy. J. Am. Assoc. Gynecol. Laparosc., 1996, Aug., 3 (4, Supplement), S. 24-25.
29. Kilkku, P., Grönroos, M.: Peroperative electrocoagulation of endocervical mucosa and later carcinoma of the cervical stump. Acta Obstet. Gynecol. Scand., 1982, 61 (3), s. 265-267.
30. Kilkku, P., Grönroos, M., Hirvonen, T., Rauramo, L.: Supravaginal uterine amputation vs. hysterectomy. Effects on libido and orgasm. Acta Obstet. Gynecol. Scand., 1983, 62 (2), s.147-152.
31. Kilkku, P.: Supravaginal uterine amputation vs. hysterectomy. Effects on coital frequency and dyspareunia. Acta Obstet. Gynecol. Scand., 1983, 62 (2), s. 141-145.
32. Kilkku, P.: Supravaginal uterine amputation versus hysterectomy with reference to subjective bladder symptoms and incontinence. Acta Obstet. Gynecol. Scand., 1985, 64 (5), s. 375-379.
33. Lyons, T.L.: Laparoscopic supracervical hysterectomy. Baill. Clin. Obstet. Gynecol. 1997, 11, s. 167-180.
34. Jenkins, T.R.: Laparoscopic supra-cervical hysterectomy. Am. J. Obstet. Gynecol., 2004, Dec, 191 (6), s. 1875-1884.
35. Kužel, D., Weiss, P., Kubínová, K., Masková, L., Sosna, O., Bartošová, L., Horák, P., Tóth, D., Fanta, M., Mára, M.: Sexual functions after laparoscopically assisted vaginal hysterectomy

(LAVH) and total laparoscopic hysterectomy (TLH) in preoperatively asymptomatic women. Ceska Gynekol., 2009, Apr., 74 (2), s. 130-137.

36. Semm, K., Lehmann-Willenbrock, E., Mettler, L.: Laparoscopic and other intrafascial hysterectomy techniques or mucosal ablation-a choice for maximum organ conservation. Diagn. Ther. Endosc., 1995, 2 (2), s. 61-70.
37. Semm, K.: Endoscopic subtotal hysterectomy without colpotomy: classic intrafascial SEMM hysterectomy. A new method of hysterectomy by pelviscopy, laparotomy, per vaginam or functionally by total uterine mucosal ablation. Int. Surg., 1996, Oct-Dec, 81(4), s. 362-370.
38. Saye, W.B., Espy, G.B. 3rd, Bishop, M.R., Slinkard, P., Miller, W., Hertzmann, P.: Laparoscopic Doderlein hysterectomy: a rational alternative to traditional abdominal hysterectomy. Surg. Laparosc. Endosc., 1993, Apr., 3 (2), s. 88-94.
39. Garry, R., Hercz, P.: Initial experience with laparoscopic-assisted Doderlein hysterectomy. Br. J. Obstet. Gynaecol., 1995, Apr., 102 (4), s. 307-310.
40. Hawe, J.A., Clayton, R., Phillips, G., Whittaker, M., Kucukmetin, A., Garry, R.: Laparoscopic-assisted Doderlein hysterectomy: retrospective analysis of 300 consecutive cases. Br. J. Obstet. Gynaecol., 1999, Oct., 106 (10), s. 1083-1088.
41. Roushdy, M.: Vaginally assisted laparoscopic hysterectomy: a technique suited for large uteri. Gynaecol. Endosc., 1997, 6, s. 95-97.
42. Roushdy, M., Farag, O., Mosaad, M., Zayed, M.: Pain after

hysterectomy: a comparison between four currently available procedures. Gynaecol. Endosc. 1997, 6, s. 99-103.

43. Sohn, G. S., Cho, S., Kim, Y. M., Cho, C. H., Kim, M. R., Lee, S. R., & Working Group of Society of Uterine Leiomyoma. Current medical treatment of uterine fibroids. Obstetrics & gynecology science, 2018, 61(2), s. 192–201.
44. Schneider, A., Possover, M., Kamprath, S., Endisch, U., Krause, N., Nöschel, H.: Laparoscopy-assisted radical vaginal hysterectomy modified according to Schauta-Stoeckel. Obstet. Gynecol., 1996, Dec., 88 (6), s.1057-1060.
45. Roy, M., Plante, M., Renaud, M.C.: Laparoscopically assisted vaginal radical hysterectomy. Best. Pract. Res. Clin. Obstet. Gynaecol., 2005, Jun., 19 (3), s. 377-386.
46. Protopapas, A., Jardon, K., Bourdel, N., Botchorishvili, R., Rabischong, B., Mage, G., Canis, M.: Total laparoscopic radical hysterectomy in the treatment of early cervical cancer. Int. J. Gynecol. Cancer, 2009, May, 19 (4), s. 712-722.
47. Zakashansky, K., Bradley, W.H., Nezhat, F.R.: New techniques in radical hysterectomy. Curr. Opin. Obstet. Gynecol., 2008, Feb., 20 (1), s. 14-19.
48. Bielik, T., Karovič, M., Trška, R., Baláž, V.: Totálna laparoskopická radikálna hysterektómia – pilotná štúdia techniky a bezpečnosti. Abstracts. Bratislava, 16. Congress SSGO, 2009, s. 9.

49. Ostrzenski, A. A.: Systematic arrangement of laparoscopic total abdominal hysterectomy: a new technique. J. Natl. Med. Assoc., 1999, Jul., 91 (7), s. 404-409.
50. Holub, Z., Voráček, J., Struppl, D., et al.: Srovnávací prospektivní studie laparoskopické hysterektomie a abdominální hysterektómie. Čes. Gynek., 61, 1996, s. 283-287.
51. Nezhat, C., Lavie, O., Lemyre, M., Gemer, O., Bhagan, L., Nezhat, C.: Laparoscopic hysterectomy with and without a robot: Stanford experience. JSLS, 2009, Apr.-Jun., 13 (2), s. 125-128.
52. Payne, T.N., Dauterive, F.R.. A comparison of total laparoscopic hysterectomy to robotically assisted hysterectomy: surgical outcomes in a community practice. J. Minim. Invasive Gynecol., 2008, May-Jun., 15 (3), s. 286-291.
53. Piver, M.S., Rutledge, F., Smith, J.P.: Five classes of extended hysterectomy for women with cervical cancer. Obstet. Gynecol., 1974, Aug., 44 (2), s. 265-272.
54. Holub, Z.: Laparoskopická hysterektomie. Praha, Galén 1999, s. 20-22.
55. Parker, W.H., Cooper, J.M., Levine, R.L., Olive, D.L.: The AAGL classification system for laparoscopic hysterectomy. The Journal of the American Association of Gynecologic Laparoscopists, 2000, 7 (3), s. 439-440.
56. Kauko, M.: New techniques using the ultrasonic scalpel in laparoscopic hysterectomy. Curr. Opin. Obstet. Gynecol., 1998, 10, s. 303-305.

57. Reich, H., McGlynn, F., Sekel, L.: Total laparoscopic hysterectomy. Gynaecol. Laparosc., 1993, 2, s. 59-63.
58. Canis, M., Mage, G., Chapron, C., Wattiez, A., Pouly, J.L., Bruhat, M.A.: Laparoscopic hysterectomy: a preliminary study. Surg. Endosc., 1993, 7, s. 42-45.
59. Ou, C.S., Beadle, E., Preshus, J., Smith, M.: A multicenter review of 839 laparoscopic assisted vaginal hysterectomies. J. Am. Assoc. Gynecol. Laparosc., 1994, 1, s. 417-422.
60. Chapron, C., Dubuisson, J.-B., Aubert, V., Morice, P., Garnier, P., Aubriot, F.-X., Foulot, H.: Total laparoscopic hysterectomy: preliminary results. Hum. Reprod., 1994, 9, s. 2084-2089.
61. Mlynček, M., Truska, A., Garaj, J.: Laparoscopy without use of the Veress needle: results in a series of 2000 procedures. Abstracts. Bratislava, 5th Congress ESGE 1996, s. 63.
62. Bielik, T.: Atlas gynekologickej laparoskopickej operatívy. Banská Bystrica. ALIAS-Trška Radomír, 2005.
63. Ahluwalia, P.K.: Total Laparoscopic Hysterectomy. J. Am. Assoc. Gynecol. Laparosc., 1996, 3 (Supplement): S1-2.
64. Koh, C.H.: A new technique and system for simplifying total laparoscopic hysterectomy. J. Am. Assoc. Gynecol. Laparosc., 1998, 5, s. 187-92.
65. Lee, P.I.: Total Laparoscopic Intrafascial Hysterectomy. J. Am. Assoc. Gynecol. Laparosc., 1996, 3 (Supplement): S25.
66. Mettler, L., Nikam Y.A.: A comparative survey of various uterine manipulators used in operative laparoscopy. Gynecol. Surg., 2006, 3, s. 239–243.

67. Carter, J.E., McCarus, S.D., Baginiski, L., Bailey, T.S.: Laparoscopic outpatient treatment of large myomas. J. Am. Assoc. Gynecol. Laparosc., 1996, 3, (4, Supplement): S6.

68. Carter, J.E., McCarus, S.D.: Laparoscopic myomectomy. Time and cost analysis of power vs. Manual morcellation. J. Reprod. Med., 1997, 42: 383-388.

69. Carter, J.E., McCarus, S.D.: Time savings using the Steiner morcellator in laparoscopic myomectomy. J. Am. Assoc. Gynecol. Laparosc., 1996, 3 (4, Supplement): S6.

70. De Grandi, P., Chardonnens, E., Gerber, S.: The morcellator knife: a new laparoscopic instrument for suspracervical hysterectomy and morcellation. Obstet. Gynecol. 2000, 95, s. 777-778.

71. Kresch, A.J., Lyons, T.L., Westland, A.B., et al.: Laparoscopic supracervical hysterectomy with a new disposable morcellator. J. Am. Assoc. Gynecol. Laparosc., 1998, 5, s. 203-206.

72. Ou, C.S., Harper, A.: Laparoscopic myomectomy: colpotomy vs. morcellation. Fertil. Steril., 2001, 75, S14.

73. Steiner, R.A., Wight, E., Tadir, Y., Haller, U.: Electrical cutting device for laparoscopic removal of tissue from the abdominal cavity. Obstet. Gynecol., 1993, 81, s. 471-474.

74. Holub, Z., Kužel, D., a kol.: Minimálně invazivní operace v gynekologii. Praha. Grada Publishing, 2005, s. 67 - 72.

75. Domenighetti, G., Casabianca, A.: Rate of hysterectomy is lower among female doctors and lawyers' wives. BMJ., 1997, May 10, 314(7091), s. 1417.

76. Dicker, R.C., Greenspan, J.R., Strauss, L.T., Cowart, M.R., Scally, M.J., Peterson, H.B., DeStefano, F., Rubin, G.L., Ory, H.W.: Complications of abdominal and vaginal hysterectomy among women of reproductive age in the United States. The Collaborative Review of Sterilization. Am. J. Obstet. Gynecol., 1982, Dec. 1, 144 (7), s. 841-848.
77. Lucot, J.P., Coulon, C., Collinet, P., Cosson, M., Vinatier, D.: Surgical therapeutic management for menorrhagia. : J. Gynecol. Obstet. Biol. Reprod. (Paris). 2008, Dec., 37, Suppl. 8, s. 398-404.
78. Garry, R.: Towards evidence-based hysterectomy. Gynaecol. Endosc., 1998, 7, s. 225-233.
79. Sheth, S.S.: The place of oophorectomy at vaginal hysterectomy. Br. J. Obstet. Gynaecol., 1991, 98, s. 662-666.
80. Dorsey, J.H., Steinberg, E.P., Holtz, P.M.: Clinical indications for hysterectomy route: patient characteristics or physician preference? Am. J. Obstet. Gynecol., 1995, 173, s. 1452-1460.
81. Chapron, C., Dubuisson, J.-B., Ansquer, Y.: Hysterectomy for patients without previous vaginal delivery: results and modalities of laparoscopic surgery. Hum. Reprod., 1996, 11, s. 2122-2126.
82. Kadar, N.: Extraperitoneal laparoscopic hysterectomy for the large uterus. Gynaecol. Endosc., 1996, 5, s. 271-276.
83. Deprest, J.A., Cusumano, P.G., Donnez, J., Hardy, A., Nisolle, M., Van Herendael, J., Verly, M., Koninckx, R.: 1992 results of the Belcohyst register on laparoscopic hysterectomy. In: Cusumano PG, Deprest JA, eds. Advanced gynecologic

laparoscopy: a practical guide. 1st ed. London: The Parthenon Publishing Group 1996, s. 85-98.

84. Rosen, D.M.B., Cario, G.M., Carlton, M.A., Lam, A.M., Chapman, M.: An assessment of the learning curve for laparoscopic and total laparoscopic hysterectomy. Gynaecol. Endosc., 1998, 7, s. 289-293.

85. Bijen, C.B., Briët, J.M., de Bock, G.H., Arts, H.J., Bergsma-Kadijk, J.A., Mourits, M.J.: Total laparoscopic hysterectomy versus abdominal hysterectomy in the treatment of patients with early stage endometrial cancer: a randomized multi center study. BMC Cancer, 2009, Jan. 15, 9, s. 23.

86. Persson, P., Kjølhede, P.: Factors associated with postoperative recovery after laparoscopic and abdominal hysterectomy. Eur. J. Obstet. Gynecol. Reprod. Biol., 2008, Sep., 140 (1), s. 108-113.

87. Kluivers, K.B., Johnson, N.P., Chien, P., Vierhout, M.E., Bongers, M., Mol, B.W.: Comparison of laparoscopic and abdominal hysterectomy in terms of quality of life: a systematic review. Eur. J. Obstet. Gynecol. Reprod. Biol., 2008, Jan., 136 (1), s. 3-8.

88. Kluivers, K.B., Hendriks, J.C., Mol, B.W., Bongers, M.Y., Bremer, G.L., de Vet, H.C., Vierhout, M.E., Brolmann, H.A.: Quality of life and surgical outcome after total laparoscopic hysterectomy versus total abdominal hysterectomy for benign disease: a randomized, controlled trial. J. Minim. Invasive. Gynecol., 2007, Mar.-Apr., 14 (2), s. 145-152.

89. Garry, R., Fountain, J., Brown, J., Manca, A., Mason, S., Sculpher, M., Napp, V., Bridgman, S., Gray, J., Lilford, R.: EVALUATE hysterectomy trial: a multicentre randomised trial comparing abdominal, vaginal and laparoscopic methods of hysterectomy. Health. Technol. Assess., 2004, Jun., 8 (26), s. 1-154.

90. Garry, R., Fountain, J., Mason, S., Hawe, J., Napp, V., Abbott, J., Clayton, R., Phillips, G., Whittaker, M., Lilford, R., Bridgman, S., Brown, J.: The eVALuate study: two parallel randomised trials, one comparing laparoscopic with abdominal hysterectomy, the other comparing laparoscopic with vaginal hysterectomy. BMJ., 2004, Jan. 17, 328 (7432), s. 129.

91. Morelli, M., Caruso, M., Noia, R., Chiodo, D., Cosco, C., Lucia, E., Biamonte, M., Zullo, F.: Total laparoscopic hysterectomy versus vaginal hysterectomy: a prospective randomized trial. Minerva Ginecol., 2007, Apr., 59 (2), s. 99-105.

92. Persson, P., Wijma, K., Hammar, M., Kjølhede, P.: Psychological wellbeing after laparoscopic and abdominal hysterectomy - a randomised controlled multicentre study. BJOG., 2006, Sep., 113 (9), s.1023-1030.

93. Ellström, M.A., Aström, M., Möller, A., Olsson, J.H., Hahlin, M.: A randomized trial comparing changes in psychological well-being and sexuality after laparoscopic and abdominal hysterectomy. Acta. Obstet. Gynecol. Scand., 2003, Sep., 82 (9), s. 871-875.

94. Nezhat, F., Nezhat, C., Gordon, S., Wilkins, E.: Laparoscopic versus abdominal hysterectomy. J. Reprod. Med., 1992, 37, s. 247-250.

95. Summitt, R.L., Stovall, T.G., Lipscomb, G.H., Ling, F.W.: Randomized comparison of laparoscopy-assisted vaginal hysterectomy with standard vaginal hysterectomy in an outpatient setting. Obstet. Gynecol., 1992, 80, s. 895-901.

96. Summitt, R.L., Stovall, T.G., Steege, J.F., Lipscomb, G.H.: A multicenter randomized comparison of laparoscopically assisted vaginal hysterectomy and abdominal hysterectomy in abdominal hysterectomy candidates. Obstet. Gynecol., 1998, 92, s. 321-326.

97. Phipps, J.H., Nayak, J.S.: Comparison of laparoscopically assisted vaginal hysterecto -my and bilateral salpingo-ophorectomy with conventional abdominal hysterectomy and bilateral salpingo-ophorectomy. Br. J. Obstet. Gynaecol., 1993, 100, s. 698-700

98. Raju, K.S., Auld, B.J.: A randomized prospective study of laparoscopic vaginal hysterectomy versus abdominal hysterectomy each with bilateral salpingooophorectomy. Br. J. Obstet. Gynaecol., 1994, 101, s. 1068-1071.

99. Richardson, R.E., Bournas, N., Magos, A.L.: Is laparoscopic hysterectomy a waste of time? Lancet, 1995, 345, s. 36-41.

100. Langebrekke, A., Eraker, R., Nesheim, B.-I., Urnes, A., Busund, B., Sponland, G.: Abdominal hysterectomy should not be considered as a primary method for uterine removal. A prospective randomised study of 100 patients referred to

hysterectomy. Acta. Obstet. Gynecol. Scand., 1996, 75, s. 404-407.

101. Olsson, J.-H., Ellström, M., Hahlin, M.: A randomised trial comparing laparoscopic and abdominal hysterectomy. Br. J. Obstet. Gynaecol., 1996, 103, s. 345-350.

102. Yuen, P.M., Mak, T.W.L., Yim, S.F., Ngan Kee, W.D., Lam, C.W.K., Rogers, M.S., Chang, A.M.Z.: Metabolic and inflammatory responses after laparoscopic and abdominal hysterectomy. Am. J. Obstet. Gynecol., 1998, 179, s. 1-5.

103. Falcone, T., Paraiso, M.F.R., Mascha, E.: Prospective randomized clinical trial of laparoscopically assisted vaginal hysterectomy versus total abdominal hysterectomy. Am. J. Obstet. Gynecol., 1999, 180, s. 955-962.

104. Marana, R., Busacca, M., Zupi, E., Garcea, N., Paparella, P., Catalano, G.F.: Laparoscopically assisted vaginal hysterectomy versus total abdominal hysterectomy: A prospective, randomized, multicenter study. Am. J. Obstet. Gynecol., 1999, 180, s. 270-275.

105. Munro, M.G., Deprest, J.: Laparoscopic hysterectomy: Does it work?: A bicontinental review of the literature and clinical commentary. Clin. Obstet. Gynecol., 1995, 2, s. 401-425.

106. Meikle, S.F., Nugent, E.W., Orleans, M.: Complications and recovery from laparoscopy-assisted vaginal hysterectomy with abdominal and vaginal hysterectomy. Obstet. Gynecol., 1997, 89, s. 304-311.

107. gynaecological disease. Cochrane Database Syst. Rev., 2009, Júl 8, (3), CD003677. Review.

108. Tsaltas, J., Magnus, A., Mamers, P.M., Lawrence, A.S., Lolatgis, N., Healy, D.L.: Laparoscopic and abdominal hysterectomy: a cost comparison. Med. J. Aust., 1997, Feb. 17, 166 (4), s. 205-207. Review.
109. Schwartz, R.O.: Laparoscopic hysterectomy. Supracervical vs. assisted vaginal. J. Reprod. Med., 1994, Aug., 39 (8), s. 625-630. Review.
110. Claerhout, F., Deprest, J.: Laparoscopic hysterectomy for benign diseases. Best Pract. Res. Clin. Obstet. Gynaecol., 2005, Jun, 19 (3), s. 357-375. Review.
111. Wattiez, A., Cohen, S.B., Selvaggi, L.: Laparoscopic hysterectomy. Curr. Opin. Obstet. Gynecol., 2002, 14, s. 417-422.
112. Kadar, N., Pelosi, M.A.: Laparoscopically assisted hysterectomy in women weighing 200 lb or more. Gynaecol. Endosc., 1994, 5, s. 159-162.
113. Garry, R., Phillips, G.: How safe is the laparoscopic approach to hysterectomy? Gynaecol. Endosc., 1995, 4, s. 77-79.
114. Harris, W.J., Daniell, J.F.: Early complications of laparoscopic hysterectomy. Obstet. Gynecol. Surv., 1996, 51, s. 559-567.
115. Johnson, N., Barlow, D., Lethaby, A., Tavender, E., Curr, E., Garry, R.: Surgical approach to hysterectomy for benign gynaecological disease. Cochrane Database Syst. Rev., 2006, Apr. 19, (2), CD003677, Review.
116. Walsh, C.A., Walsh, S.R., Tang, T.Y., Slack, M.: Total abdominal hysterectomy versus total laparoscopic hysterectomy for benign disease: a meta-analysis. Eur. J.

Obstet. Gynecol. Reprod. Biol., 2009, May, 144 (1), s. 3-7.

117. Johnson, N., Barlow, D., Lethaby, A., Tavender, E., Curr, L., Garry, R.: Methods of hysterectomy: systematic review and meta-analysis of randomised controlled trials. BMJ., 2005, Jun 25, 330 (7506), 1478, Review.

118. Nieboer TE, Johnson N, Lethaby A, et al. Surgical approach to hysterectomy for benign gynaecological disease. The Cochrane Database of Systematic Reviews. 2009 Jul(3):CD003677.

Laparoskopická hysterektómia

Vysokoškolská učebnica

Autor: MUDr. Erik Dosedla, PhD., MBA

Vydavateľ: Univerzita Pavla Jozefa Šafárika v Košiciach
Vydavateľstvo ŠafárikPress

Rok vydania: 2020
Počet strán: 90
Rozsah: 3 AH
Vydanie: prvé

ISBN 978-80-8152-906-1 (e-publikácia)